

# კლინიკური ნეიროანატომია

(მარტივად და იუმორით)



ივანე ჯავახიშვილის სახელობის  
თბილისის სახელმწიფო უნივერსიტეტი

სსიპ ალექსანდრე ნათიშვილის მორფოლოგიის ინსტიტუტი

## **კლინიკური ნაერთაგრა**

**(მარტივად და იუმორით)**

დამხმარე სახელმძღვანელო უმაღლეს სამედიცინო  
სასწავლებელთა სტუდენტებისათვის

ს. გოლდბერგის, ა. მინდაძის, ს. გუსევის, ა. შმიდტისა და ი. ვერესჰაგინის  
მიხედვით მოამზადა მედიცინის დოქტორმა ია კირვალიძემ



თბილისის  
უნივერსიტეტის  
გამომცემლობა

წიგნში გამოკვეთილია ფუნდამენტური მეცნიერების კლინიკური ასპექტი. მისი მიზანია მოკლედ და საინტერესოდ შეაჯამოს ნეირონატომიის კლინიკურად მეტად მნიშვნელოვანი საკითხები.

იუმორითა და, შეძლებისდაგვარად, მარტივად შედგენილი ამ დამხმარე წიგნით სტუდენტი სწრაფად შეისწავლის ნეირონატომიის იმ ნაწილს, რომელიც აუცილებელია ექიმი-ნევროლოგისათვის.

განკუთვნილია უმაღლეს სამედიცინო სასწავლებელთა სტუდენტებისათვის; გარკვეულწილად დაეხმარება მედდებსა და პარამედიკოსებს, რომელთაც ხშირად შეხება აქვთ ნევროლოგიის პრობლემებთან.

სამეცნიერო რედაქტორი აკადემიკოსი **ნ. ჯავახიშვილი**

ტექნიკური რედაქტორი მედიცინის დოქტორი **მ. ჯანგაძე**

რეცენზენტი მედიცინის მეცნიერებათა დოქტორი,  
პროფესორი **დ. კორძია**

© თბილისის უნივერსიტეტის გამომცემლობა, 2009

ISBN 978-9941-13-141-7

## შინაარსი

წინასიტყვაობა	7
თავი 1. ზოგადი ორგანიზაცია	9
თავი 2. თავის ტვინის სისხლძარღვები, გარსები და თავ-ზურგის ტვინის (ცერებრო-სპინალური) სითხე	17
თავი 3. ზურგის ტვინი – medulla spinalis	35
თავი 4. ტვინის ღერო	60
თავი 5. მხედველობის (ოპტიკური) სისტემა	94
თავი 6. ავტონომიური ნერვული სისტემა და ჰიპოთალამუსი	119
თავი 7. ნათხემი, ბაზალური ბირთვები და თალამუსი	133
თავი 8. თავის ტვინის ქერქი	139
კლინიკური მიმოხილვა	143
სპეციალურ ტერმინთა ლექსიკონი	156



## წინასიტყვაობა

ნეირონატომიის სახელმძღვანელოსათვის უპირატესად დამახასიათებელია ფუნდამენტურ მეცნიერებაზე ორიენტირება; აღწერილია ბევრი ისეთი დეტალი, რომელიც სულ არ არის საჭირო კლინიკურ სიტუაციებში გასარკვევად. სტუდენტი ხშირად იბნევა „სქემების ლაბირინთში“, ვერ აღიქვამს კლინიკურ ნეირონატომიას, როგორც კომპოზიციურად მთელს, და ვერ იმახსოვრებს არსებითს.

ფუნდამენტური მეცნიერების შესასწავლად სტუდენტს სჭირდება ორი ტიპის სახელმძღვანელო: ერთი უნდა იყოს ვრცელი, სტანდარტული, საცნობარო, რომელიც საგანს განიხილავს, როგორც ფუნდამენტურ მეცნიერებას, ხოლო მეორე – დამხმარე.

„კლინიკური ნეირონატომია“ პატარა წიგნია, რომელშიც გამოკვეთილია ფუნდამენტური მეცნიერების კლინიკური ასპექტი, მაგრამ, ამავე დროს, არ არის ნეირონატომიის უბრალო კონსპექტი.

ზოგადი, მცირე მოცულობის, კლინიკაზე ორიენტირებული წიგნებიდან ამოღებულია ფუნდამენტური მეცნიერების ის ნიუანსები, რომლებსაც არა აქვთ კლინიკური დატვირთვა და ყურადღება გამახვილებულია პაციენტის მკურნალობის კვანძოვან საკითხებზე. მოცემულ ნაშრომში ნაკლები ყურადღება ექცევა ნათხემის, თალამუსისა და ბაზალური ბირთვების აგებულების სქემებს, რადგან ისინი ნაკლებადაა დაკავშირებული ნევროლოგიურ პრობლემებთან. აღნიშნულისგან განსხვავებით, პათოლოგიური პროცესის ლოკალიზაციის განსაზღვრისა და დიაგნოსტიკისათვის დიდი მნიშვნელობა ენიჭება ზურგის ტვინისა და ტვინის ღეროს ძირითად ორგანიზაციას.

გამტარი გზების შედარების გასაადვილებლად, ზურგის ტვინში მთავარი გზები წარმოდგენილია ერთად და არა თანმიმდევრობით; ტვინის ღეროს განსხვავებული აღწერისას, მამოძრავებელი და მგრძნობიარე ბირთვების შვიდი კატეგორია მთლიანად იგნორირებულია და ტვინის ღერო განხილუ-

ლია როგორც მოდიფიცირებული ზურგის ტვინი, მხოლოდ ოთხი კატეგორიის ბირთვებით:

1) სომატური მამოძრავებელი; 2) ვისცერული მამოძრავებელი; 3) სომატური მგრძნობიარე; 4) ვისცერული მგრძნობიარე.

წიგნში გამოყენებული მნემონიკა და იუმორი სულაც არ ისახავს მიზნად პაციენტებისა და მეცნიერების შეურაცხყოფას; იუმორი აადვილებს სწავლის პროცესს და სახალისო ასოციაციები მნიშვნელოვნად ზრდის მახსოვრობის ეფექტს, მაგრამ, მოგეხსენებათ, იუმორი მედიცინაში ნაკლებად მიზანშეწონილია.

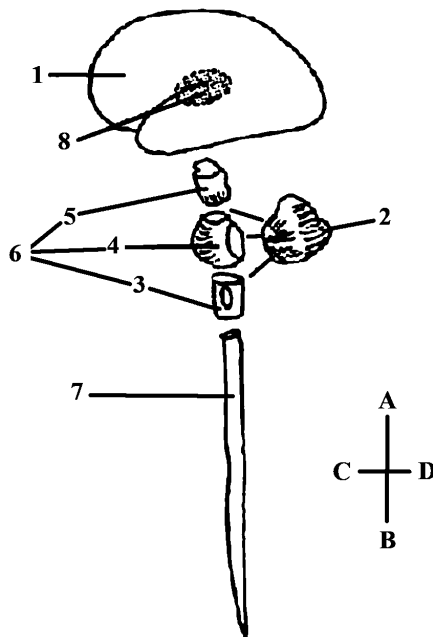


## თავი 1

### ზოგადი ორგანიზაცია

#### ცენტრალური ნერვული სისტემის ძირითადი ანატომიური თავისებურება

ცენტრალურ ნერვულ სისტემას – *systema nervosum centrale* – შეადგენს: ზურგის ტვინი – *medulla spinalis* (სურ. 1), დიდი ტვინი – *cerebrum*, ნათხემი – *cerebellum*, მოგრძო ტვინი – *medulla oblongata*, ხიდი – *pons*, შუა ტვინი – *mesencephalon* (მოგრძო ტვინი, ხიდი და შუა ტვინი ქმნის ე.წ. ტვინის ღეროს), უცნაური, შემზარავი გარეგნობის შუამდებარე ტვინი – *diencephalon* და ბაზალური (ქერქვეშა) ბირთვები – *nuclei subcorticales*.



სურ. 1. ცენტრალური ნერვული სისტემა (სქემატურად)

1. დიდი ტვინი; 2. ნათხემი; 3. მოგრძო ტვინი; 4. ხიდი; 5. შუა ტვინი; 6. ტვინის ღერო; 7. ზურგის ტვინი; 8. შუამდებარე ტვინი და ქერქვეშა (ბაზალური) ბირთვები.

A-B – ზედა-ქვედა ანუ კრანიალურ (როსტრალურ)-კაუდალური ღერძი;

C-D – წინა-უკანა ანუ ვენტრალურ-დორზალური ღერძი.

შუამდებარე ტვინი მდებარეობს დიდი ტვინის ჰემისფეროებსა და ტვინის ღეროს შორის (მორფოლოგთა ნაწილი შუამდებარე ტვინს ტვინის ღეროს როსტრალურ ნაწილად თვლის). შუამდებარე ტვინი პირობითად შეიძლება დაიყოს: 1) მხედველობის ბორცვი, თალამუსი – thalamus, 2) მხედველობის ბორცვზედა მიდამო, ეპითალამუსი – epithalamus, 3) მხედველობის ბორცვქვეშა მიდამო, ჰიპოთალამუსი – hypothalamus, 4) მხედველობის ბორცვუკანა მიდამო, მეტათალამუსი – metathalamus, 5) სუბთალამური მიდამო, subthalamus – გარდამავალი დიენცეფალური მიდამო, რომელიც თალამუსის ვენტრალურად და ჰიპოთალამუსის ლატერალურად მდებარეობს. იგი ზედა მხრიდან შემოსაზღვრულია თალამუსით, მედიალურად – ჰიპოთალამუსით, ხოლო გვერდებიდან – შიგნითა კაფსულებით.

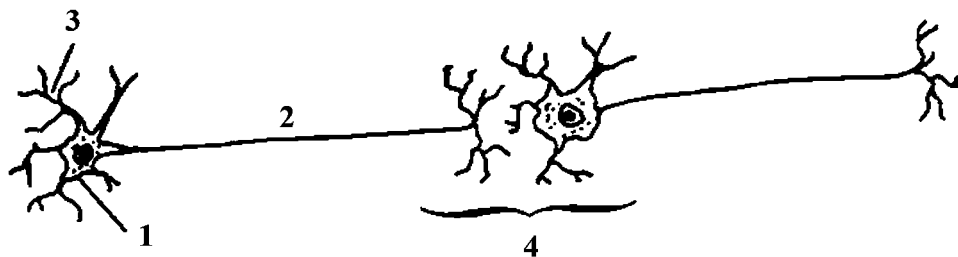
თითოეულ ჰემისფეროში განირჩევა შემდეგი ბაზალური ბირთვები: კუდიანი ბირთვი – nucleus caudatus, ოსპისებრი ბირთვი – nucleus lentiformis (= ჩენჩო – putamen + მკრთალი სფერო – globus pallidus), ზღუდე – claustrum და ნუშისებრი სხეული – corpus amigdaloidum.

კუდიანი და ოსპისებრი ბირთვის კომპლექსი დასერილია თეთრი ნივთიერების მორჩებით და ამიტომ მათ კომპლექსს ეწოდება ზოლიანი სხეული corpus striatum. კუდიან ბირთვს, ოსპისებრ ბირთვსა და ზღუდეს გარს აკრავს თეთრი ნივთიერების ზონრები ანუ კაფსულები. განარჩევენ შიგნითა კაფსულას capsula interna და გარეთა კაფსულას capsula externa. კაფსულის ნერვული ბოჭკოები სხივებივით მიემართებიან ჰემისფეროების ქერქისაკენ, რის გამოც მათ სხივოსან გვირგვინს უწოდებენ corona radiata.

საბედნიეროდ, კლინიკური თვალსაზრისით, ნაკლებად მნიშვნელოვანია დიენცეფალონისა და ბაზალური ბირთვების დეტალური მორფოლოგიური აღწერილობა. თუ რატომ, ამას მოგვიანებით მოგახსენებთ.

ნერვული სისტემის სტრუქტურული და ფუნქციური ერთეული არის ნეირონი (სურ. 2). ადამიანის ნერვულ სისტემაში არის სხვადასხვა ფორმისა და ზომის ათ მილიარდამდე ნეირონი (ნერვული უჯრედი). ნეირონს აქვს სხეული (პერიკარიონი) და მორჩები (აქსონი და დენდრიტი).

დენდრიტი უპირატესად უჯრედის სხეულთან ახლოს მდებარეობს. იგი აქსონთან შედარებით მოკლეა, აქვს დიდი დიამეტრი, კონუსისებრი ფორმა და ქმნის განტოტებას (დენდრიტული ხე). დენდრიტები ღებულობენ ინფორმაციას გარემოდან და სხვა ნერვული უჯრედიდან. ელექტროფიზიოლოგიური იმპულსი დენდრიტიდან, უშუალოდ უჯრედის სხეულის გავლით, მიდის აქსონისაკენ.



სურ. 2. ნეირონი

1. ნეირონის სხეული; 2. აქსონი; 3. დენდრიტები; 4. სინაფსი.

დენდრიტი და ნეირონის სხეული ნერვული უჯრედის რეცეპტორული ნაწილია. დენდრიტული ხე ზრდის ნეირონის რეცეპტორულ ზედაპირს. აქსონი (ნეირიტი) ნეირონის გამტარებელი ნაწილია. აქსონის საბოლოო (ტრანს-მიტერული ანუ ეფექტორული) ნაწილით ინფორმაცია გადაეცემა სხვა ნერვულ უჯრედს, კანს, კუნთს, ჯირკვალს და სხვა. ამგვარად, აქსონი არის ნერვული უჯრედის მორჩი, რომელიც გადასცემს ინფორმაციას სხვა ნეირონს ან ეფექტორულ უჯრედს. თითოეულ ნეირონს აქვს მხოლოდ ერთი აქსონი, რომელიც საკმაოდ გრძელია. აქსონების გაერთიანებით იქმნება პერიფერიული (მგრძნობიარე, მამოძრავებელი, სეკრეციული, შერეული) ნერვი. აქსონების ერთობლიობა ქმნის ტრაქტებს – tractus, კონებს – fasciculus, ფეხებს – peduncle, მარყუჟებს – lemniscus.

ნეირონის კავშირი სხვა ნეირონთან ან ეფექტორულ უჯრედთან მყარდება სინაფსის საშუალებით. ე.ი. სინაფსი – synapsis – არის სპეციალიზებული კავშირი, რომლის მეშვეობით იმპულსი გადაეცემა ერთი ნეირონიდან მეორეს ან ეფექტორულ, მოქმედ უჯრედს.

თავის ტვინიდან გამოდის 12 წყვილი კრანიალური ნერვი, ხოლო ზურგის ტვინიდან 31 წყვილი სპინალური ნერვი (სურ. 3). ზურგის ტვინი დაყოფილია 31 სეგმენტად: კისრის – 8 (pars cervicalis), გულმკერდის – 12 (pars thoracica), წელის – 5 (pars lumbalis), გავის – 5 (pars sacralis), კუდუსუნის – 1 (pars coccygealis). ზურგის ტვინის ესა თუ ის სეგმენტი რამდენადმე უფრო მაღლა მდებარეობს, ვიდრე შესაბამისი ხერხემლის მაღა. აღნიშნული განსხვავება მატულობს კაუდალური მიმართულებით.

ზრდასრული ადამიანის ზურგის ტვინი ავსებს ხერხემლის არხის ზედა ორ მესამედს და წელის I-II მალებს (L1-L2) შორის მთავრდება ზურგის ტვინის კო-

## კლინიკური ნეიროანატომია

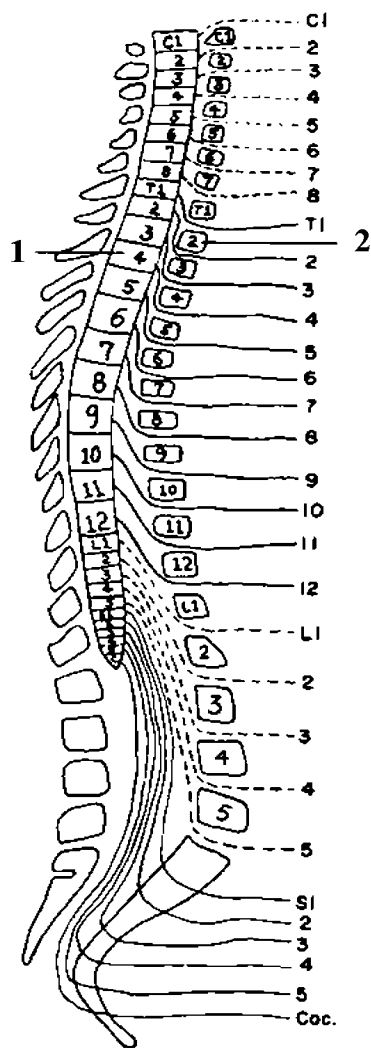
---

ნუსით – *conus medullaris*. კონუსის მწვერვალიდან ქვევით მიემართება დასასრული ძაფი *filum terminale*. ნელის უმეტესი და გავა-კუდუსუნის სეგმენტებიდან გამოსული ფესვები (L2-S5) აგრძელებენ გზას ხერხემლის არხში. ლუმბოსარკალურ ფესვთა ერთობლიობა, დასასრულ ძაფთან ერთად, ქმნის რაშის კუდს – *cauda equina*.

თავის ტვინის ჰემისფეროები გაყოფილია ერთმანეთისაგან დიდი ტვინის გასწვრივი ნაპრალით *fissure longitudinalis cerebri*. მარჯვენა და მარცხენა ჰემისფეროები შეერთებულია ერთმანეთთან დიდი თეთრი შესართავით ანუ კორძიანი სხეულით – *corpus callosum*, რომელიც შედგება კომისურული ბოჭკოებისაგან და აკავშირებს ერთმანეთთან ჰემისფეროების მარჯვენა და მარცხენა სიმეტრიულ უბნებს.

ადამიანის უმაღლესი ფსიქიკური ფუნქციები ასიმეტრიულად არის განაწილებული ჰემისფეროებს შორის. ტრადიციულად დამკვიდრდა აზრი, რომ ადამიანის ინტელექტუალურ და ფსიქიკურ მოქმედებაში წამყვან როლს ასრულებს მარცხენა ჰემისფერო. კლინიკური გამოკვლევების თანახმად, მარცხენა ჰემისფეროს დაზიანებისას ქვეითდება მეტყველების (აფაზია), კითხვის (ალექსია), წერის (აგრაფია) და მათემატიკური ანგარიშის (აკალკულია) უნარი. პაციენტებს, რომლებსაც დაზიანებული აქვთ მარჯვენა ჰემისფერო, აღენიშნებათ ტოპოგრაფიული აზროვნების მოშლა – არ შეუძლიათ მარტივი გეომეტრიული ფიგურების დახაზვა, სივრცის სწორი აღქმა. ამგვარად, გარემოში ორიენტირების, სივრცისა და სხეულის აღქმის უნარი დამოკიდებულია მარჯვენა ჰემისფეროს ნორმალურ ფუნქციონირებაზე. აღსანიშნავია, რომ მუსიკალური მეხსიერება ქვეითდება საფეთქლის მარჯვენა ნილის დაზიანების შედეგად, მარცხენა ჰემისფეროს ანალოგიური დაზიანებისას კი არ იცვლება.

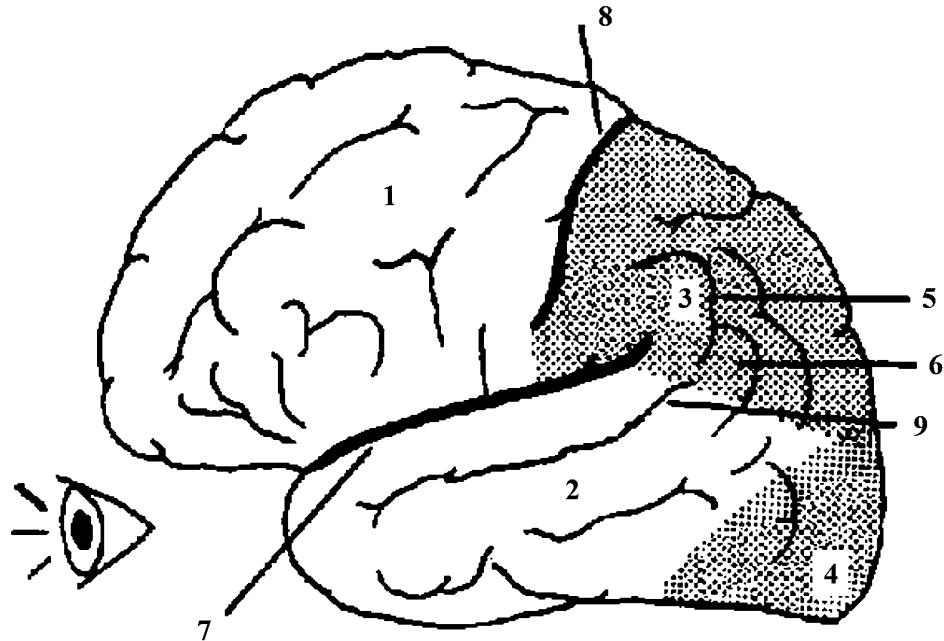
თითოეული ჰემისფერო დაყოფილია ნილებად. მათ შორის მთავარია: შუბლის ნილი – *lobus frontalis*, თხემის ნილი – *lobus parietalis*, საფეთქლის ნილი – *lobus temporalis*, კეფის ნილი – *lobus occipitalis* (სურ. 4.). თავის ტვინის ღარები – *sulci* და ხვეულები – *gyri* არის ჰემისფეროების სამივე (მედიალურ, ლატერალურ და ქვედა) ზედაპირზე. შუბლის ნილი გამიჯნულია საფეთქლის ნილისაგან გვერდითი ღარით *sulcus lateralis*, რომელიც ღრმა და განიერია (სიღვივის ნაპრალი); შუბლის ნილსა და თხემის ნილს შორის საზღვარი ცენტრალური ღარია *sulcus centralis* (როლანდოს ღარი).



**სურ. 3. ზურგის ტვინის ნერვები**

1. ზურგის ტვინი; 2. ხერხემლის მალა;

C1-8 – კისრის სეგმენტები (C-cervicalis); T1-12 – გულმკერდის სეგმენტები (T-thoracica); L1-5 – წელის სეგმენტები (L-Lumbalis); S1-5 – გავის სეგმენტები (S-sacralis); Coc – კუდუსუნის სეგმენტი (Coc-Coccygea).



სურ. 4. დიდი ტვინი

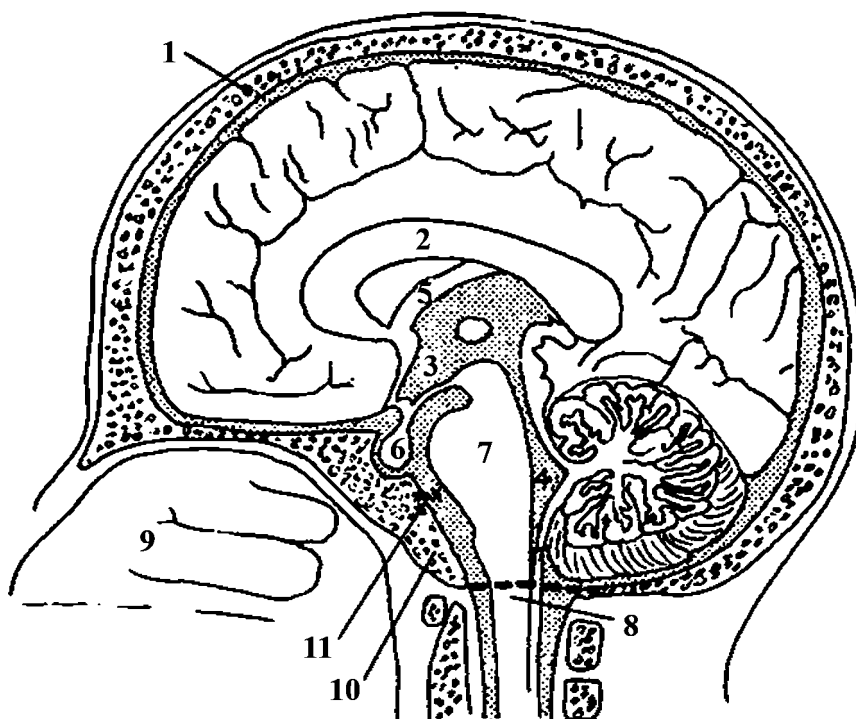
1. შუბლის წილი; 2. საფეთქლის წილი; 3. თხემის წილი; 4. კეფის წილი;
5. განაპირა ხვეული – *girus supramarginalis*; 6. კუთხის ხვეული – *girus angularis*;
7. გვერდითი ღარი (სილვიის ნაპრალი); 8. ცენტრალური ღარი (როლანდოს ღარი); 9. საფეთქლის ზემო ღარი.

ტვინის ღეროს ქმნის (სურ. 1.) შუა ტვინი, ხიდი და მოგრძო ტვინი. ხიდი და მოგრძო ტვინი მდებარეობს თავის ქალას ფუძის ზედა ზედაპირზე – თავქვეზე – *clivus*, რომლის ქვედა ბოლოსთან არის დიდი ხვრელი – *foramen magnum*. კეფის დიდი ხვრელის საშუალებით, თავის ქალას ღრუ ერთვის ხერხემლის არხს. დიდ ხვრელში გადის დამატებითი ნერვები, ხერხემლის არტერიები და მოგრძო ტვინი, რომელიც ზურგის ტვინს უკავშირდება (სურ. 5).

ზოგჯერ ტვინის ღერო „დასრიალდება“ თავქვე და იჭედება კეფის დიდ ხვრელში. ეს არის სერიოზული, მძიმე კლინიკური მდგომარეობა, რომელიც უმეტესად გამოწვეულია თავისა და ზურგის ტვინის ღრუებს შორის წნევის სხვაობით, ტრავმული ზენოლით (კომპრესიით) თავის ტვინზე. ინტრაკრანიალური ჰიპერტენზია ვითარდება იმ შემთხვევაში, როდესაც აღინიშნება ცერებრო-სპინალური სითხის გაძლიერებული წარმოქმნა ან მისი გადანაწილების შეფერხება, არტერიების დილატაცია, ვენური სისხლსავსეობა ან ტვინის შე-

შუპება. კლინიციტები დიდი სიფრთხილით აკეთებენ ლუმბალურ პუნქციას (ცერებრო-სპინალური სითხის გამოღება). განსაკუთრებულ სიფრთხილეს იჩენენ იმ პაციენტების მიმართ, რომლებსაც აქვთ მაღალი ქალასშიგა წნევა.

კეფის ძვლის – os occipitale – ძირითადი ნაწილი, სოლისებრი ძვლის – os sphenoidale – სხეულთან ერთად, თავის ქალას ფუძის ზედა ზედაპირზე ქმნის თავქვეს, რომელიც ახლოს არის ცხვირის ღრუსთან. ცხვირის ღრუ უკნიდან მოისაზღვრება ძირითადი ძვლის წიაღის წინა კედლითა და ცხვირის ღრუს უკანა ხვრელებით – ქოანებით – choanae (სურ. 5).



სურ. 5. თავის ტვინის საგიტალური განაკვეთი

1. ქალას ძვალი; 2. კორძიანი სხეული; 3. ტვინის მესამე პარაკუჭი – ventriculus tercius; 4. ტვინის მეოთხე პარაკუჭი – ventriculus quartus; 5. თალი fornix; 6. პიპოფიზი; 7. ხიდი; 8. კეფის დიდი ხვრელი; 9. ცხვირის ნიჟარები; 10. თავქვე; 11. ადგილი, სადაც ბინადრობს ობობა ვილიზი (წვრილი შავი წერტილებით აღნიშნული ზონები შეიცავს ცერებრო-სპინალურ სითხეს).

## კლინიკური ნეიროანატომია

---

ცხვირის ღრუს ლატერალურ კედელზე აღინიშნება ზედა, შუა და ქვედა ნიჟარა – *concha nasalis superior, media et inferior*. მათ შორის არის ცხვირის ზედა, შუა და ქვედა გასავალი – *meatus nasi superior, media et inferior*. ზოგჯერ, ცხვირის ღრუს გასავალში განვითარებულმა ანთებამ ან სიმსივნემ შეიძლება „შეჭამოს“, გახვრიტოს თავქვეს ძვლოვანი ქსოვილი და დააზიანოს ტვინის ღეროც.

სოლისებრი ძვლის სხეული ზემოდან მოგვავაგონებს უნაგირს – თურქული კეხი – *sella turcica*. მის ცენტრალურ ნაწილში არის ჰიპოფიზის „სახლი“, რომელშიც ცხოვრობს ჰიპოფიზი ანუ ტვინის დანამატი – *hypophysis cerebri (glandula pituitaria)*. ჰიპოფიზის სიმსივნის დროს ქირურგიული მიდგომა ხორციელდება ცხვირის ღრუს მხრიდან – ხვრეტენ სოლისებრ ძვალს (ტრანსსფენოიდალური მიდგომა).

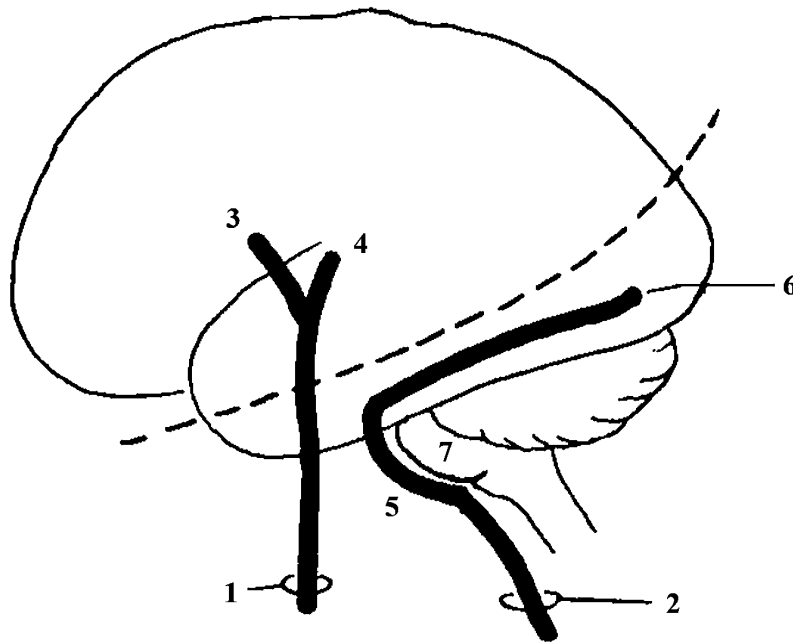
ველური მამრი ობობა, სახელად ვილიზი, ბინადრობს ხიდზე. მისი ცხვირი მორგებულია ჰიპოფიზის ფოსოზე, თუმცა ამის შესახებ უფრო ვრცლად მოგითხრობთ მოგვიანებით.



## თავი 2

### თავის ტვინის სისხლძარღვები, გარსები და თავ-ზურგის ტვინის (ცერებრო-სპინალური) სითხე

თავის ტვინს კვებავს ორი წყვილი მთავარი არტერია – შიგნითა საძილე არტერია – *arteria carotis interna* და ხერხემლის არტერია – *arteria vertebralis*. ხერხემლის არტერია ორჯერ იცვლის თავის სახელს: ხიდის დონეზე მას ჰქვია ძირითადი არტერია – *a. basilaris* (იქმნება ხერხემლის მარჯვენა და მარცხენა არტერიების შეერთებით), ხოლო დიდი ტვინის დონეზე – დიდი ტვინის უკანა არტერია – *a. cerebri posterior* (გამოეყოფა ძირითად არტერიას (სურ. 6)). ამავე სურათზე გავლებული წარმოსახვითი პუნქტური თავის ტვინს ყოფს წინა და უკანა მიდამოდ. წინა მიდამოს სისხლით ამარაგებს შიგნითა საძილე არტერია.

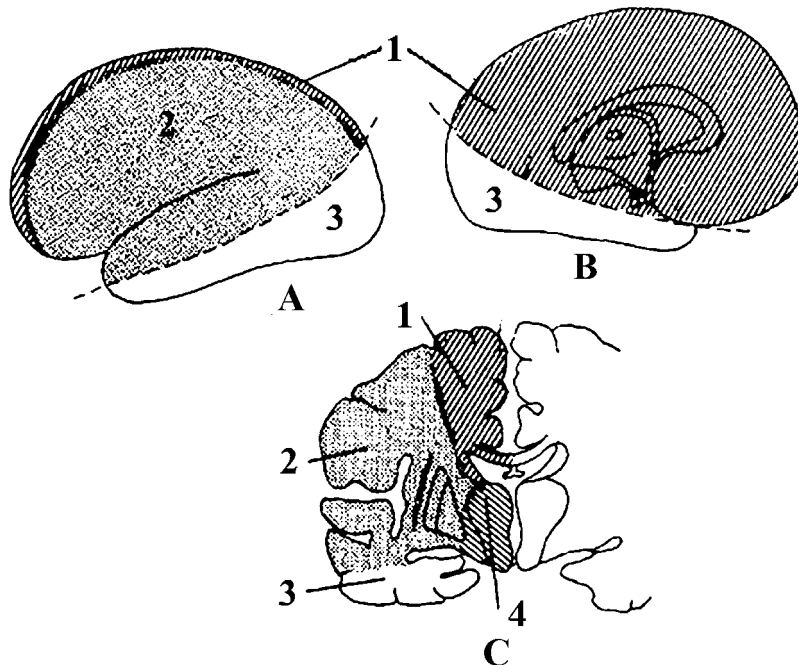


სურ. 6. თავის ტვინის ორი მთავარი არტერია

1. შიგნითა საძილე არტერია; 2. ხერხემლის არტერია; 3. დიდი ტვინის წინა არტერია; 4. დიდი ტვინის შუა არტერია; 5. ძირითადი არტერია; 6. დიდი ტვინის უკანა არტერია; 7. ხიდი.

საძილე არტერიის ობსტრუქციის მოპირდაპირე მხარეს ვითარდება პარ-ეზი და მგრძნობელობის მოშლა (დიდი ტვინის ერთი ნახევარი განაგებს სხეულის საწინააღმდეგო მხარის ინერვაციას).

პუნქტირის უკან ხერხემლის არტერიის გავრცელების არეა (სურ. 7). აღნიშნული მიდამოს სისხლძარღვთა ოკლუზია იწვევს თავის ტვინის ქერქის მხედველობის არის, ტვინის ღეროსა და ნათხემის სისხლის მიმოქცევის მოშლას, რის გამოც შესაძლოა განვითარდეს მხედველობის დაქვეითება-დაკარგვა, თავბრუსხვევა და სხვა ნევროლოგიური პრობლემები.



სურ. 7. თავის ტვინის არტერიების საირიგაციო მიდამოები

A. მარცხენა ჰემისფეროს ლატერალური ხედი; B. მარცხენა ჰემისფეროს მედიალური ხედი; C. ჰემისფეროების განივი კვეთი. 1. დიდი ტვინის წინა არტერია; 2. დიდი ტვინის შუა არტერია; 3. დიდი ტვინის უკანა არტერია; 4. სისხლძარღვოვანი ნწულისა და ზოლიანი სხეულის არტერიები.

შიგნითა საძილე არტერიას გამოეყოფა დიდი ტვინის წინა – *a. cerebri anterior* და დიდი ტვინის შუა – *a. cerebri media* არტერიები (სურ. 6). ხიდის წინა კიდესთან ძირითად არტერიას გამოეყოფა დიდი ტვინის მარჯვენა და მარცხენა უკანა არტერიები. დიდი ტვინის უკანა არტერია სრულად ფლობს პუნქტირის ქვედა თეთრ მიდამოს (ვრცელდება მთლიანად, ჰემისფეროს კეფის წილზე და, ნაწილობრივ, საფეთქლის წილის ხვეულებზე); დიდი ტვინის შუა არტერია (გვერდითი ღარის ანუ სილვიის ნაპრალის არტერია) ნვება სილვიის ნაპრალში და ვრცელდება პუნქტირის ზემოთ, ჰემისფეროს მხოლოდ ლატერალურ ხვეულებში (იფანტება შუბლის, თხემის, საფეთქლის ტოტებად და სისხლს აწვდის შუბლის ქვემო ხვეულს, ცენტრალურ ხვეულებს, თხემის წილის ხვეულებს, განაპირა, კუთხის, საფეთქლის ზედა ხვეულებსა და კუნძულს); დიდი ტვინის წინა არტერია ვრცელდება ჰემისფეროს მედიალურ არეზე – პუნქტირის ზემო ნაწილი (სურ. 7). დიდი ტვინის წინა არტერია მიდის მხედველობის ნერვის ზემოთ და შიგნით, აუყვება პატარა აღმართს, გაივლის ჰემისფეროების გასწვრივ ნაპრალში კორძიანი სხეულის ზედა ზედაპირზე და თავის მოგზაურობას ასრულებს თხემ-კეფის ღართან (გზადაგზა ამარაგებს სწორსა და თვალბუდის ხვეულებს, შუბლის ზემო და შუა ხვეულებს და ჰემისფეროს მედიალური ზედაპირის ხვეულებს).

თითოეული ჰემისფეროს ზედაპირზე მოკალათებულია „ყირამალა კაცი“ (სურ. 8). თავის ტვინის ქერქის – *cortex cerebri* – წინა ცენტრალურ და უკანა ცენტრალურ ხვეულებში ადამიანი პროექცირებულია თავდაყირა ისე, რომ ქვედა კიდურებისა და სხეულის ქვედა ნახევრის ფუნქციური ცენტრები მოთავსებულია ხვეულის ზედა ბოლოში, ხოლო თავის, ზედა კიდურებისა და სხეულის ზედა ნაწილის ფუნქციური ცენტრები – ხვეულის ქვედა ბოლოში. წინა ცენტრალურ ხვეულში არის სხეულის მამოძრავებელი ცენტრები; უკანა ცენტრალურ ხვეულში კი – მგრძნობელობის ცენტრები (ტემპერატურის, ტკივილის, შეხების, კუნთ-სახსრის მგრძნობელობა). აქედან გამომდინარე, ადვილი გასაგებია, რომ დიდი ტვინის წინა არტერიის ოკლუზია გამოიწვევს ძალის დაქვეითება-დაკარგვასა და მგრძნობელობის მოშლას დაზიანების საწინააღმდეგო მხარეს სხეულის ქვედა ნახევარში. დიდი ტვინის შუა არტერიის ოკლუზია განაპირობებს ძალის დაქვეითება-დაკარგვასა და მგრძნობელობის მოშლას სხეულის ზედა ნაწილში, დაზიანებული არტერიის მოპირდაპირე მხარეს.

## კლინიკური ნეიროანატომია

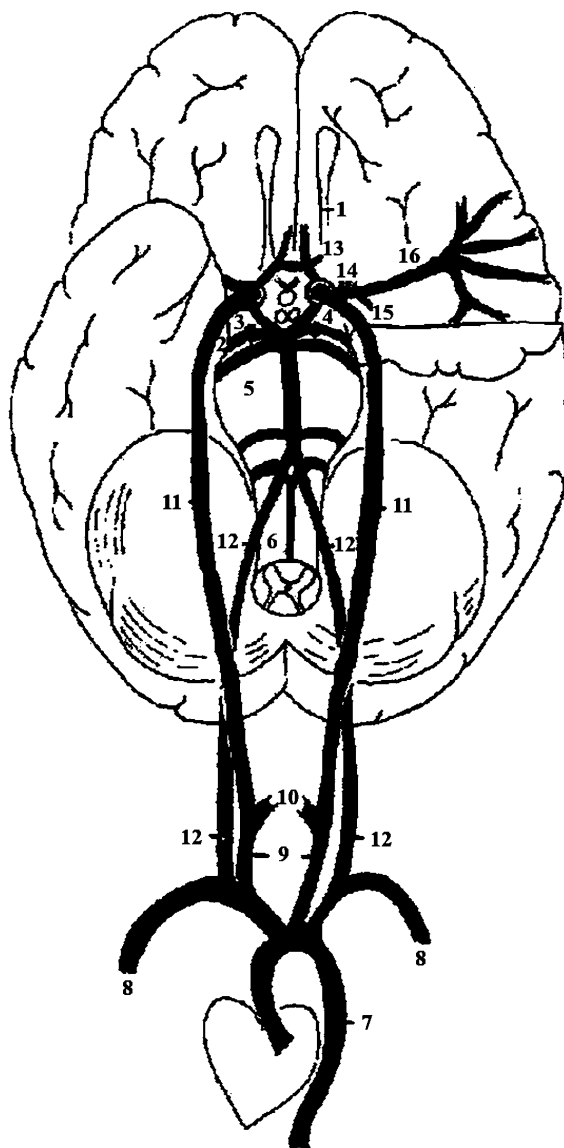
---

თავის ტვინის სისხლძარღვების მდგომარეობისა და, ამის შესაბამისად, პათოლოგიური კერის ლოკალიზაციისა თუ ხასიათის განსაზღვრის მიზნით, მიმართავენ ცერებრულ ანგიოგრაფიას. კონტრასტული ნივთიერების შეყვანისთანავე სერიულად 2-5 წუთის ინტერვალით კეთდება რენტგენოგრაფია. პირველ სურათზე ჩანს არტერიების გამოსახულება, მეორე-მესამეზე – ვენები და ვენური სინუსები. რენტგენოგრამაზე მყდავნილება: სისხლძარღვების მდებარეობა და ფორმა, ანომალიები (ანევრიზმა, ანგიომა), სიმსივნური პროცესი, ამა თუ იმ სისხლძარღვის დახშობა, ჰემატომა, ჰემორაგია და სხვ.



**სურ. 8. ჰომუნკულუსი**

1. ჰემისფეროებს შორის არსებული გასწვრივი ნაპრალი; 2. მარჯვენა შუბლ-თხემის წილი.

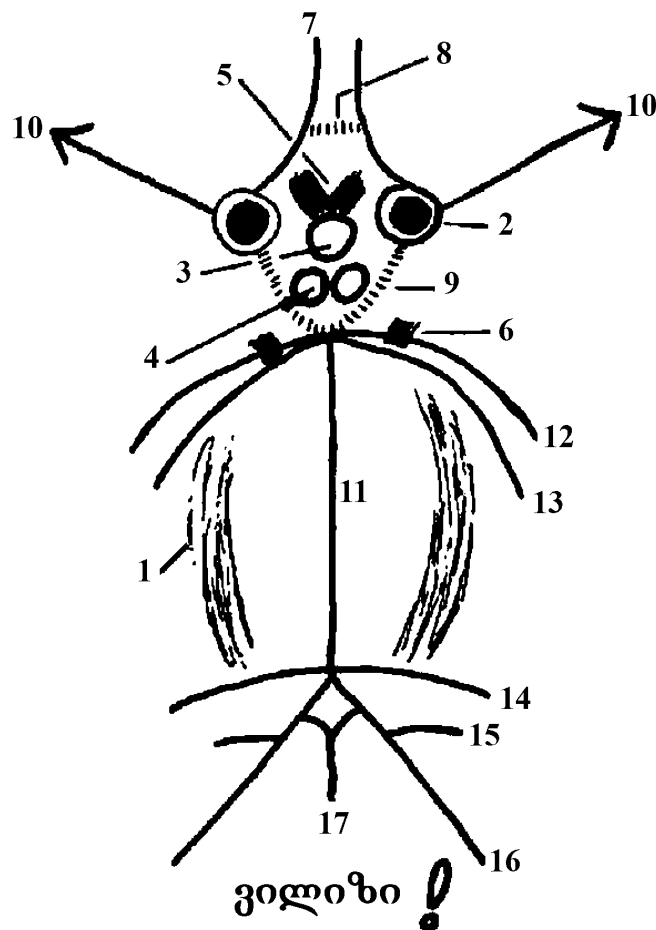


**სურ. 9. ინტრაკრანიალური არტერიების დაწყება აორტიდან**

1. ყნოსვის ტრაქტი; 2. კაუჭი; 3. თვალის მამოძრავებელი ნერვი; 4. შუა ტვინი; 5. ხიდი; 6. მოგრძო ტვინი; 7. აორტა; 8. ლავინქვეშა არტერია; 9. საერთო საძილე არტერია; 10. გარეთა საძილე არტერია; 11. შიგნითა საძილე არტერია; 12. ხერხემლის არტერია; 13. ზოლიანი სხეულის მედიალური არტერია; 14. ზოლიანი სხეულის ლატერალური არტერია; 15. სისხლძარღვთა წნულის წინა არტერია; 16 დიდი ტვინის შუა არტერია.

აორტის რკალიდან – *arcus aortae* – გამოდის მხარ-თავის ღერო – *truncus brachio-cephalicus* (*a. anonyma*), მარცხენა საერთო საძილე არტერია – *a. carotis communis sinistra* და მარცხენა ლავინქვეშა არტერია – *a. subclavia sinistra*. მარჯვენა საერთო საძილე არტერია და მარჯვენა ლავინქვეშა არტერია გამოეყოფა მხარ-თავის ღეროს. მარჯვენა საერთო საძილე არტერია (იყოფა შიგნითა და გარეთა საძილე არტერიებად) და მარჯვენა ხერხემლის არტერია (ლავინქვეშა არტერიის პირველი ტოტი) ერთ დონეზე იწყება (სურ. 9). აღნიშნულ მორფოლოგიურ თავისებურებათა გათვალისწინებით, მარჯვენა მხრის არტერიაში – *a. brachialis dextra* – რეტროგრადულად, უკან მიმართული კათეტერით შეყვანილი კონტრასტული ნივთიერება მიდის ლავინქვეშა არტერიისაკენ და შედის ხერხემლისა და საძილე არტერიებში. ამიტომ, რენტგენოგრამაზე აისახება თავის ტვინის წინა და უკანა მიდამოს სისხლძარღვების სურათი. მარცხენა მხრის არტერიით – *a. brachialis sinistra* – შეყვანილი კონტრასტული ნივთიერება შედის მხოლოდ ხერხემლის არტერიაში (მარცხენა საერთო საძილე არტერია უშუალოდ აორტის რკალიდან გამოდის). ამიტომ რენტგენოგრამაზე გამოჩნდება თავის ტვინის მხოლოდ უკანა მიდამოს სისხლძარღვები. ამგვარად, თავის ტვინის სასურველი მიდამოს რენტგენოლოგიური სურათის მიღება დამოკიდებულია კონტრასტული ნივთიერების შესაყვანად შერჩეულ არტერიასა და მხარეზე.

მძვინვარე მამრი ობობა–*ვილიზი* ბინადრობს თავის ტვინის ღეროვან ნაწილში (სურ. 10). მას აქვს ცხვირი (ჰიპოფიზი), ჰირი – ორი შემწოვი რგოლი (დვრილისებრი სხეული – *corpus mamillare*), დიდი, დაჭყეტილი თვალეები (შიგნითა საძილე არტერია), სასაცილო, ანტენის მსგავსი წამწამები (დიდი ტვინის წინა და შუა არტერიები), შეჭმუხნილი წარბები (მხედველობის ჯვარედინი – *chiasma opticum*), შუბლზე გადაჭიმული განივი ნაოჭი (წინა შემაერთებელი არტერია – *a. communicans anterior*), ხუჭუჭა წვერი (უკანა შემაერთებელი არტერია – *a. communicans posterior*), გაბერილი მუცელი (ხიდი), რომელიც ორად არის გაყოფილი სიგრძივი ღარით (ძირითადი არტერია) და რვა ფეხი (დიდი ტვინის უკანა არტერიები: ნათხემის ზემო არტერიები – *aa. cerebelli superior*; ნათხემის ქვემო წინა არტერიები – *aa. cerebelli inferior anterior*; ნათხემის ქვემო უკანა არტერიები – *aa. cerebelli inferior posterior*). ობობას აქვს საცეცები (ხერხემლის არტერიები) და პენისი (ზურგის ტვინის წინა არტერია – *a. spinalis anterior*).



სურ. 10. ობობა ვილიზი

1. ხიდი; 2. შიგნითა საძილე არტერია; 3. ჰიპოფიზი; 4. დვრილისებრი სხეული;
5. მხედველობის ჯვარედინი; 6. თვალის მამოძრავებელი ნერვი; 7. დიდი ტვინის წინა არტერია. 8. წინა შემაერთებელი არტერია; 9. უკანა შემაერთებელი არტერია; 10. დიდი ტვინის შუა არტერია; 11. ძირითადი არტერია; 12. დიდი ტვინის უკანა არტერია; 13. ნათხემის ზემო არტერია; 14. ნათხემის ქვემო წინა არტერია; 15. ნათხემის ქვემო უკანა არტერია; 16. ხერხემლის არტერია; 17. ზურგის ტვინის წინა არტერია.

მეათე სურათზე გამოსახულია თავის ტვინის ფუძე, ამიტომ თქვენ ხედავთ საძილე არტერიების განივკვეთს. ალბათ, ახლა უკეთ ხვდებით, რატომ იცვლის ორჯერ თავის სახელს ხერხემლის არტერია: ხერხემლის არტერიების

შეერთებით მიიღება ძირითადი არტერია, რომელიც ისევ ორ ტოტად (დიდი ტვინის უკანა არტერიებად) იყოფა. აღსანიშნავია, რომ ორად გაყოფამდე, ძირითად არტერიას გამოეყოფა ნათხემის ქვემო წინა არტერია და ნათხემის ზემო არტერია (სურ. 10). ნათხემის ქვემო უკანა არტერია და ზურგის ტვინის წინა არტერია გამოდის ხერხემლის არტერიიდან.

ფუძის არტერიის ანუ ძირითადი არტერიის ოკლუზია, დიდი ტვინის უკანა არტერიების გამოსვლის დონეზე, იწვევს რთულ კლინიკურ სიმპტომატიკას, მათ შორის ტოტალურ სიბრმავეს (ამავროზი), რადგან დიდი ტვინის უკანა არტერიის ერთ-ერთი საირიგაციო ზონა კეფის წილში მდებარე მხედველობის ქერქული ანალიზატორია. ხერხემლის მხოლოდ ერთი არტერიის ობსტრუქცია მნიშვნელოვან დარღვევებს არ იწვევს, რადგან ძირითად არტერიაში სისხლი მიაქვს ხერხემლის მეორე, დაუზიანებელ არტერიას.

ფუძეზე წინა და უკანა შემაერთებელი არტერიები აღნიშნულია პუნქტირით (სურ. 10). წინა შემაერთებელი არტერია თავსდება დიდი ტვინის წინა არტერიებს შორის; უკანა შემაერთებელი არტერია იწყება დიდი ტვინის შუა არტერიიდან, მიდის უკან და უერთდება დიდი ტვინის უკანა არტერიას. ამგვარად, თავის ტვინის ფუძეზე შეიქმნება ე.წ. ვილიზიის არტერიული წრე.

ორივე საძილე არტერიაში სისხლი ჩვეულებრივ მიედინება ერთნაირი წნევით და ამის გამო, ნორმალურ პირობებში, ვილიზიის არტერიული წრის საშუალებით, სისხლი მარჯვენა არტერიული სისტემიდან მარცხენა არტერიულ სისტემაში, და პირიქით, არ გადადის. ამით აიხსნება ის, რომ საძილე არტერიიდან ჩატარებული ანგიოგრაფია გვიჩვენებს მხოლოდ იმავე მხარის ცერებრულ ვასკულარიზაციას, რადგან კონტრასტული ნივთიერება მეორე მხარეს არ გადადის. როდესაც თავის ტვინის ერთ ნახევარში არტერიული წნევა ეცემა, ვილიზიის არტერიული წრე უზრუნველყოფს მეორე ჰემისფეროს სისხლით მომარაგებას.

**კითხვა:** რომელი ლავინქვეშა არტერიიდან უნდა შეიყვანოთ კონტრასტული ნივთიერება, რომ რენტგენოგრამაზე გამოჩნდეს ორივე – ხერხემლისა და საძილე არტერიის საირიგაციო მიდამოები?

**პასუხი:** მარჯვენა ლავინქვეშა არტერიიდან.

**კითხვა:** თუ თქვენ კონტრასტულ ნივთიერებას შეიყვანთ ხერხემლის მარცხენა არტერიაში, თავის ტვინის უკანა მიდამოს რომელ ნახევარს ნახავთ რენტგენოგრამაზე?

**პასუხი:** ორივე ნახევარს, რადგან ხერხემლის მარცხენა არტერიით შესული კონტრასტული ნივთიერება გაივლის ძირითად არტერიას და გადავა დიდი ტვინის უკანა არტერიებში.



ყველაზე ხშირად ზიანდება დიდი ტვინის შუა არტერია. იგი წევს გვერდით-სილვიის ნაპრალში და თითქმის მთლიანად კვებავს თავის ტვინის ქერქის გარეთა ზედაპირს. დიდი ტვინის შუა არტერიას გამოეყოფა წვრილი ტოტები, რომლებიც ღრმად შედიან ტვინის ნივთიერებაში და კვებავენ ქერქქვეშა კვანძებსა და შიგნითა კაფსულას. დიდი ტვინის შუა არტერიის ცენტრალური ტოტის მთლიანობა ხშირად ირღვევა და იწვევს სისხლჩაქცევას, რის გამოც მას ტვინის ჰემორაგიულ არტერიას (შარკოს არტერია) უწოდებენ.

გამოთიშული არტერიის შესაბამის, ქერქის სისხლმომარაგების უბანში დიდი ტვინის წინა, შუა და უკანა არტერიების უმნიშვნელო კავშირი არ არის საკმარისი თავის ტვინის ქსოვილის კვებისათვის. ქერქქვეშა არეში ანასტომოზები არ არის, რის გამოც ამ ჯგუფის არტერიების ერთი ტოტის გამოთიშვა შესაბამისი უბნის სრულ ნეკროზს იწვევს. თავის ტვინის ირიგაციის ასეთი თავისებურებით აიხსნება ის ფაქტი, რომ ტვინის შუა არტერიის დახშობისას წინა და უკანა არტერიები, რომლებიც იტოტებიან ქერქისა და ქერქქვეშა მეზობელ მიდამოებში, ვერ უზრუნველყოფენ დახშული შუა არტერიის სათანადო არის კვებას.

შიგნითა კაფსულაში სისხლის ჩაქცევის შემთხვევაში ვითარდება ვერნიკე-მანის კონტრაქტურა. ვერნიკე-მანის პოზა ხასიათდება კუნთების ჰიპერტონიის ამორჩევითი განაწილებით. დაზიანების სანინაალმდეგო მხარეს ვითარდება ფეხის მომხრელებისა და ხელის გამშლელების პარეზი. პაციენტს მხარი მოზიდული აქვს სხეულთან; წინამხარი მოხრილია იდაყვი და პრონაციის მდგომარეობაშია; მოხრილია ხელის მტევანი და ხელის თითები. ფეხი გაშლილია მენჯ-ბარძაყისა და წვივის სახსრებში და მოზიდულია სხეულთან; ტერფი მოხრილია, სუპინაციის მდგომარეობაშია და ფეხისგული მოქცეულია შიგნით. პაციენტი სიარულის დროს დაზიანებული ფეხით ხაზავს ნახევარწრეს – „ცელავს“.

ობობა ვილიზს აქვს წვრილი ხელები – თავის ტვინის მესამე წყვილი ნერვი ანუ თვალის მამოძრავებელი ნერვი – n. oculomotorius (სურ. 10), რომელიც გამოდის დიდი ტვინის უკანა არტერიასა და ნათხემის ზემო არტერიას შორის. ამ ორი სისხლძარღვიდან ერთ-ერთის ანევრიზმა შესაძლოა დააწვეს თვალის მამოძრავებელ ნერვს და დააზიანოს იგი.

ნათხემის ზემო არტერია ნათხემის ზემო ზედაპირზე გადადის და ტოტიანდება ნათხემის ხვეულებში. იგი გარკვეულწილად მონაწილეობს შუა ტვინის კვებაშიც. ნათხემის ქვემო წინა არტერია ვრცელდება ნათხემის ქვემო ზედაპირზე, ხოლო ნათხემის ქვემო უკანა არტერია ნათხემის ქვემო ზედაპირის უკანა ნაწილებზე ტოტიანდება. ნათხემის ზემო და ნათხემის ქვემო წინა არტერიები მნიშვნელოვან როლს არ თამაშობენ მოგრძო ტვინისა და ხიდის სისხლმომარაგებაში. მოგრძო ტვინისა და ხიდს კვებავენ ნათხემის ქვემო უკანა არტერიები. ნათხემის ქვემო უკანა არტერიის აუზის იშემიის (ვალენბერგ-

ზახარჩენკოს სინდრომი) შედეგად განვითარებული კლინიკური სურათი მრავალფეროვანია. მისი ძირითადი დამახასიათებელი სიმპტომები ვითარდება დაზიანების მხარეს: რბილი სასისა და მბგერავი იოგების დამბლა, ჰორნერის სინდრომი და ვესტიბულურ-ცერებელარული სიმპტომები (ნისტაგმი, ჰიპერმეტრია და სტატიკის დარღვევა). სირინგომიელური დისოციაციური ანესთეზია ვრცელდება დაზიანებულ ან მოპირდაპირე მხარეს, ზოგჯერ კი მთელ სახეზეც. ამ დროს მოშლილია ყლაპვა და ზოგჯერ მეტყველება (დისფაგია, დიზართრია). პაციენტს აწუხებს თავის ტკივილი.

### თავის ტვინის ვენები – *venae cerebri*

თავის ტვინის ვენებს არა აქვთ სარქველები და არ მიჰყვებიან არტერიებს. თავის ტვინის მაგისტრალური არტერიები განთავსებულნი არიან ტვინის ფუძეზე, მსხვილი ვენები კი მდებარეობენ ჰემისფეროების ზემო – გარეთა ზედაპირზე. ვილი ზი ისეთი უშნო, უგვანო და საძაგელია, რომ მას არ ჰყავს მეორე ნახევარი – ცოლი. ვენები გაურბიან მრისხანე ობობას, „ხტებიან“ მაგარი გარსის სინუსებში და იქ იმალებიან.

არჩევენ თავის ტვინის ღრმა და ზედაპირულ ვენებს, რომლებიც ერთმანეთთან დაკავშირებული არიან მრავალი ანასტომოზით. ზედაპირულ ვენებს სისხლი მოაქვთ დიდი ტვინის ქერქიდან და ქერქქვეშა თეთრი ნივთიერებიდან; ღრმა ვენები კი ახდენენ სისხლძარღვოვანი წნულების, პერივენტრიკულური რეგიონების, დიენცეფალონის, ბაზალური ბირთვებისა და ღრმად მდებარე თეთრი ნივთიერების დრენირებას.

ზედაპირული ვენებია: დიდი ტვინის ზემო ვენები – *vv. cerebri superiores*; დიდი ტვინის შუა ზედაპირული ვენა – *v. cerebri media superficialis*; დიდი ტვინის ქვემო ვენები – *vv. cerebri inferiores*. ღრმა ვენებიდან მნიშვნელოვანია: ბაზალური ვენები – *vv. basilare*; დიდი ტვინის შიგნითა ვენები – *vv. cerebri internae*, რომელთა შერწყმით შეიქმნება ტვინის დიდი ვენა – *v. cerebri magna* (Galaeni).

თავის ტვინი საჭიროებს დაცვასა და საყრდენს; მას გარს აკრავს სამი გარსი, ტვინი ტივტივებს გამჭვირვალე სითხეში და ჩამჯდარია ძვლოვან კოლოფში. თავის ქალა მტკიცე და საიმედო საფარველია, რომელიც იცავს თავის ტვინს მექანიკური დაზიანებისაგან, მაგრამ, ამავე დროს, თავის ტვინში რაიმე მოცულობითი ან ანთებითი პროცესის განვითარებისას, ძვლოვანი ჯავშანი აუარესებს პათოლოგიურ პროცესს, რადგან თავის ქალას არა აქვს მოცულობაში მომატების – გადიდების უნარი.

თავის ტვინი დაფარულია სამი გარსით: 1) რბილი გარსი – *pia mater*; 2) ქსელისებრი გარსი – *tunica arachnoidea*; 3) მაგარი გარსი – *dura mater*.

რბილი გარსი თხელია, შეიცავს სისხლძარღვებს, ამიტომ მას სისხლძარღვოვანი გარსსაც უწოდებენ. რბილი გარსი მჭიდროდ არის „ჩახუტებული“ ტვინთან, უშუალოდ ეხება მას და ზედმინვენით იმეორებს ტვინის ზედაპირის ყოველ დეტალს, შედის ღარებისა და ნაპრალების სიღრმეში.

შუა, ქსელისებრი გარსი მეტად ნაზი და თხელი სეროზული გარსია, რომელიც მოკლებულია სისხლძარღვებს. ქსელისებრი გარსი არ შედის ტვინის ღარებსა და ნაპრალებში. ამის გამო, ქსელისებრი და რბილი გარსს შორის რჩება სუბარაქნოიდული ანუ ქსელქვეშა სივრცე – *cavum subarachnoideale*, რომელიც ამოვსებულია ცერებრო-სპინალური სითხით – *liquor cerebrospinalis*.

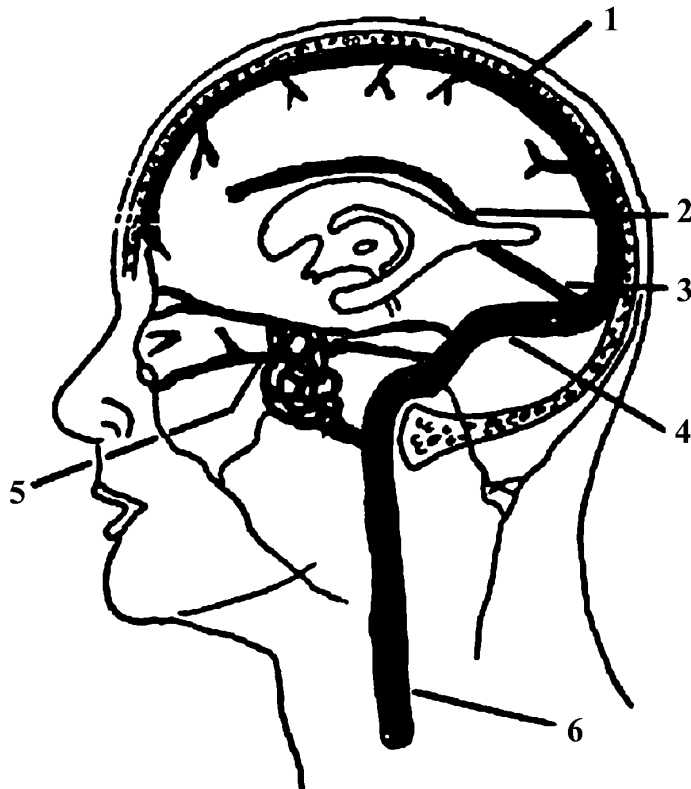
ქსელქვეშა სითხე არსებობს ყოველ ღარსა და ნაპრალში. ქსელქვეშა სითხის მოცულობა სხვადასხვაგვარია და ზოგიერთ მათგანს, მეტად ვრცელსა და გაფართოებულს, სუბარაქნოიდულ ცისტერნას ანუ აუზს უწოდებენ – *cisternae subarachnoideales*. მათ შორის უდიდესია მოგრძო ტვინისა და ნათხემს შორის მოთავსებული ცერებლო-მედულური ცისტერნა ანუ დიდი ცისტერნა – *cisterna cerebello-medullaris seu cisterna magna*. გარდა აღნიშნულისა, არსებობს სხვა ცისტერნებიც: ხიდის ცისტერნა – *cisterna pontis*, ფეხთაშუა ცისტერნა – *cisterna interpeduncularis*, მხედველობის ჯვარედინის ცისტერნა – *cisterna chiasmatis* და ზედა ცისტერნა – *cisterna superior*, რომელიც გარს ეკვრის შუა ტვინის უკანა, ზედა და ლატერალურ ზედაპირებს. კლინიციკლები ზედა ცისტერნას განივ ცისტერნას – *cisterna ambiens* – უწოდებენ.

თავის ტვინის გარეთა, მაგარი გარსი მკვრივი, შემაერთებელქსოვილოვანი წარმონაქმნია. მაგარი გარსისა და თავის ქალას შიგნითა ზედაპირს შორის არის ვიწრო ეპიდურული სივრცე (მაგარი გარსის ზედა ღრუ) *cavum epidurale*; მაგარი გარსისა და ქსელისებრი გარსს შორის არის ნაპრალისებრი სუბდურული სივრცე – *cavum subdurale*, რომელიც სითხის მცირე ოდენობას შეიცავს. მაგარი გარსის სისხლით მომარაგებას უზრუნველყოფს მენინგური არტერიები. თავის ქალას მოტეხილობები (*fracturae*) აზიანებს მენინგურ არტერიებს, რაც ეპიდურული ჰემატომის განვითარების მიზეზი ხდება. ამ შემთხვევაში მაგარი გარსის პერიოსტულ შრესა და თავის ქალას შიგნითა ზედაპირს შორის ვითარდება ჰემორაგია, რომელიც მოითხოვს გადაუდებელ ქირურგიულ ჩარევას.

აღსანიშნავია, რომ მაგარი გარსი ორშრიანია: გარეთა შრე ძვლისსაზრდე-ლაა, რომელიც მდიდარია სისხლძარღვებითა და ნერვებით, ხოლო შიგნითა მენინგური შრეა. გარკვეულ ადგილებში ეს ორი შრე სცილდება ერთმანეთს და წარმოიქმნება განშრევებები, რომლებიც ქმნიან მაგარი გარსის სინუსებს (სურ. 11).

მაგარი გარსის მენინგური შრე წარმოქმნის რამდენიმე ძგიდეს:

1. დიდი ტვინის ჰემისფეროებს შორის „იძირება“ სიღრმეში (მაგრამ ვერ აღწევს კორძიან სხეულამდე) და ქმნის დიდი ტვინის ნამგალს *falx cerebri* (დიდი ნამგალი); 2. დიდი ტვინის ჰემისფეროებსა და ნათხემს შორის ქმნის ნათხემის კარავს – *tentorium cerebri*. ამ ორი ძგიდის მეშვეობით ქალას ღრუში წარმოიქმნება წყვილი ლატერალური მიდამო თავის ტვინის ნახევარსფეროებისათვის და კენტი უკანა მიდამო ნათხემისა და ტვინის ღეროსათვის. ნათხემის კარვის ზედაპირზე ძვეს კეფის წილები; 3. კარვის ქვემოთ მცირე ზომის შუა საგიტალური ძგიდე ქმნის ნათხემის ნამგალს *falx cerebelli* (მცირე ნამგალი), რომელიც არასრულად განაცალკევებს ერთმანეთისაგან ნათხემის ჰემისფეროებს; 4. კეხის დიაფრაგმა – *diaphragma sellae* – მაგარი გარსის ის ნაწილია, რომელიც ჰიპოფიზის „სახლის“ სახურავია. მას ხვრეტს ძაბრი.



სურ. 11. თავის ტვინის მაგარი გარსის ვენური სინუსები

1. ზედა საგიტალური სინუსი; 2. ქვედა საგიტალური სინუსი; 3. სწორი სინუსი;
4. განივი სინუსი; 5. მღვიმოვანი სინუსი; 6. შიგნითა საუღლე ვენა.

ზოგჯერ კლინიციტები ამბობენ: „სუპრატენტორიული დაზიანება“, „სუბტენტორიული დაზიანება“. სუპრატენტორიული დაზიანება გულისხმობს, რომ პათოლოგიური პროცესი ნათხემის კარვის ზემოთ – თავის ტვინის ჰემისფეროებშია; სუბტენტორიული დაზიანება კი ნიშნავს, რომ პათოლოგიური პროცესი ნათხემის კარვის ქვემოთ – ნათხემში ან ტვინის ღეროშია.

ტვინის გარსები შემოხვეულია მთელ ცენტრალურ ნერვულ სისტემაზე და, გარკვეულწილად, მხედველობის ნერვზეც.

კლინიკური თვალსაზრისით, სამი მთავარი ვენური სინუსი მოხსენიების ღირსია: 1. ზედა საგიტალური სინუსი – sinus sagittalis superior, მასში ჩადის ცერებრო-სპინალური სითხე; 2. მღვიმოვანი სინუსი – sinus cavernosus, რომელშიც ჩადის ვენური სისხლი თვალის კაკლიდან და, ამდენად, მღვიმოვანი სინუსის საშუალებით, თვალიდან და სახიდან ინფექცია შეიძლება გავრცელდეს თავის ტვინზე. მღვიმოვან სინუსში მოთავსებულია შიგნითა საძილე არტერია თავისი სიმპათიკური წნულით და განმზიდველი ნერვი – n. abducens (მეექვსე წყვილი კრანიალური ნერვი); ამავე ნიაღის კედელში გაივლის თვალის მამოძრავებელი – n. oculomotorius, ჭალისებრი – n. trochlearis და სამწვერა ნერვის – n. trigeminus პირველი ტოტი. შიგნითა საძილე არტერიის მღვიმოვანი სინუსის მონაკვეთის დაზიანების შედეგად წარმოქმნილი ფისტულით – ხვრელით სისხლი ჩაიღვრება ნიაღში. ეს გამოიწვევს სისხლის უკან დაბრუნებას თვალის ვენებში და გაფართოებული სისხლძარღვების გამო „თვალეები გამოიბერება“; 3. განივი სინუსი – sinus transversus – „გაივლის“ შიგნითა ყურთან ახლოს და შესაძლოა ჩაერთოს კიდევ შიგნითა ყურის ინფექციებში.

ვენურ სინუსებს არა აქვთ სარქველები, რის გამოც ვენური სისხლი ტვინიდან და ვენებიდან ადვილად ბრუნდება გულში.

სიგმოიდური სინუსის უშუალო გაგრძელებაა შიგნითა საუღლე ვენა – v. jugularis interna, რომელშიც მიედინება თავის ქალადად გამოტანილი სისხლის დიდი რაოდენობა. შიგნითა საუღლე ვენას ადვილად დაინახავთ თქვენ კისერზე, როდესაც თქვენ ბრაზობთ და თან ხმამაღლა საუბრობთ ან, უბრალოდ, ყვირით.

### ცერებრო-სპინალური ანუ თავ-ზურგის ტვინის სითხე

ცერებრო-სპინალური სითხე (ლიქვორი) ბალიშით აკრავს თავისა და ზურგის ტვინს და იცავს მათ დაზიანებისაგან – ტრავმისაგან. ლიქვორის დანიშნულება ამით არ ამოიწურება. ის მონაწილეობს ცენტრალური ნერვული სისტემის კვებასა და მისგან ნივთიერებათა ცვლის პროდუქტების გამოტანაში. თავისა და ზურგის ტვინი თითქოს „ტივტივებს“ ამ სითხეში. როგორც

ამბობენ, 1500-გრამიანი თავის ტვინი ცერებრო-სპინალურ სითხეში მხოლოდ 50 გრამს იწონის.

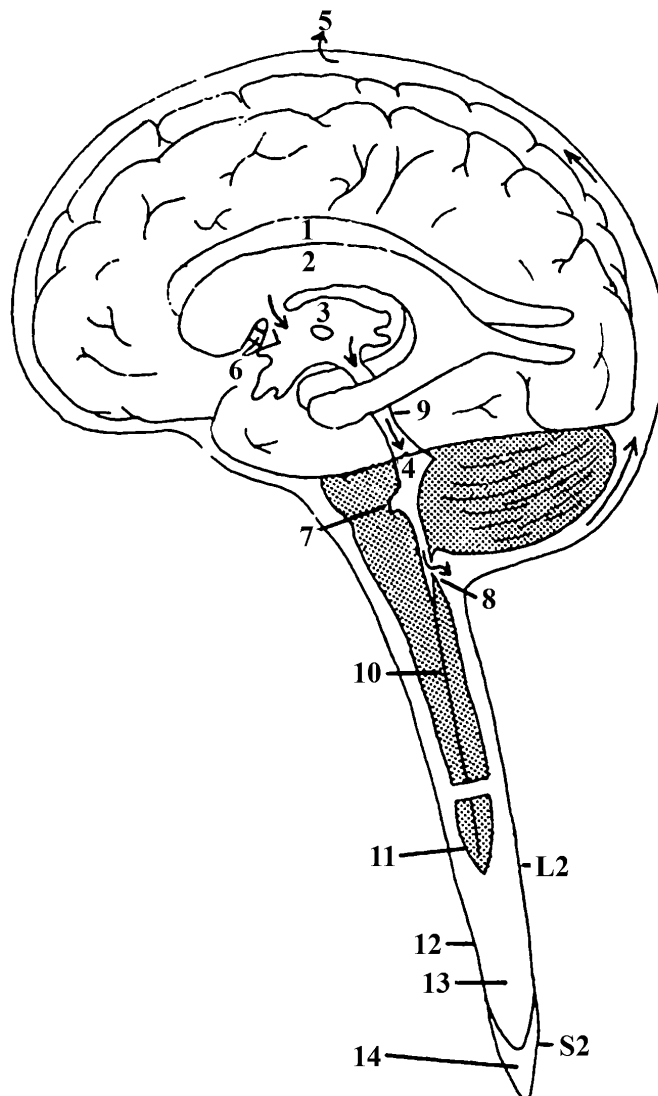
ჰემისფეროების სიღრმეში და ტვინის ღეროში არის ტვინის პარაკუჭები – ორი გვერდითი, მესამე და მეოთხე პარაკუჭი, რომლებიც ამოვსებულია ცერებრო-სპინალური სითხით და დაკავშირებულია ერთმანეთთან და სუბარაქნოიდულ სივრცესთან (სურ. 12). თითოეულ პარაკუჭში არის სისხლძარღვოვანი (ქოროიდიული) წნული, რომელიც გამოიმუშავებს უფერო, გამჭვირვალე ცერებრო-სპინალურ სითხეს (ზოგიერთი მეცნიერის აზრით, ლიქვორი გამოიმუშავდება გვერდითი და მესამე პარაკუჭის სისხლძარღვოვანი წნულებით). თავ-ზურგტვინის სითხე გამოიმუშავდება ნელა. არსებობს მოსაზრება, რომ ცერებრო-სპინალური სითხე დღე-ღამეში მთლიანად განახლდება ერთხელ ან მეტჯერაც.

ცერებრო-სპინალური სითხის ცირკულაცია ნელა მიმდინარეობს პარაკუჭებიდან სუბარაქნოიდული სივრცისაკენ (სიგრძივი მიმართულებით) და ქსელისებრი გარსიდან მაგარი და რბილი გარსებისაკენ (განივი მიმართულებით). ზურგის ტვინის სუბარაქნოიდულ სივრცეში ლიქვორი მოძრაობს როგორც ქვევით, ისე ზევით, თავის ტვინისაკენ.

ცერებრო-სპინალური სითხე გვერდითი პარაკუჭებიდან პარაკუჭთაშუა ხვრელით – მონროის ხვრელით – გადადის მესამე პარაკუჭში. აქედან სილვიის წყალსადენით გადადის მეოთხე პარაკუჭში, საიდანაც მაჟანდის კენტი ხვრელითა და ლუნი ლუშკას ხვრელებით გადადის დიდ ცისტერნაში. არაქნოიდული ხაობის მეშვეობით ლიქვორი პასიურად ბრუნდება ვენურ სისტემაში. ამ გზის ნებისმიერ წერტილში შექმნილი წინააღმდეგობა განაპირობებს გვერდითი პარაკუჭების დილატაციას (ჰიდროცეფალია).

ჩვეულებრივ, ცერებრო-სპინალური სითხე არ მოძრაობს ზრდასრული ადამიანის ზურგის ტვინის ცენტრალურ არხში, რადგან არხი ადგილ-ადგილ ბლოკირებულია – დახშულია.

თავისა და ზურგის ტვინში მიმდინარე ყველა პათოლოგიური პროცესი იწვევს ლიქვორის ცვლილებებს, ამიტომ მის გამოკვლევას პათოგენეზურ-დიაგნოსტიკური მნიშვნელობა აქვს, ზოგჯერ კი თერაპიული გამოყენებაც. ცერებრო-სპინალური სითხის გამოღება ხდება ლუმბალური პუნქციით (ე.ი. ხერხემლის ჩხვლეტით წელის არეში). ლუმბალური პუნქცია კეთდება წელის ცისტერნის (სურ. 12) მიდამოში L3-L4 მალეების წვეტიან მორჩებს შორის. პუნქციის დროს ავადმყოფი უნდა იწვეს გვერდზე; საპუნქციო არის – მალთაშუა სივრცის გაფართოების მიზნით, ავადმყოფმა მაქსიმალურად უნდა მოხაროს თავი და ქვედა კიდურები.



**სურ. 12. ცერებრო-სპინალური სითხის მოძრაობა**

1. მარჯვენა გვერდითი პარაკუჭი; 2. მარცხენა გვერდითი პარაკუჭი; 3. მესამე პარაკუჭი; 4. მეოთხე პარაკუჭი; 5. ზედა საგიტალური სინუსი; 6. პარაკუჭთაშუა ხვრელი; 7. ლუშკას ხვრელი; 8. მაჟანდის ხვრელი; 9. სილვიის წყალსადენი; 10. ცენტრალური არხი; 11. რბილი გარსი; 12. მაგარი და ქსელისებრი გარსი; 13. ქსელქვეშა სივრცე (წელის ცისტერნა); 14. მაგარი გარსის ზედა ანუ ეპიდურული სივრცე (ეპიდურული ანესთეზიის ადგილი). L2 – წელის მეორე მალა; S2 – გავის მეორე მალა.

იოდის ხსნარით შეაერთეთ ორივე თედოს უკანა ზედა ნვეტი. ამ ზოლის ხერხემლის შუა ხაზთან გადაკვეთის ადგილი ზუსტად შეესაბამება საპუნქციო არეს. არ შეშინდეთ პუნქციის გაკეთებისას! ძალზედ ცოტაა ალბათობა, რომ თქვენ დააზიანოთ ზურგის ტვინი და რაშის კუდი. პუნქციის შემდეგ პაციენტი აუცილებლად უნდა იწვეს მუცელზე, უბალიშოდ 2-3 საათის განმავლობაში. ნოლითი რეჟიმი გრძელდება 1-2 დღე.

სუბარაქნოიდული სისხლჩაქცევა ვითარდება ტვინის რბილი გარსის სისხლძარღვების დაზიანების შემთხვევაში. ყველაზე ხშირად მისი გამომწვევი მიზეზი არტერიული ჰიპერტონიაა, ცერებრული არტერიოსკლეროზი, ან ტვინის სისხლძარღვების ანევრიზმა. აღსანიშნავია, რომ, თავის ქალას ძვლების მოტეხილობის თანმხლები, ეპიდურული ან სუბდურული სისხლჩაქცევის დროს, გაგლეჯილი ქსელისებრი გარსის საშუალებით, შესაძლოა სისხლი ჩაიღვაროს სუბარაქნოიდულ სივრცეში; ასევე შესაძლებელია, რომ უშუალოდ ტვინის ნივთიერებაში ჩაქცეულმა სისხლმა პარაკუჭებში გაჟონოს და მოხვდეს სუბარაქნოიდულ სივრცეში. ავადმყოფს დასაწყისში შეიძლება დაეწყოს სლოკინი, ბრადიკარდია (მაჯისცემის შენელება), ტემპერატურის მომატება; გამოვლინდება მენინგეალური მოვლენები: თავისა და ზურგის ძლიერი ტკივილი, კისრის უკანა ჯგუფის კუნთების რიგიდობა – გაშეშება, კერნიგისა და ბრუძინსკის ნიშნები, ზოგადი ჰიპერესთეზია, თვალის კაკლებზე ზენოლისას თვალის კაკლის ტკივილი (კერერის სიმპტომი); ზოგჯერ აღინიშნება პირამიდული დეფიციტის მოვლენები, მესამე, მეექვსე და მეშვიდე წყვილი ნერვების პარეზი, ვაზომოტორული მოშლილობა; ცერებრო-სპინალურ სითხეში წნევის მომატება, სითხე ჰემორაგიულია და არ დედდება.

სუბარაქნოიდული სისხლჩაქცევის დროს პაციენტთა 30% იღუპება. კლინიკურ-ანატომიური შემთხვევების ანალიზიდან ჩანს, რომ სიკვდილი თითქმის გარდუვალაია მაშინ, როდესაც ინტრაცერებრული ჰემორაგია გზას გაიკაფავს პარაკუჭებისაკენ, პარაკუჭებიდან კი სუბარაქნოიდული სივრცისაკენ.

სუბარაქნოიდული სისხლჩაქცევისათვის დამახასიათებელი მოვლენები აღინიშნება ჰემორაგიული მენინგიტის დროსაც. ამიტომ აუცილებელია სუბარაქნოიდული სისხლჩაქცევისა და ჰემორაგიული მენინგიტის დიფერენცირება. საგულისხმო და გასათვალისწინებელია, რომ სუბარაქნოიდულმა ჰემატომამ შეიძლება მეორადად გამოიწვიოს ანთებითი ხასიათის რეაქციები, რადგან ჩაქცეული სისხლი ინფექციის განვითარების საუკეთესო ნიადაგია. აქედან გამომდინარე, მნიშვნელოვანია ლუმბალური



პუნქციის დროული გაკეთება. სუბარაქნოიდული სისხლჩაქცევიდან 2-4 დღის შემდეგ ლუმბალური პუნქცია უკვე დაგვიანებულია, რადგან ცერე-ბრო-სპინალური სითხე უკვე იძენს ანთების დამახასიათებელ თვისებებს.

საგულისხმოა, რომ კლინიკურად მნიშვნელოვანი სისხლჩაქცევა შეიძლება გამოიწვიოს მსხვილი არტერიის ოკლუზიამ ან კრიტიკულ ზონაში განლაგებული ძალიან მცირე ზომის არტერიების დახშვამ. მაგალითად, შიგნითა საძილე არტერიის უეცარმა ობსტრუქციამ შესაძლოა გამოიწვიოს სერიოზული ცერებრული დაზიანება; „ვილიზის“ თავიდან გამომავალი ერთ-ერთი ძალიან მცირე არტერიის (მედიალური ზოლიანი ან წინა ქოროიდული არტერიები სურ. 7,9.) ობსტრუქცია იწვევს ასევე სერიოზულ დაზიანებას – შიგნითა კაფსულის ინფარქტს. შიგნითა კაფსულა არის თავის ტვინის ქერქსა და ტვინის ღეროს შორის არსებული მგრძნობიარე და მამოძრავებელი ბოჭკოების ერთობლიობა (სურ. 13). თითოეული ნახევარსფერო შეიცავს ერთ შიგნითა კაფსულას, რომელიც თავის ტვინის სიღრმეში, ზუსტად „ვილიზის“ თავის ზემოთ მდებარეობს. შიგნითა კაფსულას სისხლით ამარაგებს წინა ქოროიდული და ზოლიანი არტერიები. ჰიპერტენზიის ან ათეროსკლეროზის შედეგად განვითარებულმა მცირე დარღვევამ შეიძლება გამოიწვიოს მძიმე დაზიანება.


### კითხვები:

**2-1 კითხვა:** ვილიზიის წრის რომელი არტერიის ოკლუზია იწვევს გოტალურ უნილატერალურ სიბრმავეს?

**პასუხი:** შიგნითა საძილე არტერიის ობსტრუქცია, რადგან თვალბუდის არტერია შიგნითა საძილე არტერიის ტოტია.

**2-2 კითხვა:** როდესაც კონტრასტული ნივთიერება შეგყავთ მარჯვენა საძილე არტერიაში, როგორ უნდა მოიქცეთ, რომ ანგიოგრამაზე ნახოთ დიდი ტვინის მარცხენა წინა და შუა არტერიების სურათიც?

**პასუხი:** მარჯვენა საძილე არტერიაში კონტრასტული ნივთიერების შეყვანის დროს, მარცხენა საძილე არტერიაზე ზენოლით; ზენოლით გამონვეული ნნევათა სხვაობის გამო, სისხლი (კონტრასტული ნივთიერება) გადავა მარცხენა მხარეს წინა შემაერთებელი არტერიის საშუალებით.



სურ. 13.

1. შიგნიტა კაფსულა; 2. ოპოზა ვილიზი

**2-3 კითხვა:** თავის ქალას მოტეხილობები იწვევს ეპიდურულ სისხლჩაქცევას, ხოლო ანევრიზმა – ?

**პასუხი:** სუბარაქნოიდულ სისხლჩაქცევას.

**2-4 კითხვა:** წელის ცისტერნაში რომელი გარსია უფრო ახლოს ქსელისებრ გარსთან – მაგარი თუ რბილი?

**პასუხი:** მაგარი გარსი. რბილი გარსი ყოველთვის უშუალოდ ეხება თავისა და ზურგის ტვინს. წელის ცისტერნა არის სუბარაქნოიდული სივრცის გაფართოებული ნაწილი. ქსელისებრი გარსი არის მაგარი გარსის მომდევნო ფენა.

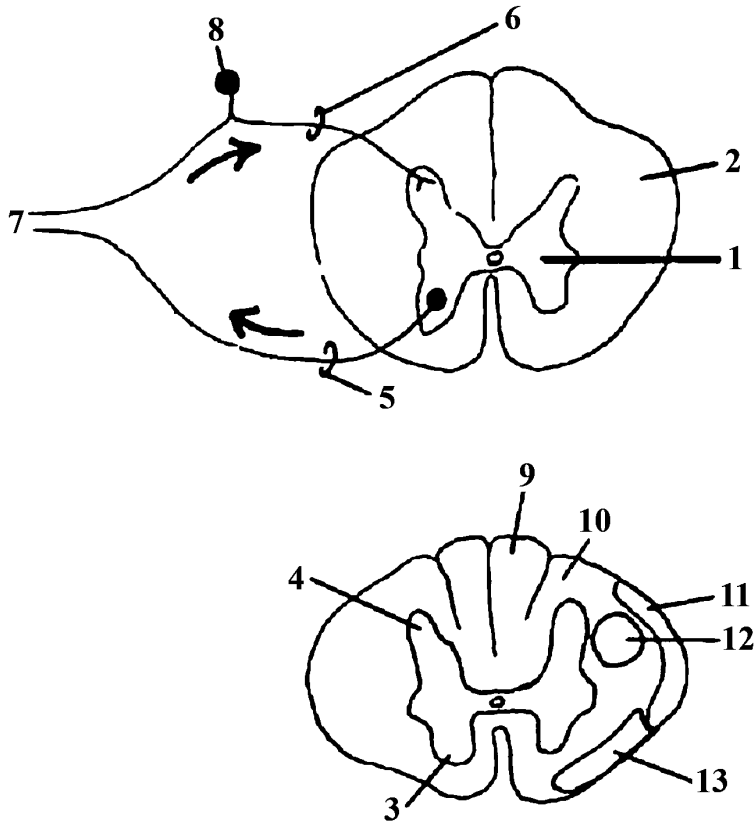
## თავი 3

### ზურგის ტვინი – *medulla spinalis*

ზურგის ტვინის განიკვეთიდან (სურ. 14) მოჩანს მის ცენტრში არსებული რუხი ნივთიერება – *substantia grisea* და პერიფერიულად მდებარე თეთრი ნივთიერება – *substantia alba*. ნერვული უჯრედების გროვით წარმოქმნილი რუხი ნივთიერება პეპლასმაგვარი ან ლათინური H-ის მსგავსია. რუხ ნივთიერებაში განარჩევენ წინა – *cornu anterius*, უკანა – *cornu posterius*, გვერდით რქებსა – *cornu lateralis* და ცენტრალურ ნაწილს – *substantia intermedia centralis* (გვერდითი რქები გამოხატულია გულმკერდის პირველი სეგმენტიდან წელის მეორე, მესამე სეგმენტამდე). რუხი ნივთიერების ცენტრში გაივლის ზურგის ტვინის ცენტრალური არხი. წინა რქები მოკლეა და მსხვილი; უკანა რქები უფრო ვიწრო და გრძელია და აღწევს ზურგის ტვინის უკანა კიდეს. წინა რქიდან გამოდის მამოძრავებელი ფუნქციის მქონე წინა ფესვი; უკანა რქაში კი შედის უკანა ფესვი, რომელსაც მგრძნობიარე ფუნქცია აქვს. მგრძნობიარე ფესვი ქმნის სპინალურ კვანძს *ganglion spinale*, რომელიც მდებარეობს ხერხემლის არხში, მალთაშუა ხვრელთან ახლოს (მამოძრავებელი ფესვი კვანძის შექმნაში არ მონაწილეობს). სპინალური კვანძიდან გამოსვლის შემდეგ უკანა ფესვი უერთდება წინა ფესვს და იქმნება შერეული ზურგის ტვინის ნერვი, რომელიც ტოვებს ხერხემლის არხს მალთაშუა ხვრელით. აღსანიშნავია, რომ ზურგის ტვინის გვერდითი რქის უჯრედებიდან იწყება სიმპათიკური ბოჭკოები, რომლებიც გამოდიან წინა ფესვით. წინა შუა გასწვრივი ნაპრალი – *fissura mediana anterior* და უკანა შუა გასწვრივი ღარი – *sulcus mediana posterior* ზურგის ტვინს ყოფს ორ ნაწილად, რომლებიც დაკავშირებულია ერთმანეთთან თეთრი და რუხი ნივთიერების შესართავით – *comissura alba et comissura grisea*.

ზურგის ტვინის რუხი ნივთიერების, თეთრი ნივთიერების, წინა შუა გასწვრივი ნაპრალისა და უკანა შუა გასწვრივი ღარის ურთიერთდამოკიდებულებით შეიქმნება თეთრი ნივთიერების სვეტები ანუ ლარები: წინა შუა გასწვრივ ნაპრალსა და წინა რქას შორის წინა ლარია – *funculus anterior*; წინა და უკანა რქას შორის – გვერდითი ლარი – *funculus lateralis*; უკანა რქასა და უკანა შუა ღარს შორის – უკანა ლარი – *funculus posterior*.

ზურგის ტვინის თეთრი ნივთიერება აკავშირებს ერთმანეთთან, ერთი მხრივ, ზურგის ტვინის სეგმენტებს, მეორე მხრივ, ზურგის ტვინის სეგმენტებს თავის ტვინის ბირთვებთან და ქერქთან.



სურ. 14. ზურგის ტვინის განივი კვეთი

1. რუხი ნივთიერება; 2. თეთრი ნივთიერება; 3. წინა რქა; 4. უკანა რქა; 5. წინა ფესვი; 6. უკანა ფესვი; 7. ზურგის ტვინის პერიფერიული ნერვი; 8. ზურგის ტვინის (სპინალური) კვანძი; 9. ნაზი (გოლის) კონა; 10. სოლისებრი (ბურდახის) კონა; 11. ზურგის ტვინ-ნათხემის ანუ სპინო-ცერებელარული ტრაქტი; 12. ქერქ-ზურგის ტვინის ანუ კორტიკო-სპინალური ტრაქტი; 13. ზურგის ტვინ-თალამუსის ანუ სპინო-თალამური ტრაქტი.

ზურგის ტვინის წინა, გვერდითი და უკანა ლარები წარმოადგენენ ზურგის ტვინის გამტარ გზებს. ამგვარად, ზურგის ტვინის თეთრი ნივთიერება გამტარი სისტემაა, რომელიც შედგება აღმავალი ანუ აფერენტული, ცენტრისკენა, მგრძნობიარე და დაღმავალი ანუ ეფერენტული, ცენტრიდანული, მამოძრავებელი გამტარი გზებისაგან.

**უკანა ლარი:** მგრძნობიარე ხასიათის გამტარი გზები: ნაზი, გოლის (Golli) კონა – fasciculus gracilis და სოლისებრი, ბურდახის (Burdaxi) კონა – fasciculus cuneatus. ლატერალური და წინა ლარის შემადგენლობაში შედის როგორც აღმავალი, ისე დაღმავალი გამტარი გზები.

**წინა ლარი:**

აღმავალი გამტარი გზა – ზურგის ტვინ-მხედველობის ბორცვის წინა გზა ანუ სპინო-თალამური წინა ტრაქტი – tractus spinothalamicus anterior;

დაღმავალი გამტარი გზები – 1. ქერქ-ზურგის ტვინის წინა გზა ანუ კორტიკო-სპინალური წინა (პირამიდული) ტრაქტი – tractus corticospinalis anterior (piramidalis); 2. კარიბჭე-ზურგის ტვინის ანუ ვესტიბულო-სპინალური ტრაქტი – tractus vestibulospinalis.

**გვერდითი ლარი:**

აღმავალი გამტარი გზები – 1. ზურგის ტვინ-ნათხემის წინა გზა ანუ სპინო-ცერებელარული წინა ტრაქტი – tractus spinocerebellaris anterior, გოვერსის (Gowersi) გზა; 2. ზურგის ტვინ-ნათხემის უკანა გზა ანუ სპინო-ცერებელარული უკანა ტრაქტი – tractus spinocerebellaris posterior, ფლესციგის (Fleschigi) გზა; 3. ზურგის ტვინ-მხედველობის ბორცვის გვერდითი გზა ანუ სპინო-თალამური გვერდითი ტრაქტი – tractus spinothalamicus lateralis.

დაღმავალი გამტარი გზები – 1. ქერქ-ზურგის ტვინის ლატერალური გზა ანუ კორტიკოსპინალური ლატერალური (პირამიდული) ტრაქტი – tractus corticospinalis lateralis (piramidalis); 2. წითელ ბირთვ-ზურგის ტვინის გზა ანუ რუბრო-სპინალური ტრაქტი – tractus rubrospinalis, მონაკოვის (Monakowi) გზა.

## მგრძნობელობის სახეები

თქვენ უნდა გახსოვდეთ, რომ, ფუნქციური დანიშნულების მიხედვით, ყველა სახის მგრძნობელობა იყოფა სამ ჯგუფად: მარტივი, რთული და სპეციალიზებული მგრძნობელობა.

მარტივი მგრძნობელობის სახეებია: ექსტეროცეპტული, პროპრიოცეპტული და ინტეროცეპტული მგრძნობელობა.

ექსტეროცეპტულ ანუ ზერელე მგრძნობელობას ეკუთვნის: შეხების (ტაქტილური), ტკივილისა და ტემპერატურის მგრძნობელობა. მათი რეცეპტორები განლაგებულია კანსა და ლორწოვან გარსში.

პროპრიოცეპტულ, კინესთეზიურ ანუ ღრმა მგრძნობელობას მიეკუთვნება კუნთების, სახსრების, იოგების, სიმძიმის ანუ ზეწოლის, ვიბრაციისა და ლაბირინთული მგრძნობელობა. მათი რეცეპტორები ჩამოთვლილ წარმონაქმნებშია.

ინტეროცეპტული ანუ ვისცერულ-ვეგეტაციური მგრძნობელობის საშუ-

აღებით ხორციელდება შინაგან ორგანოებში წარმოქმნილ გალიზიანებათა მიღება. მათი რეცეპტორები შინაგან ორგანოებსა და სისხლძარღვებშია.

რთული სახის მგრძნობელობა: 1. ლოკალიზაციის (ამა თუ იმ სიზუსტით კანის გალიზიანების ადგილის დადგენა); 2. ორგანოზომილებიანი სივრცის (კანზე ნახევრად მახვილი საგნით მოხაზული ასოების, ციფრების, გეომეტრიული ფიგურების გამოცნობა); 3. დისკრიმინაციის მგრძნობელობა (კანზე ერთდროულად ორი თანაბარი ინტენსივობით შეხების ორ გალიზიანებად აღქმის უნარი); 4. მდებარეობის გრძნობა; 5. სტერეოგნოზული მგრძნობელობა (ვიზუალური კონტროლის გარეშე, ცნობილი საგნების ამოცნობა ხელის შეხებით).

რთული სახის მგრძნობელობისთვის აუცილებელია ყველა მარტივი სახის მგრძნობელობის შეუხებლობა. მათი აღქმა შეგრძნებათა დიფერენცირებულ, ნატიფ ანალიზს მოითხოვს.

სპეციალიზებულ მგრძნობელობას უმაღლესი გრძნობათა ორგანოები განაგებს. ამ სახის მგრძნობელობაა: ყნოსვა, მხედველობა, სმენა და გემოვნება. მათი რეცეპტორები ამავე ორგანოებშია.

ზერელე მგრძნობელობის საშუალებით რეგულირდება ადამიანის ძირითადი მოქმედება და გარე სამყაროსთან ნორმალური ურთიერთობა. ღრმა მგრძნობელობის საშუალებით თავის ტვინის ქერქი განუწყვეტილვ ღებულობს სიგნალებს მოძრავი სხეულის ცალკეული ნაწილის მდებარეობის შესახებ, რაც აუცილებელია ნატიფი კუნთური მუშაობის შესასრულებლად.

შეგახსენებთ ზერელე და ღრმა მგრძნობელობის ანალიზატორების განლაგებას თავის ტვინის ქერქში: უკანა ცენტრალური ხვეულის ზედა მესამედში ქვედა კიდურისთვის განკუთვნილი ქერქული ანალიზატორებია; შუა მესამედში – ზედა კიდურისათვის, ხოლო ქვედა მესამედში – სახისთვის განკუთვნილი ანალიზატორები.

მოდით, ჩვენც თან გავყვეთ ელექტროფიზიოლოგიურ იმპულსებს გამტარ გზებზე და მათთან ერთად ვიმოგზაუროთ.

## **მგრძნობელობის გამტარი გზები**

ზერელე და ღრმა მგრძნობელობას ანატომიურად სხვადასხვა გამტარი გზა აქვს, მაგრამ ყველა სახის მგრძნობელობის პერიფერიულ ნეირონთა უჯრედები მოთავსებულია სპინალურ კვანძში, რომელიც შედგება ცრუ უნიპოლარული უჯრედებისაგან. ამ უჯრედებს აქვს ორი მორჩი – ცენტრალური და პერიფერიული. პერიფერიული მორჩი გრძელი დენდრიტია, რომელიც შედის ზურგის ტვინის ნერვის შემადგენლობაში. მისი ფუნქციაა გალიზიანების მიღება და მისი მიტანა სპინალურ კვანძამდე. ცენტრალური მორჩი აქსონია,

რომელსაც გაღიზიანება მიაქვს ცენტრისკენ; იგი შედის ზურგის ტვინის უკანა ფესვის შემადგენლობაში და მთავრდება იმავე მხარეს, უკანა რქაში.

როგორც ცნობილია, მგრძნობელობის გატარების ორი გზაა:

1. განგლიურ-სპინალურ-თალამურ-კორტიკული ანუ ზერელე მგრძნობელობის გზა, რომელიც ატარებს პერიფერიიდან თავის ტვინისაკენ ტკივილის, ტემპერატურულ და, ნაწილობრივ, შეხების მგრძნობელობას.

2. განგლიურ-ბულბურ-თალამურ-კორტიკული ანუ ღრმა მგრძნობელობის, კინესთეზიური მგრძნობელობის, გოლისა და ბურდახის გზა, რომელიც ატარებს პერიფერიიდან თავის ტვინისაკენ კუნთ-სახსრის, ზეწოლის, ვიბრაციისა და შეხების მგრძნობელობის უმეტეს ნაწილს.

1. განგლიურ-სპინალურ-თალამურ-კორტიკული გზა სამნიერონიანია. ამ გზის პირველი ნეირონი სპინალურ კვანძშია. კვანძის თითოეული უჯრედიდან გამოსული გრძელი დენდრიტი უკავშირდება შესაბამის რეცეპტორებს. სპინალური კვანძის უჯრედების ცენტრალური მორჩი უკანა ფესვით შედის ზურგის ტვინში და სინაფსით უკავშირდება უკანა რქაში მდებარე ზერელე მგრძნობელობის გამტარი გზის მეორე ნეირონს. მეორე ნეირონის აქსონთა კონა, რომელიც ცნობილია სპინო-თალამური ტრაქტის სახელწოდებით, 2-3 სეგმენტით ადის ზევით, ზურგის ტვინის რუხი ნივთიერების ცენტრალური არხის წინ გადადის მოპირდაპირე მხარეს; თანამოსახელე ტრაქტთან ქმნის ჯვარედინს და თავსდება ზურგის ტვინის გვერდით ლარში. ზურგის ტვინის გვერდით ლარში სპინო-თალამური გზის ბოჭკოები განთავსებულია ისე, რომ სხეულის ქვედა ნაწილებისთვის განკუთვნილი ბოჭკოები მდებარეობს ლატერალურად, ხოლო სხეულის ზედა ნაწილებისთვის განკუთვნილი ბოჭკოები – მედიალურად.

სპინო-თალამური გზა გაივლის ზურგის ტვინს, მოგრძო ტვინს, ხიდს და ტვინის ფეხის გავლით შედის მხედველობის ბორცვში (ვენტრალურ ბირთვში), სადაც უკავშირდება მესამე ნეირონის უჯრედებს.

აღსანიშნავია, რომ ხიდში სპინო-თალამურ გზას უერთდება ბულბო-თალამური გზა, რომელიც არის ღრმა მგრძნობელობისა და შეხების მგრძნობელობის უმეტესი ნაწილის გამტარებელი გზა, და შეიქმნება ე. წ. მედიალური მარყუჟი – *lemniscus medialis*, რომელიც ეკუთვნის ყველა სახის მგრძნობელობის გამტარ გზებს. მედიალური მარყუჟის ბოჭკოები შედიან მხედველობის ბორცვში და კონტაქტს ამყარებენ მესამე ნეირონის უჯრედებთან. მესამე ნეირონიდან დაწყებული ბოჭკოები გაივლიან შიგნითა კაფსულის უკანა ფეხის უკანა მესამედს და აღწევენ უკანა ცენტრალური ხვეულისა და თხემის წილის უჯრედებამდე. მოგეხსენებათ, უკანა ცენტრალურ ხვეულში მგრძნობელობის ქერქული ცენტრების სომატურ-ტოპიკური განაწილებაა, ხოლო თხემის წილში არ არის სომატურ-ტოპიკული განაწილება. ამის გამო, ამ უბნის

დაზიანება იწვევს მგრძობელობის მოშლას სხეულის მთელ მოპირდაპირე მხარეს, მგრძობელობის ქერქული ცენტრების ასეთი განაწილების შესწავლა აუცილებელია თავის ტვინის ქერქის ამ არეში პათოლოგიური პროცესის ტოპიკური დიაგნოზისათვის.

ამგვარად, ზერელე მგრძობელობის (ტკივილის, თერმული და ტაქტილური) გატარება ხდება შემდეგი გზით: კანი, ზურგის ტვინის ნერვი, სპინალური კვანძის უჯრედები (I ნეირონის სხეული), უკანა ფესვი, ზურგის ტვინის უკანა რქა (II ნეირონის სხეული), სპინო-თალამური გზა, თალამუსი (III ნეირონის სხეული), თალამო-კორტიკული კონეები, მგრძობელობის ქერქული ანალიზატორი, რომელიც სხეულის მოპირდაპირე უკანა ცენტრალურ ხვეულსა და თხემის მიმდებარე ხვეულშია. თავის ტვინის ქერქის აღნიშნულ ნარმონაქმნებში ხორციელდება ზერელე მგრძობელობის უმაღლესი ანალიზი და სინთეზი ანუ ამ გალიზიანებათა აღქმა.

განარჩევნ სპინო-თალამურ წინა და გვერდით ტრაქტებს. წინა სპინო-თალამური გზა ატარებს იმპულსებს, რომლებიც დაკავშირებულია ე.წ. „მსუბუქი შეხებასთან“ (იგი აღმოცენდება კანის თმისაგან თავისუფალ ადგილზე მსუბუქი შეხებით). სპინალური წინა ტრაქტის დაზიანება მცირე დარღვევას იწვევს, რადგან ტაქტილური მგრძობელობა შენარჩუნებულია უკანა ლარების გამტარი გზებით.

სპინო-თალამური გვერდითი ტრაქტი მჭიდროდ არის დაკავშირებული სპინო-თალამურ წინა ტრაქტთან, მაგრამ მისგან განსხვავებით, უდიდესი კლინიკური მნიშვნელობისაა, რადგან იგი ატარებს ტკივილთან და თერმულ მგრძობელობასთან დაკავშირებულ იმპულსებს. სპინო-თალამური გვერდითი ტრაქტის გადაკვეთა იწვევს ტკივილისა და ტემპერატურის მგრძობელობის მოშლას სხეულის მოპირდაპირე მხარეს, დაწყებული დაზიანების დონიდან ერთი სეგმენტით ქვემოთ. მიუხედავად იმისა, რომ მსგავს დაზიანებას თან ახლავს სპინალური წინა ტრაქტის ბოჭკოების გადაკვეთა, ტაქტილური მგრძობელობა ინტაქტური რჩება, უკანა ლარების გადაუჯვარედინებელი ბოჭკოების ფუნქციონირების გამო.

ღრმა მგრძობელობის ანუ პროპრიოცეპტული იმპულსების გატარება ცენტრისკენ ხორციელდება ორგვარად: 1. ღრმა გალიზიანება გადაეცემა თავის ტვინის ქერქს – „შეგნებული“ ანუ „ცნობიერი“ პროპრიოცეპტული იმპულსების გზა („შეგნებული“ გამტარებელი გზა); 2. ღრმა გალიზიანება გადაეცემა ნათხემს – პროპრიოცეპტული იმპულსების რეფლექსური („შეუგნებელი“) გამტარებელი გზა.

პროპრიოცეპტული იმპულსების „შეგნებული“ გამტარებელი გზა სამნეირონიანია (ეს გზა ასევე შეიცავს შეხების გამტარებელ ბოჭკოებსაც). ამ ტრაქტის პირველი ნეირონის სხეული მდებარეობს სპინალურ კვანძში. სპინალური



კვანძის უჯრედების პერიფერიული მორჩები შედიან მგრძნობიარე ნერვის შემადგენლობაში და ატარებენ იმპულსებს შესაბამისი სეგმენტებიდან. ცენტრალური მორჩები უკანა ფესვით შედიან ზურგის ტვინის უკანა ლარში, იმავე მხარეს, მიემართებიან ზევით და უკავშირდებიან მოგრძო ტვინის დორსალურ მხარეს, ქვედა ნაწილში, პირამიდული ჯვარედინის ოდნავ ზემოთ მდებარე გოლისა და ბურდახის ბირთვების უჯრედებს (*nucleus gracilis, nucleus cuneatus*). ზურგის ტვინის უკანა ლარში არსებულ პროპრიოცეპტული მგრძნობელობის გზას გოლისა და ბურდახის კონები ეწოდება. გოლის, ნაზი კონა მდებარეობს ზურგის ტვინის მთელ სიგრძეზე, მედიალურად. გოლის კონებს მიაქვთ ღრმა შეგრძნებები ტანის ქვედა ნაწილებიდან და ქვედა კიდურებიდან. სოლისებრი, ბურდახის კონა მდებარეობს ნაზი კონის ლატერალურად და არსებობს ზურგის ტვინის მხოლოდ ზემო ნახევარში. ბურდახის კონები ატარებენ ღრმა მგრძნობელობის იმპულსებს სხეულის ზემო ნახევრიდან და ზედა კიდურებიდან.

ღრმა მგრძნობელობის II ნეირონი მოთავსებულია გოლისა და ბურდახის ბირთვებში. მეორე ნეირონის ბოჭკოები – ე.წ. შიგნითა რკალოვანი ბოჭკოები, ბირთვიდან გამოსვლის შემდეგ, შემოეხვევიან წინიდან ცენტრალურ არხს, მიემართებიან შუა ხაზისკენ, გადაეჯვარედინებიან მოპირდაპირე მხარის ასეთსავე ბოჭკოებს და მოგრძო ტვინში ქმნიან ღრმა მგრძნობელობის ბოჭკოების ჯვარედინს, ანუ მარყუჟთა ჯვარედინს – *decussatio lemniscorum*. გადაჯვარედინების შემდეგ, ზემოთ მიმართული ღრმა მგრძნობელობის გზა უერთდება სპინო-თალამური გზის ბოჭკოებს და მასთან ერთად ქმნის მედიალურ მარყუჟს. მედიალურ მარყუჟს ტვინის ღეროში უერთდება, აგრეთვე, მე-5, მე-9 და მე-10 წყვილი კრანიალური ნერვების მგრძნობელობის ცენტრალური გზები. მოგრძო ტვინში მედიალური მარყუჟი ორივე მხარესაა – პირამიდების დორზალურად, მოგრძო ტვინისა და ხიდის დორზალური ნაწილის გავლის შემდეგ ბოლოვდება მხედველობის ბორცვის გარეთა ბირთვებში (ცენტრალურ ნაწილში).

ღრმა მგრძნობელობის III ნეირონი მდებარეობს მხედველობის ბორცვში. მესამე ნეირონის აქსონები ქმნიან თალამურ-ქერქის კონას, რომელიც გაივლის შიგნითა კაფსულის უკანა ფეხის უკანა მესამედს და მიემართება უკანა ცენტრალური ხვეულისა და თხემის წილის ქერქის უჯრედებში. თხემის ზედა ნაწილში ღრმა მგრძნობელობა უფრო მეტად არის გამოხატული, ვიდრე ზერელე მგრძნობელობა.

ამგვარად, ღრმა მგრძნობელობის იმპულსების „შეგნებული“ გატარება ხდება ნათხემის გარეშე.

2. პროპრიოცეპტული იმპულსების რეფლექსური („შეუგნებელი“) გზა ორნეირონიანია. I ნეირონის სხეული მოთავსებულია სპინალურ კვანძში; პირველი ნეირონის პერიფერიულ მორჩს ღრმა მგრძნობელობა მიაქვს კვან-

ძისკენ, ხოლო ცენტრალური მორჩები გაივლიან უკანა ფესვს და მიდიან უკანა რქაში, კონტაქტს ამყარებენ ნაწილობრივ, გულმკერდის (კლარკის) ბირთვის უჯრედებთან, რომლებიც მდებარეობენ უკანა რქის ფუძესთან, ნაწილობრივ კი, ზურგის ტვინის რუხი ნივთიერების შუამდებარე ბირთვის უჯრედებთან. ამ ბირთვებში არის II ნეირონის სხეულები. მეორე ნეირონის ნეირიტები გადადიან იმავე მხარეს გვერდით ლარში და შემდეგ მიდიან ზევით, ნათხემისაკენ. გვერდით ლარში აღნიშნული გზის ნაწილი თავსდება ვენტრალურად – სპინო-თალამური წინა ტრაქტი, ხოლო ნაწილი – დორზალურად – სპინო-თალამური უკანა ტრაქტი. სპინო-თალამური წინა (გადაჯვარედინებული, გოვერსის გზა) ტრაქტი უფრო რთულია. ამ გზის ბოჭკოები იწყება ზურგის ტვინის ქვემო ნაწილებიდან, წელის, გავისა და კუდუსუნის სეგმენტების ორივე მხარის უკანა რქების უჯრედებიდან, და, აგრეთვე, გულმკერდის ბირთვების უჯრედებიდან. მოპირდაპირე უჯრედების ბოჭკოები თეთრი შესართავის გავლით გადადიან (გადაჯვარედინდებიან) მეორე მხარის გვერდით ლარში, სადაც თავსდება ვენტრალურად და შემდეგ მიდიან ზემოთ. ხიდის მიდამოში გამტარი გზის ბოჭკოები ისევ გადაჯვარედინდებიან, ბრუნდებიან თავის მხარეს და ნათხემის ზედა ფეხებით შედიან ნათხემის ჭიის ქერქში. აღნიშნული ტრაქტის ბოჭკოები ატარებენ იმპულსებს, რომლებიც მთელი ქვემო კიდურის კოორდინაციულ მოძრაობასა და მის მდებარეობას უკავშირდება. სპინო-თალამური უკანა ტრაქტი (გადაუჯვარედინებელი, პირდაპირი, ფლესცივის გზა) იწყება იმავე მხარის გულმკერდის ბირთვის უჯრედებიდან. ამ გზის ბოჭკოები თავსდება გვერდითი ლარის უკანა ნაწილში, მიემართება ზემოთ, მოგრძო ტვინისაკენ, ნათხემის ქვედა ფეხებით შედის ნათხემში და მთავრდება ნათხემის ჭიის ქერქში.

ნათხემისაკენ მიმავალი პროპრიოცეპტული გზები გადასცემენ ინფორმაციას ნათხემს სხეულის მდებარეობისა და მისი ცვალებადობის შესახებ. პერიფერიიდან მიღებული მგრძნობელობის საპასუხოდ, ნათხემი გავლენას ახდენს კუნთების ტონუსზე და სხეულის წონასწორობაზე. ამ ტრაქტების დაზიანება იწვევს წონასწორობის მოშლას.

კლინიკურად, ფაქტობრივად შეუძლებელია განისაზღვროს სპინო-ცერებულარული ტრაქტების დაზიანების შედეგი, რადგან, როგორც წესი, ამ შემთხვევებში სხვა სპინალური ტრაქტებიც არის ჩართული. ტაქტილური და კინესთეზიური მგრძნობელობა ინტაქტური რჩება, რადგან ნათხემში პროპრიოცეპტული იმპულსები არ შედიან ცნობიერების სფეროში.

სტერეოგნოზიის გზა სამნეირონიანია. I ნეირონის სხეული მოთავსებულია სპინალურ კვანძში. პირველი ნეირონის პერიფერიული მორჩი მგრძნობელობით იმპულსს ატარებს კანის სპეციალური რეცეპტორებიდან; ცენტრალური მორჩი უკანა ფესვით შედის ზურგის ტვინის უკანა ლარში, იმავე მხარეს; მი-

ემართება ზევით და მთავრდება მოგრძო ტვინში, გოლისა და ბურდახის ბირთვებში (განგლიო-ბულბური ტრაქტი). II ნეირონის სხეულები მოთავსებულია გოლისა და ბურდახის ბირთვებში. II ნეირონიდან გამოსული აქსონები, მარყუჟთა ჯვარედინის საშუალებით, გადადიან მოპირდაპირე მხარეს; გაივლიან მედიალურ მარყუჟს, ხიდს, შუა ტვინის სახურავს და აღწევენ მხედველობის ბორცვის ლატერალურ ბირთვს, სადაც არის მესამე ნეირონის სხეულები. III ნეირონის აქსონები გაივლიან შიგნითა კაფსულის უკანა ფეხს და მთავრდებიან თხემის ზედა ნილაკის ხვეულების ქერქში.

უკანა სვეტების დაზიანება ამცირებს ან სპობს ტაქტილური და კინესთეზიური შეგრძნებების გარჩევის უნარს. მგრძნობელობის მოშლა უპირატესად კიდურების დისტალურ ნაწილებში გამოიხატება (ხელისა და ფეხის თითები). ქვემო კიდურების მდებარეობის შეგრძნების დაკარგვა, რომელიც დამახასიათებელია ზურგის ტვინის ტაბესის (tabes dorsalis) დროს, მნიშვნელოვნად არღვევს წონასწორობას, სტატიკას და იწვევს სიარულის მოშლას (უკანა ლარის ანუ ტაბესური ატაქსია).

### დაღმავალი გამტარი გზები

ნებისმიერი მოძრაობის ქერქული ცენტრი ანუ ქერქის მოტორული ანალიზატორი მოთავსებულია თავის ტვინის ქერქის წინა ცენტრალურ ხვეულსა და შუბლის პირველი და შუა-მეორე ხვეულის უკანა ნაწილებში. თითოეული ჰემისფეროს ქერქის მოტორულ ზონაში განლაგებულია მოპირდაპირე მხარის კიდურების, სახისა და სხეულის მოძრაობის ცენტრები: წინა ცენტრალური ხვეულის ზედა მესამედში ქვედა კიდურის მოძრაობის ცენტრია; შუა მესამედში – ზედა კიდურის; ქვედა მესამედში – სახის. შუბლის მეორე ხვეულის უკანა ნაწილში თავისა და თვალების მოპირდაპირე მხარეს მოძრაობის ცენტრია.

მამოძრავებელი ანუ მოტორული გზა უპირატესად იწყება ქერქის მე-5 შრის გიგანტური პირამიდული უჯრედებიდან (ბეცის უჯრედები) და, ნაწილობრივ, მე-6 შრის პირამიდული უჯრედებიდან. ამგვარად, ცენტრალური მამოძრავებელი ნეირონები მოთავსებულნი არიან თავის ტვინის ქერქის მოტორული ანალიზატორის მეხუთე და მეექვსე (ნაწილობრივ) შრის დიდ პირამიდულ უჯრედებში; დიდი პირამიდული უჯრედებიდან იწყება პირამიდული გზა.

პირამიდული გზა – tractus pyramidalis – ორად იყოფა: 1) კორტიკო-სპინალური გზა – tractus cortico-spinalis 2) კორტიკო-ნუკლეარული ანუ კორტიკო-ბულბური გზა – tractus corticonuclearis seu tractus corticobulbaris.

### კორტიკო-სპინალური პირამიდული ტრაქტი

ცენტრალური მამოძრავებელი ნეირონებიდან გამოსული ბოჭკოების კონა ეშვება ქვემოთ, გაივლის შიგნითა კაფსულას, ტვინის ფეხს, ვაროლის ხიდს და

მოგრძო ტვინს. მოგრძო ტვინის ვენტრალურ მხარეს კორტიკო-სპინალური ბოჭკოები წარმოქმნიან მასიურ პირამიდებს. მოგრძო ტვინისა და ზურგის ტვინის საზღვარზე, ვენტრალურ ზედაპირზე, პირამიდული გზების ბოჭკოები არასრულად გადაჯვარედინდებიან (გადაჯვარედინდება ბოჭკოთა 70-90%) და წარმოქმნიან თქვენთვის ცნობილ, პირამიდულ ჯვარედინს – decussatio pyramidalis. არასრული გადაჯვარედინების გამო, კორტიკო-სპინალური ტრაქტი ორად იყოფა: ა) კორტიკო-სპინალური გვერდითი (დიდი, გადაჯვარედინებული) ტრაქტი – tractus corticospinalis lateralis; ბ) კორტიკო-სპინალური წინა (პატარა, პირდაპირი, გადაუჯვარედინებული) ტრაქტი – tractus corticospinalis anterior.

ა) კორტიკო-სპინალური გვერდითი ტრაქტი – გადაჯვარედინებული ბოჭკოები თავსდება ზურგის ტვინის გვერდითი ლარის უკანა ნაწილში, სპინოცერებელარული ტრაქტის მედიალურად და კონტაქტს ამყარებს მოპირდაპირე მხარის ზურგის ტვინის წინა რქების მოტორულ უჯრედებთან. აღსანიშნავია, რომ კორტიკო-სპინალური ლატერალური ტრაქტი ზურგის ტვინში ვრცელდება გავის მესამე სეგმენტამდე, მისი მოცულობა თანდათან მცირდება კაუდალური მიმართულებით, რადგან აღნიშნულ ტრაქტს გზადაგზა აკლდება ბოჭკოები, რომლებიც შედიან ზურგის ტვინის რუხ ნივთიერებაში და სინაფსურ კავშირს ამყარებენ წინა რქების მოტორული უჯრედების დენდრიტებთან.

ბ) კორტიკო-სპინალური წინა ტრაქტი – პირამიდული გზის მცირე ნაწილი არ გადაჯვარედინდება, თავისივე მხარეს პირდაპირ ეშვება ქვევით და თავსდება ზურგის ტვინის წინა ლარში, წინა შუა ნაპრალის გასწვრივ. პირამიდების პირდაპირ გზას ეწოდება წინა პირამიდული კონა ანუ ტიურკის კონა. ამ კონის ბოჭკოებიც მთავრდებიან ზურგის ტვინის წინა რქების მოტორულ უჯრედებთან როგორც იმავე, ასევე მოპირდაპირე მხარეს (წინა შესართავის გავლით). კორტიკო-სპინალური წინა ტრაქტი ვრცელდება ზურგის ტვინის გულმკერდის ქვედა სეგმენტებამდე (ზოგჯერ წელის მეორე სეგმენტის დონემდე). ამ გზის მოცულობაც თანდათან მცირდება კაუდალური მიმართულებით, რადგან მისი ბოჭკოები გზადაგზა შედიან ზურგის ტვინის წინა რქებში როგორც თავისივე, ისე მოპირდაპირე მხარეს (თეთრი შესართავის გავლით). ამგვარად, პირდაპირი პირამიდული გზის შემადგენელი ბოჭკოები, ზურგის ტვინში მსვლელობისას, თანდათანობით მაინც გადადიან მოპირდაპირე მხარეს.

წინა რქის უჯრედებიდან იწყება პერიფერიული მამოძრავებელი ნეირონი და მთავრდება მომუშავე ორგანოში – კუნთში (იმავე მხარეს).

ამგვარად, როგორც წინა, ისე გვერდითი კორტიკო-სპინალური გზა ორ-ნეირონიანია: I ნეირონი მდებარეობს მოტორული ცენტრის ქერქულ ანალიზატორში; პირველი ნეირონის აქსონები მიემართებიან ზურგის ტვინის წინა რქების მოტორულ უჯრედებთან – კორტიკო-სპინალური გზა. II ნეირონი

ზურგის ტვინის წინა რქებშია; მეორე ნეირონის აქსონები მიდიან კუნთთან – ზურგის ტვინის ნერვების მამოძრავებელი ბოჭკოები.

კორტიკო-სპინალური ტრაქტი არის უნივერსალური დაღმავალი გამტარი გზა, რომელიც უპირატესად დაკავშირებულია ნებით, ნატიფ მოძრაობასთან. დაზიანებები, რომლებიც სხვადასხვა დონეზე არღვევენ ტრაქტის მთლიანობას, იწვევენ სხვადასხვა ხარისხის პარეზის განვითარებას. მოტორულ მოშლილობებს ეკუთვნის სპასტიური და რბილი დამბლა, ჰიპერკინეზი, ატაქსია. სპასტიურ დამბლას იწვევს ცენტრალური მამოძრავებელი ნეირონის ანუ პირამიდული გზის დაზიანება, ხოლო, რბილ დამბლას – პერიფერიული მამოძრავებელი ნეირონის დაზიანება.

2) კორტიკო-ნუკლეარული პირამიდული გზა ვრცელდება კორტიკო-სპინალური ტრაქტის მსგავსად, მაგრამ იწყება წინა ცენტრალური ხვეულის ქერქის ქვედა მესამედიდან და მთავრდება ტვინის ლეროს (ხიდი, მოგრძო ტვინი) სახურავში მდებარე მოპირდაპირე მხარის თავის ტვინის მოტორულ ნერვთა ბირთვებში, საიდანაც იწყება თავის ტვინის ნერვები.

ამგვარად, კორტიკო-ნუკლეარული გზის I ნეირონი თავის ტვინის ქერქის წინა ცენტრალური ხვეულის ქვედა მესამედიშია, პირველი ნეირონის აქსონები მიემართებიან თავის ტვინის მამოძრავებელი ნერვების ბირთვებამდე – კორტიკო-ნუკლეარული გზა; II ნეირონი თავის ტვინის მამოძრავებელი ნერვების ბირთვებშია; მეორე ნეირონის აქსონები, თავის ტვინის მამოძრავებელი ნერვების საშუალებით, მიდიან კუნთებამდე.

### პირამიდული კონა, სხივოსანი გვირგვინი და შიგნითა კაფსულა

პირამიდული კონა – *fasciculus pyramidalis* – ეშვება ზემოდან ქვემოთ, ქერქიდან შიგნითა კაფსულისაკენ, დიდი არიდან ვიწრო არისაკენ და ამიტომ იქმნება სხივოსანი გვირგვინი – *corona radiata*, რომლის ფუძე მიმართულია ზევით – ქერქისაკენ, ხოლო მწვერვალი ქვევით – შიგნითა კაფსულისაკენ.

შიგნითა კაფსულა თეთრი ნივთიერების ვიწრო ზოლია. მასში განარჩევენ წინა და უკანა ფეხებს, რომლებიც შეერთებულია მუხლით. წინა ფეხი მოთავსებულია მკრთალ სფეროსა და კუდიან ბირთვს შორის; უკანა ფეხი – მკრთალ სფეროსა და მხედველობის ბორცვს შორის. პირამიდულ კონას უკავია შიგნითა კაფსულის უკანა ფეხის წინა ორი მესამედი და მუხლი. შიგნითა კაფსულის პირამიდული კონის წინა ნაწილში მდებარეობს სახის კუნთების მამოძრავებელი ბოჭკოები – კორტიკო-ნუკლეარული გზა, ხოლო მის უკან გაივლის ზედა და ქვედა კიდურის კუნთთა მოტორული ბოჭკოები – კორტიკო-სპინალური გზა. შიგნითა კაფსულაში პირამიდული კონის ბოჭკოები განლაგებულია კომპაქტურად, ვიწრო ადგილი უჭირავს და პათოლოგიური პროცესის (მაგ., ჰემორ-

აგის) დროს იგი მთლიანად ზიანდება. შიგნითა კაფსულის წინა ფეხში, პირამიდული კონის წინ, გაივლის შუბლ-ხიდის გზა და შუბლ-თალამუსის ბოჭკოთა კონა; უკანა ფეხში, პირამიდული კონის უკან, გაივლის მგრძნობელობის (სახურავის), კეფა-საფეთქელ-ხიდის, სმენისა და მხედველობის გამტარი გზები. შიგნითა კაფსულიდან გამოსული პირამიდების გზა გაივლის ტვინის ღეროში: ჯერ გაივლის ტვინის ფეხებს, შემდეგ ხიდს და, ბოლოს, მოგრძო ტვინს. ტვინის ფეხში მედიალურად თავსდება კორტიკო-ნუკლეარული გზა; ლატერალურად – ჯერ ზედა კიდურისთვის განკუთვნილი კორტიკო-სპინალური გზა, ხოლო ყველაზე ლატერალურად – ქვედა კიდურისთვის განკუთვნილი კორტიკო-სპინალური გზა. ტვინის ფეხის ფუძეში პირამიდულ გზას გადაეჯვარედინება თვალის მამოძრავებელი ნერვი. ამ არის დაზიანების დროს აღინიშნება ზედა ალტერნაციული ჰემიპლეგია ანუ ვებერის სინდრომი: პათოლოგიური პროცესის მხარეს თვალის მამოძრავებელი ნერვის დამბლაა, ხოლო პათოლოგიური პროცესის მოპირდაპირე მხარეს – ჩვეულებრივი ჰემიპლეგია სახის ნერვისა და ენისქვეშა ნერვის ცენტრალური დამბლით. ხიდში პირამიდული გზა კარგავს კომპაქტურობას. ხიდში პირამიდულ გზას მედიალურად გადაეჯვარედინება სახის ნერვი, ლატერალურად კი – განმზიდველი ნერვი. ეს ანატომიური თავისებურება ტოპიკურ-დიაგნოსტიკური მნიშვნელობისაა; ამ არის დაზიანება ინვეეს შუა ალტერნაციულ ჰემიპლეგიას, რომელიც ორი სახისაა – 1. მილარ-გუბლერის სინდრომი: ზიანდება პირამიდული გზა და სახის ნერვი; პათოლოგიური პროცესის მოპირდაპირე მხარეს – კიდურების, ხოლო დაზიანების მხარეს სახის ნერვის პერიფერიული დამბლაა; 2. ფოვილის სინდრომი: ზიანდება პირამიდული გზა, სახისა და განმზიდველი ნერვები. დაზიანების მოპირდაპირე მხარეს – კიდურების, ხოლო თავისივე მხარეს სახის ნერვისა და განმზიდველი ნერვის დამბლაა. მოგრძო ტვინში პირამიდების გზას გადაეჯვარედინება ენისქვეშა ნერვი. ამ მიდამოს დაზიანება ინვეეს ქვედა ალტერნაციულ ჰემიპლეგიას. დაზიანების მოპირდაპირე მხარეს კიდურების დამბლაა, ხოლო თავისივე მხარეს – ენისქვეშა ნერვის პერიფერიული დამბლა. ენის ნახევარი ატროფიულია.

### **ექსტრაპირამიდული გზები**

პირამიდული გზები განაგებს შეგნებულ, ნებით მოძრაობას. ექსტრაპირამიდული გზები აკონტროლებენ ნებისმიერი მოძრაობის სიზუსტესა და სისწრაფეს, რისთვისაც საჭიროა ჩვენი სხეულის ყოველი კუნთი იყოს ტონუსში.

ექსტრაპირამიდული გზა იწყება ჰემისფეროს შუბლის წილის ქერქიდან – პრემოტორული ზონიდან. ექსტრაპირამიდული გზის შემდგომი რგოლია: მხედველობის ბორცვები, სუბთალამური ბირთვები, კუდიანი და ოსპისებრი

ბირთვები, შავი სუბსტანცია, სახურავი ფირფიტის ბირთვები (დარაშკავე-ჩის ბირთვები), ქვემო ოლივები, წითელი ბირთვები და ნათხემის ბირთვები (რადგან წითელი ბირთვები დაკავშირებულია ნათხემის ბირთვებთან, ამიტომ ნათხემის ბირთვებიც შედიან ექსტრაპირამიდული სისტემის შემადგენლობაში). ამ რგოლში მთავარია კუდიანი და ოსპისებრი ბირთვები.

პრემოტორული ზონიდან გამოსული ბოჭკოები გაივლიან შიგნითა კაფსულას, მხედველობის ბორცვს და ზოლიან სხეულს. ზოლიანი სხეულიდან ბოჭკოები გამოდიან ოსპისებრი მარყუჟით და მიდიან სუბთალამურ ბირთვებში, შავ სუბსტანციაში, წითელ ბირთვებში, სახურავი ფირფიტის ბირთვებში და ქვემო ოლივაში. ამ გზით წამოსული იმპულსები მიდიან ზურგის ტვინის წინა რქების მოტორულ უჯრედებთან, რომელთა აქსონები ჩონჩხის კუნთებს უკავშირდებიან (აქ მთავრდებიან).

ექსტრაპირამიდული გზების დაზიანების დროს ქვეითდება კუნთების ტონუსი – მზადყოფნა აქტიური შეკუმშვისათვის. აღინიშნება მოძრაობის გაიშვიათება და შენელება მკრთალი სფეროს დაზიანების დროს, ხოლო კრუნჩხვითი, ქორეული მოძრაობები – ზოლიანი სხეულის დაზიანების დროს.

**რუბრო-სპინალური გზა – tractus rubrospinalis.** ამ ტრაქტის ბოჭკოები იწყებიან შუა ტვინის სახურავის ცენტრალურ ნაწილში მდებარე წითელი ბირთვებიდან (nucleus ruber). წითელი ბირთვები დაკავშირებულია ნათხემთან. წითელი ბირთვებიდან გამოსული ბოჭკოები სრულად გადაჯვარედინდებიან, წარმოქმნიან სახურავის ვენტრალურ (ფორელის) ჯვარედინს – decussatio tegmentalis ventralis, (decussatio Foreli) და დასწვრივად მიემართებიან; გაივლიან ხიდს, მოგრო ტვინს და თავსდებიან ზურგის ტვინის გვერდით ლარში (კორტიკო-სპინალური ლატერალური გზის წინ და სპინო-ცერებელარული წინა ტრაქტის მედიალურად). რუბრო-სპინალური გზა ზურგის ტვინის ბოლომდე გრძელდება. ამასთანავე, მისი მოცულობა თანდათანობით მცირდება კაუდალური მიმართულებით, რადგან ამ ტრაქტის ბოჭკოები გზადაგზა შედიან ზურგის ტვინის რუხ ნივთიერებაში და სინაფსურ კონტაქტს ამყარებენ წინა რქის მამოძრავებელ უჯრედებთან. წინა რქებიდან გამოსული ბოჭკოები შედიან ზურგის ტვინის ნერვების შემადგენლობაში და ჩონჩხის კუნთებს გადასცემენ ნათხემიდან მიღებულ ინფორმაციას. წითელი ბირთვები ნათხემიდან ლეზულობენ ინფორმაციას ნათხემის ზედა ფეხების საშუალებით. წითელ ბირთვებს ბოჭკოებს უგზავნიან, აგრეთვე, თავის ტვინის ქერქი. ამგვარად, კორტიკო-რუბრული და რუბრო-სპინალური სინაფსური კავშირების ერთობლიობა არის სომატოტოპიურად ორგანიზებული ექსტრაპირამიდული გამტარი გზა ქერქის მოტორულ ზონასა და ცალკეულ სპინალურ სეგმენტს შორის.

რუბრო-სპინალური ტრაქტის უმნიშვნელოვანესი ფუნქციაა მომხრელი ჯგუფის კუნთთა ტონუსის კონტროლი, კუნთების მუშაობის კოორდინაცია, რომელიც განაპირობებს სივრცეში მდებარეობასა და სხეულის წონასწორობის ფუნქციას.

**ტექტო-სპინალური ანუ სახურავ-ზურგის ტვინის გზა – tractus tectospinalis.** ტექტო-სპინალური ტრაქტი იწყება სახურავი ფირფიტის ზემო და ქვემო გორაკების ღრმა შრეების ბირთვებიდან. შუა ტვინის (სილვიის) წყალსადენის გვერდით მდებარე რუხი ნივთიერების ირგვლივ ტექტო-სპინალური გზა გადაიხრება წინ და მედიალურად, გადადის მოპირდაპირე მხარეს და წარმოქმნის სახურავის დორსალურ ჯვარედინს – *decussatio tegmentalis dorsalis, Meynerti*. გადაჯვარედინების შემდეგ, ტექტო-სპინალური გზის ბოჭკოები მიემართებიან დასწვრივად, თავსდებათ ზურგის ტვინის წინა ლარში, პირამიდული წინა (პირდაპირი) ტრაქტის ლატერალურად და მთავრდებიან ზურგის ტვინის წინა რქების მოტორულ უჯრედებში.

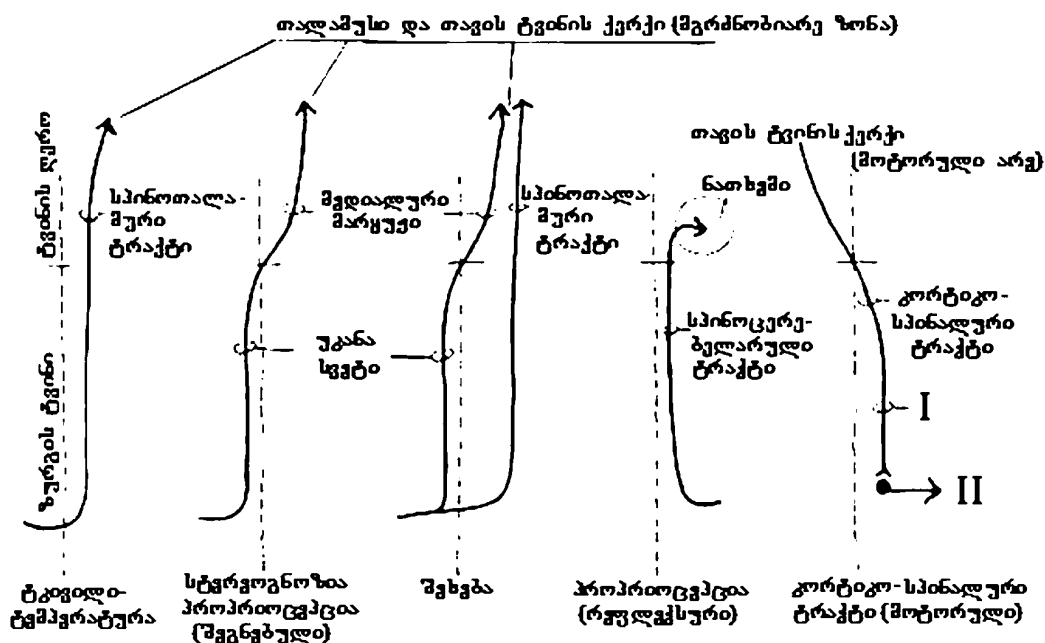
ზემო გორაკის ბირთვებში მთავრდებიან მხედველობის გზის ბოჭკოები, ხოლო ქვემო გორაკის ბირთვებში – სმენის გზის ბოჭკოები. აქედან გამომდინარე, მხედველობითი და სმენითი გაღიზიანებებით წარმოქმნილი იმპულსები გადაეცემა ზურგის ტვინის წინა რქების მოტორულ უჯრედებს. აღნიშნულის გათვალისწინებით, ტექტო-სპინალური გზა ცნობილია, როგორც სმენა-მხედველობის რეფლექსური გზა, რომელიც განაგებს და აკონტროლებს სმენით და მხედველობით გაღიზიანებასთან დაკავშირებულ მოძრაობებს.

**ვესტიბულო-სპინალური ანუ კარიბჭე-ზურგის ტვინის გზა – tractus vestibulospinalis.** ვესტიბულო-სპინალური ტრაქტი იწყება კარიბჭის ნერვის ლატერალური ბირთვიდან (დეიტერსის ბირთვი), რომელიც მდებარეობს რომბისებრი ფოსოს ძირში. დეიტერსის ბირთვი, ერთი მხრივ, დაკავშირებულია ნათხემთან, ხოლო, მეორე მხრივ, შიგნითა ყურის კარიბჭის (წონასწორობის) აპარატთან, კარიბჭის ნერვის საშუალებით. ამ ბირთვის ყველა უჯრედი თავისივე მხარეს აგზავნის ბოჭკოებს, რომლებიც დასწვრივად მიემართებიან მოგრძო ტვინის მთელ სიგრძეზე და თავსდებათ ზურგის ტვინის წინა ლარის პერიფერიაზე (ტექტო-სპინალური ტრაქტის ლატერალურად). ვესტიბულო-სპინალური გზა აღწევს ზურგის ტვინის ყველა სეგმენტს. ამ გზის ბოჭკოები გზადაგზა უკავშირდებიან ზურგის ტვინის იმავე მხარის წინა რქების მოტორულ უჯრედებს. წინა რქებიდან მამოძრავებელი ბოჭკოებით გამოსული ინფორმაცია გადაეცემა კუნთებს, რომელთა კოორდინირებული მუშაობა განსაზღვრავს წონასწორობას. თვლიან, რომ ვესტიბულო-სპინალური გზა აკონტროლებს გამშლელი ჯგუფის კუნთების ტონუსს.



**გამტარი გზები და მათი დაზიანება  
(მოკლე მიმოხილვა)**

სამი ძირითადი მგრძნობიარე გამტარი გზა გაივლის ზურგის ტვინში

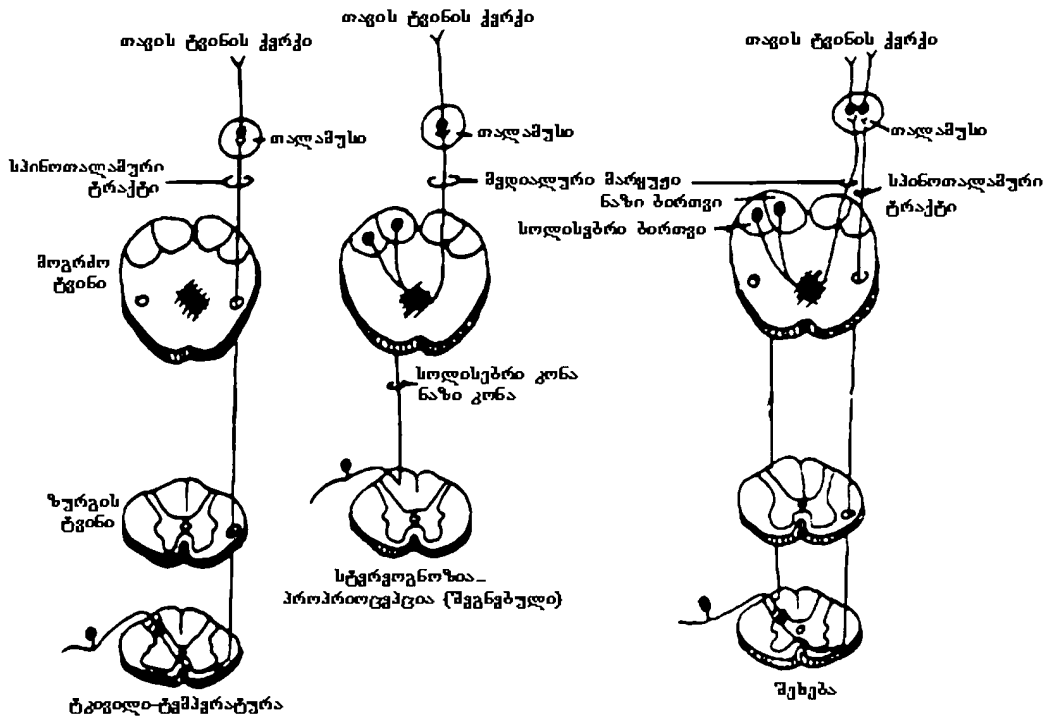


**სურ. 15. მთავარი აღმავალი და დაღმავალი გამტარი გზები (სქემატურად)**

I – ზედა მოტორული ნეირონი; II – ქვედა მოტორული ნეირონი

გართულების თავიდან ასაცილებლად, სურათზე სენსორული სინაფსები არ არის გამოსახული (სურ. 15). მგრძნობიარე ბოჭკოები სინაფსებს წარმოქმნიან უშუალოდ გადაკვეთამდე (სურ. 16).

ტკივილისა და ტემპერატურის გამტარი გზა შედის ზურგის ტვინში, გადაკვეთს მას თითქმის პირდაპირ (ფაქტობრივად, ზურგის ტვინის ერთი ან ორი სეგმენტის ფარგლებში) და გადადის ზურგის ტვინის მეორე მხარეს, ადის თალამუსში სანინალმდეგო მხარეს და შემდეგ მიემართება თავის ტვინის ქერქისკენ. სინამდვილეში, ბევრი ბოჭკო ასრულებს თავის მოგზაურობას ტვინის ღეროში და არასოდეს მიდის თალამუსამდე, მაგრამ ახლა ჩვენ ეს არ გვინტერესებს. სპინო-თალამური ტრაქტის პათოლოგიური ცვლილებები განაპირობებს ტკივილისა და ტემპერატურის მგრძნობელობის დაკარგვას კონტრალატერალურად, დაზიანების დონის ქვემოთ.



სურ. 16. სამი მთავარი მგრძნობიარე გამტარი გზა

პროპრიოცეპტული და სტერეოგნოზული (ასევე ვიბრაციული) გამტარი გზა თავდაპირველად რჩება ზურგის ტვინის იმავე მხარეს. აღნიშნული გზა წარმოდგენილია გოლისა და ბურდახის კონებით, რომლებიც უკავშირდებიან მოგრძო ტვინის ქვედა ნაწილში პირამიდული ჯვარედინის ოდნავ ზემოთ მდებარე გოლისა და ბურდახის ბირთვებს. გოლის კონას მიაქვს ღრმა შეგრძნებები ტანის ქვედა ნაწილებიდან და ქვედა კიდურებიდან. ზურგის ტვინის წელის შემსხვილებაში უკანა სვეტი წარმოდგენილია მხოლოდ გოლის კონით, რომელიც ზურგის ტვინის მთელ სიგრძეზე მედიალურად მდებარეობს და მთავრდება ასევე მედიალურად მდებარე თანამოსახელე ბირთვში, რომელსაც ნაზ ბირთვს უწოდებენ. ზურგის ტვინის გულმკერდის მე-7 სეგმენტის ზემოთ მდებარე სხეულის ზედა ნაწილებიდან (უმთავრესად კისრის შემსხვილების სეგმენტებიდან) და ზედა კიდურებიდან მომავალი ღრმა შეგრძნებათა ბოჭკოები – ბურდახის კონა თავსდება უკანა სვეტში, გოლის კონის ლატერალურად და ბოლოვდება ასევე ლატერალურად მდებარე თანამოსახელე ბირთვში, რომელსაც სოლისებრი ბირთვი ეწოდება. პროპრიოცეპტულ შეგრძნებათა ბოჭკოების რიცხვი ზურგის ტვინის ზედა სეგმენტებში თანდათან მატულობს.

ამიტომ, რაც უფრო მაღლა მდებარეობს ზურგის ტვინის სეგმენტი, მით უფრო დიდი მოცულობისაა უკანა სვეტი. გოლის კონა არის ნაზი კონა – fasciculus gracilis (გრაციოზული, როგორც ბალერინას ფეხები), ხოლო ბურდახის კონა არის სოლისებრი კონა – fasciculus cuneatus („კუდიანი ეშმაკუნა“ – ტვინთან ახლოს მოთავსდა). ნაზი და სოლისებრი კონების ერთობლიობა ქმნის უკანა სვეტს ანუ უკანა ლარს (სურ. 14). უკანა სვეტების დაზიანება იწვევს პროპრიოცეპტული და სტერეოგნოზული (ასევე ვიბრაციული) მგრძნობელობის მოშლას იფსილატერალურად, დაზიანების დონის ქვემოთ (ფაქტობრივად, დეფიციტი ძირითადად ეხება სტერეოგნოზულ მგრძნობელობას, ვინაიდან ორი დანარჩენი მგრძნობელობა იგივე ხარისხით წარმოდგენილია ზურგის ტვინის უფრო ლატერალურ უბნებშიც).

შეხების გამტარი გზა ზემოაღნიშნული გამტარი გზების მსგავსია. ის ნაწილობრივ არ არის გადაკვეთილი, სანამ არ მიაღწევს ტვინის ღეროს და ნაწილობრივ გადაჯვარედინდება უფრო დაბალ დონეზეც. ამიტომ, შეხების შეგრძნება ჩვეულებრივ შენარჩუნებულია ზურგის ტვინის ცალმხრივი დაზიანების დროს; არსებობს ალტერნატიული გზებიც ინფორმაციის გადასატანად.

ყველა აღნიშნული მგრძნობიარე გზა საბოლოოდ გადაჯვარედინდება და ბოლოვდება თალამუსში, საიდანაც მიემართება თავის ტვინის ქერქის მგრძნობიარე ზონაში. ქერქის სენსორული ზონის დაზიანება იწვევს ყველა სახის მგრძნობელობის კონტრალატერალურ უკმარისობას.

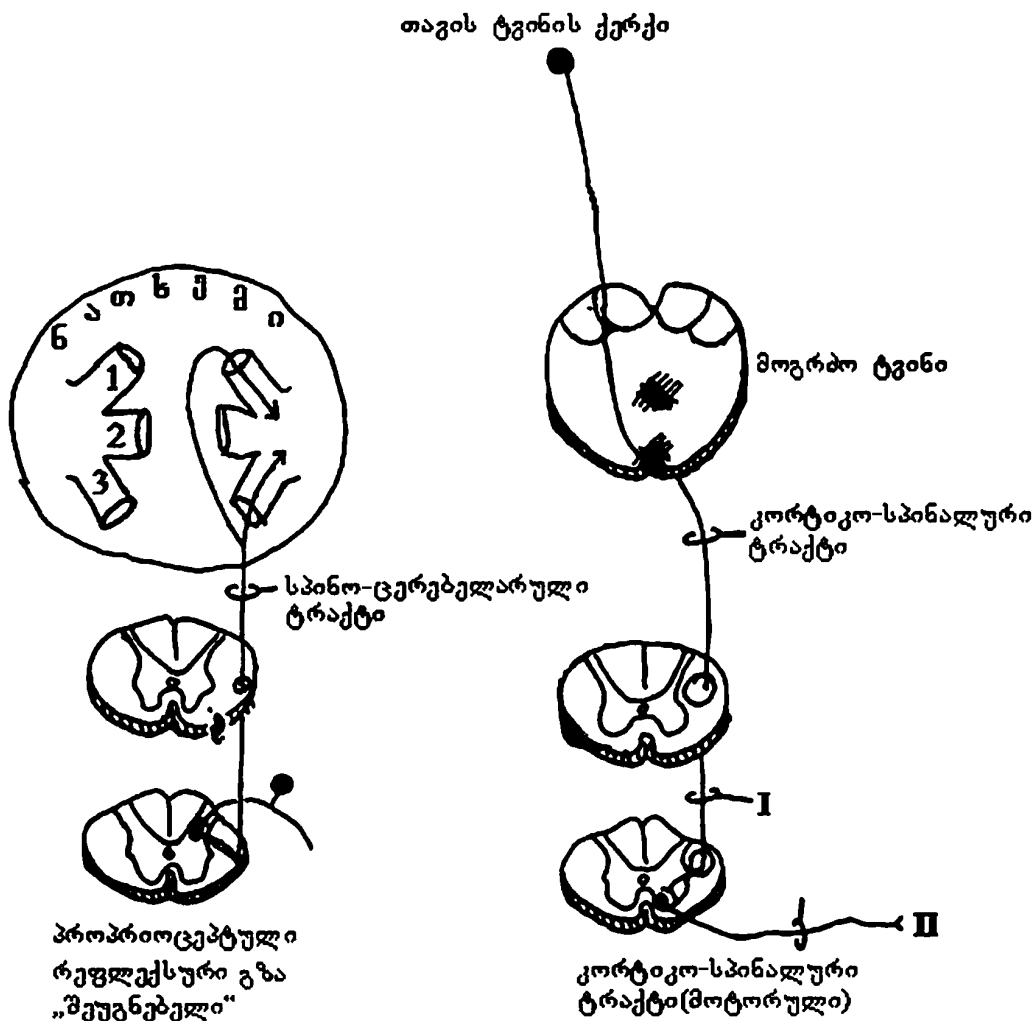
პროპრიოცეპტულ და სტერეოგნოზულ მგრძნობელობას აქვს ცნობიერი („შეგნებული“) და არაცნობიერი (რეფლექსური) გამტარი გზები. ცნობიერი გზა უკავშირდება თალამუსსა და ქერქს, რაც საშუალებას გვაძლევს განვსაზღვროთ მაგ., კიდურის მდებარეობა. არაცნობიერი გზა უკავშირდება ნათხემს (ნათხემი ითვლება „არაცნობიერ ორგანოდ – ცენტრად“). სპინოცერებელარული გზის საშუალებით დავდივართ და ვასრულებთ სხვადასხვა მოქმედებებს ქვეცნობიერად ისე, რომ არ ვუფიქრებთ, რომელი სახისარი იხრება და რომელი იშლება (სურ. 17).

(ამ წიგნში აღნიშნულია, რომ, როცა პაციენტს არა აქვს პროპრიოცეპტული მგრძნობელობა, ეს ნიშნავს, რომ მას დაკარგული აქვს ცნობიერი პროპრიოცეპტული მგრძნობელობა, რაც ვლინდება ტესტირებით, როცა მას სთხოვენ აღწეროს კიდურის მდებარეობა).

სხვა მგრძნობიარე გზებისაგან განსხვავებით, რომლებიც გადადიან კონტრალატერალურად, სპინო-ცერებელარული გზა რჩება უმთავრესად, იფსილატერალურად. ნათხემის ერთი მხარე განაგებს სხეულის იმავე მხარეს. ამიტომ, ნათხემის დაზიანება იწვევს იფსილატერალურ დისფუნქციას, ხოლო ცერებრული დაზიანების დროს ფუნქციების მოშლა კონტრალატერალურად აღინიშნება.

ნათხემი დაკავშირებულია შუა ტვინთან, ხიდთან და მოგრძო ტვინთან,

შესაბამისად, ნათხემის ზედა, შუა და ქვედა ფეხებით. ნათხემის შუა და ქვედა ფეხებით ნათხემში შედის აფერენტული იმპულსები, ხოლო ნათხემის ზედა ფეხების საშუალებით ნათხემის ეფერენტული სისტემა უკავშირდება მოძრაობაში მონაწილე კუნთებს და გადასცემს მათ საკოორდინაციო იმპულსებს. გამონაკლისია ნათხემის არაპირდაპირი გზა, რომელიც შედის ნათხემის ქიაში ზედა ფეხების საშუალებით.



სურ. 17. სპინო-ცერებელარული და კორტიკო-სპინალური ტრაქტები

1. ნათხემის ზედა ფეხი; 2. ნათხემის შუა ფეხი; 3. ნათხემის ქვედა ფეხი.  
 I – ზედა მოტორული ნეირონი; II – ქვედა მოტორული ნეირონი.

მოტორული (კორტიკო-სპინალური) გზა შედარებით მარტივია. ის ვრცელდება ქერქის მოტორული არიდან ქვემოთ, ტვინის ღეროს გავლით; გადაჯვარედინდება ტვინის ღეროსა და ზურგის ტვინის საზღვარზე. ამავე დონეზე გადაჯვარედინდება მედიალური მარყუჟიც (სურ. 15, 17). აქვეა გადაუჯვარედინებელი ბოჭკოებიც, რომლებიც ახლა არ გვანტერესებს.

კორტიკო-სპინალური გზის სინაფსები ზურგის ტვინის წინა რქაშია (მოტორული რუხი ნივთიერება). ეს მნიშვნელოვანია, რადგან მამოძრავებელ ნეირონებს (რომლებიც აერთებენ ქერქსა და წინა რქას) ამ სინაფსის დონის ზემოთ ეწოდება ზედა მამოძრავებელი ნეირონები, ხოლო სინაფსის დონის ქვემოთ არსებულ ნეირონებს (პერიფერიული ნერვის ნეირონები) – ქვედა მამოძრავებელი ნეირონები. ამ ტერმინებს, გარკვეულწილად, შეცდომაში შეგვყავართ და, ალბათ, უკეთესი იქნებოდა გვეთქვა პირველი და მეორე რიგის მამოძრავებელი ნეირონები, რადგან ორივე სახის ნეირონთა აქსონები განთავსებულნი არიან სხეულის როგორც ზედა, ასევე ქვედა ნაწილში. ზედა (I) და ქვედა (II) მამოძრავებელი ნეირონების დაზიანების შედეგად სახეზეა სხვადასხვა კლინიკური ნიშანი. თუმცა, ორივე შემთხვევაში შედეგი არის დამბლა; ისინი განსხვავდებიან შემდეგით:

**ზედა მოტორული ნეირონის დაზიანება:**

სპასტიური დამბლა  
კუნთების ტროფიკა შენარჩუნებულია  
ფასციკულაცია და ფიბრილაცია არ არის  
ჰიპორეფლექსია  
ბაზინსკის რეფლექსი

**ქვედა მოტორული ნეირონის დაზიანება:**

დუნე ანუ რბილი დამბლა  
კუნთების ატროფია და გადაგვარება  
ფასციკულაცია და ფიბრილაცია  
ჰიპორეფლექსია  
ბაზინსკის რეფლექსს არ იწვევს

**გამტარი გზების განთავსება ზურგის ტვინის განივ ჭრილში**

მე-14 სურათზე ნაჩვენებია მგრძნობიარე და მამოძრავებელი გამტარებელი გზების განთავსება ზურგის ტვინის განივ ჭრილში.

უცნობია მიზეზები, რის გამოც ესა თუ ის პათოლოგიური პროცესი აზიანებს ზურგის ტვინის სხვადასხვა უბანს.

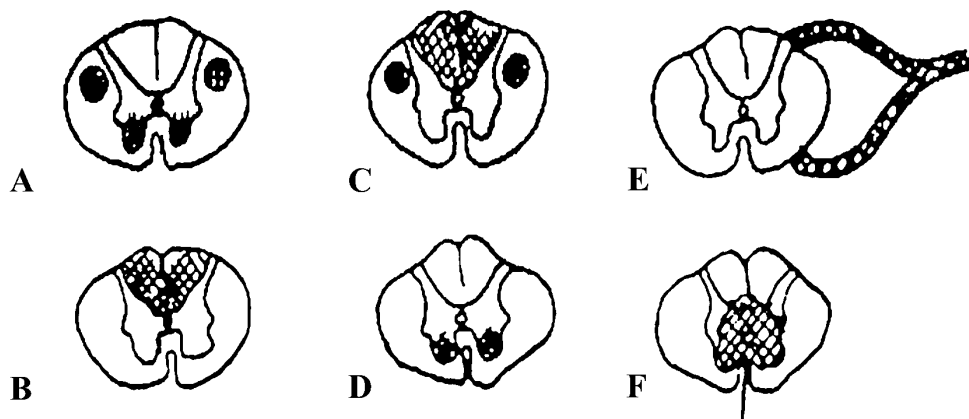
ამიოტროფული გვერდითი სკლეროზის დროს (სურ. 18A) აღინიშნება ზედა და ქვედა მოტორული ნეირონების დაზიანება, რაც გამოვლინდება შესაბამისი სიმპტომოკომპლექსით: კუნთების სისუსტე, ატროფია, ჰიპორეფლექსია, ფიბრილაცია და ფასციკულაცია. ამ დაავადების დროს პათოლოგიური პროცესი მოიცავს რუხი ნივთიერების წინა რქებს (რის გამოც ზიანდება ქვედა მო-

ტორული ნეირონები) და კორტიკო-სპინალურ პირამიდულ გზებს (რომელიც ინვევს ზედა მოტორული ნეირონების დაზიანებას).

მესამეული სიფილისი (ზურგის ტვინის ხმოზა, ტაბესი) ვითარდება სიფილისით დაავადებიდან მრავალი წლის შემდეგ. პათომორფოლოგიურად, ზურგის ტვინი განლუულია, განივკვეთზე თვალსაჩინოა ზურგის ტვინის თეთრი ნივთიერების უკანა ლარების მოცულობის შემცირება (სურ. 18B). პათოლოგიური პროცესი შეიძლება გავრცელდეს უკანა ფესვებზეც და სპინალურ კვანძებზეც. დამახასიათებელია მეტად ძლიერი, პერიოდული, ფესვობრივი გავრცელების ხანმოკლე ტკივილი და პარესთეზიები ქვედა კიდურებში, ზოგჯერ შემოსალტული (კორსეტის შემოჭერის მსგავსი) ტიპის მუდმივი ტკივილი T8-T7 საინერვაციო არეში. აღინიშნება ტკივილის, ტემპერატურის და ტაქტილური მგრძნობელობის დაქვეითება: ძუძუს დვრილების (T4-T7), წინა მხარის მედიალური (C8-T1-ბერნაცკის სიმპტომი) და წვივის ლატერალური ზედაპირის არეში; არგაილ-რობერტსონის სიმპტომი, მუხლის (ვესტვალის ნიშანი) და აქილევსის მყესის რეფლექსის სიმეტრიული ან ასიმეტრიული დაქვეითება, ან სრული გაქრობა. კუნთების ჰიპოტონია. უკანა სვეტების გადაგვარების გამო, მოშლილია ვიზრაციული ღრმა მგრძნობელობა, რის გამოც გამოსატულია ტაბესურ-ატაქსიური სიარული, ცხვირ-თითის ფენომენი, რომბერგის სიმპტომი. მხედველობის კონტროლით ეს სიმპტომები ან არ მჟღავნდება, ან მათი ინტენსივობა მნიშვნელოვნად მცირდება.

პერნიციოზული, ავთვისებიანი ანემიის დროს აღინიშნება პროპრიოცეპტული მგრძნობელობის დაკარგვა და ზედა მოტორული ნეირონების დაზიანება. პათოლოგიური პროცესი მოიცავს უკანა სვეტებსა და კორტიკო-სპინალურ პირამიდულ გზას (სურ. 18C).

პოლიომიელიტი (ჰეინე-მედინის დაავადება, ბავშვთა სპინალური დამბლა; ხშირია ბავშვთა ასაკში) არის ზურგის ტვინის რუხი ნივთიერების წინა რქების ანთება (სურ. 18D). ამის გამო, პათოლოგიურ პროცესში ჩაერთვება ქვედა მოტორული ნეირონები და ვითარდება ასიმეტრიული გავრცელების რბილი დამბლა კიდურებისა და ტანის არეში. უფრო ხშირია ქვედა კიდურების კუნთების დამბლა. კუნთები შესამჩნევ ატროფიას განიცდის. აღინიშნება ფასციკულაციები, ფიბრილაციები და ჰიპორეფლექსია. კლინიკური სურათი დამბლის გავრცელების შესაბამისია. მაგ., ზურგის გრძელი კუნთების დამბლა ინვევს ხერხემლის დეფორმაციას; პერონეალური ჯგუფის კუნთების დამბლა – ტერფის დაშვებას (ჩამოვარდნას), მისი ზემოთ აწევა შეუძლებელია, პაციენტი სტეპაჟით დადის და ა. შ. მგრძნობელობა შენარჩუნებულია; პირამიდული დეფიციტის სიმპტომები იშვიათია და გარდამავალი.



ნინა თეთრი და რუხი შესართავი  
(ტკივილისა და ტემპერატურის გზების გადაჯვარედინება)

**სურ. 18. დაზიანების ლოკალიზაცია**

- A. ამიოტროფული გვერდითი სკლეროზი; B. მესამეული სიფილისი (სიფილისის მესამე სტადია); C. პერნიციოზული ანემია; D. პოლიომიელიტი; E. გილენ-ბარეს სინდრომი; F. სირინგომიელია.

პაციენტებს გილენ-ბარეს სინდრომით დაზიანებული აქვთ მგრძობიარე და ქვედა მამოძრავებელი ნეირონები, რადგან პათოლოგიურ პროცესში ჩართულია პერიფერიული ნერვი (სურ. 18E).

სირინგომიელია ნერვული სისტემის ორგანული დაავადებაა, რომელიც ხასიათდება ნელი, პროგრესული მიმდინარეობით და მჟღავნდება უპირატესად 20-40 წლის ასაკში. ვაჟები უფრო ხშირად ავადდებიან, ვიდრე ქალები. დაავადების განვითარების უშუალო მიზეზია ნერვული სისტემის ემბრიონული განვითარების დეფექტი – პირველადი მედულური მილის არასწორი ფორმირება; ცენტრალური არხის შეუვსებლობა; გლიის უჯრედული ელემენტების ჭარბი ზრდა (გლიომატოზი) უმთავრესად ცენტრალური არხის გარშემო; გლიოზურ წარმონაქმნებში ღრუების განვითარება, რაც იწვევს ზურგის ტვინის ახლომდებარე ნაწილების დაზიანებას (სურ. 18F). პროცესი შესაძლოა განვითარდეს ზურგის ტვინის ნებისმიერ დონეზე. დაავადება იწყება ტკივილით, პარესთეზიითა და წვის შეგრძნებით. აღინიშნება სირინგომიელიისათვის დამახასიათებელი მგრძობელობის სეგმენტური და, რაც მეტად მნიშვნელოვანია, დისოციაციური მოშლილობა: ტკივილისა და სითბო-სიცივის მგრძობელობის მოშლა, შეხებისა და პროპრიოცეპტული მგრძობელობის შენარჩუნება. ეს განპირობებულია დაავადების თავისებურებით: სირინგომიელური ღრუ და გლიოზი ვითარდება რუხ ნივთიერებაში, კონკრეტულად, უკანა რქისა და

ცენტრალური არხის არეში. თუ პათოლოგიურ პროცესში ჩაერთო გვერდითი რქა, ვითარდება ვეგეტაციურ-ტროფიკული მოშლილობანი. იშვიათია წინა რქის დაზიანება, რაც იწვევს ატროფიულ პარეზს; კიდევ უფრო იშვიათია თერთრი ნივთიერების დაზიანება. მაგ., თუ დაზიანდა უკანა ლარები, კლინიკურად ვითარდება ატაქსია, კუნთ-სახსროვანი მგრძნობელობის მოშლის გამო. აღსანიშნავია, რომ სირინგომიელური პროცესი ვრცელდება ზურგის ტვინის არამხოლოდ სიგანეზე (რამდენიმე სეგმენტის არეში), არამედ სიგრძეზეც (სიმეტრიულად ან ასიმეტრიულად). ყველაზე ხშირად ზიანდება კისრის ქვედა და გულმკერდის ზედა სეგმენტები, რაც კლინიკურად გამოვლინდება ტკივილით, პარესთეზიით, დიზესთეზიით; ტკივილისა და ტემპერატურის მგრძნობელობის მოშლით ხელებში, ბეჭებში, კისერსა და გულმკერდის ზედა ნახევარში („ქურთუკი“).

ზედა მამოძრავებელი ნეირონების დაზიანებისას, კუნთების ზოგიერთი ჯგუფი უფრო მეტად ზიანდება. თავის ტვინის ნახევარსფეროს იშემიური ინსულტის დროს, რომელიც საძილე არტერიის ოკლუზიის შედეგად ვითარდება, ავადმყოფს უვითარდება დეკორტიკაციული პოზა, რომელიც ხასიათდება მაჯისა და იდაყვის სახსრის მოხრითა და კოჭ-წვივისა და მუხლის სახსრის გაშლით (გასწორებით, გაჭიმვით). შუა ტვინის დაზიანების დროს პოზა იგივეა, მხოლოდ იდაყვის სახსარი გაშლილია (დეცერებრული პოზა). როგორც ჩანს, ამ დროს ზიანდება სხვა მამოძრავებელი გზებიც (ექსტრაპირამიდული), რომელიც კორტიკო-სპინალური (პირამიდული) სისტემის გარეთაა. კორტიკო-სპინალური გზის „სუფთა“ დაზიანების შედეგად უპირატესად აღინიშნება კიდურების დისტალური ნაწილების ზუსტი მოძრაობების გაძნელება.

### **ავტონომიური (ვისცერული ნერვული სისტემა)**

განხილული გამტარი გზები მიეკუთვნება სომატურ მოტორულ და სომატურ სენსორულ სისტემებს. სომატური მამოძრავებელი ბოჭკოები ანერვებენ ჩონჩხის განივზოლიან კუნთებს. სომატური მგრძნობიარე ბოჭკოები უპირატესად ახდენენ კანის, კუნთებისა და ქსოვილების (შინაგან ორგანოთა გარდა) ინერვაციას. „ვისცერა“ ნიშნავს გულის კუნთს, გლუვ კუნთს (როგორც ნაწლავშია) და ჯირკვლებს. ვისცერული (ავტონომიური) მამოძრავებელი ბირთვები განთავსებულია ზურგის ტვინის რუხი ნივთიერების სომატურ-სენსორულ და მოტორულ უბნებს შორის. მოდით ასე ჩავთვალოთ, რომ ავტონომიური სისტემა შედგება ვისცერული სენსორული და ვისცერული მოტორული კომპონენტებისაგან (სურ. 19).

სიმპათიკურ და პარასიმპათიკურ ავტონომიურ ბოჭკოებს შორის ქიმიურ და ფუნქციურ განსხვავებას განვიხილავთ მე-6 თავში. ახლა მხოლოდ აღვნიშნოთ, რომ სიმპათიკური მამოძრავებელი ბოჭკოების სინაფსი შედარებით ახლოს



არის ზურგის ტვინთან, ხოლო პარასიმპათიკური მამოძრავებელი ბოჭკოების სინაფსი ძალიან ახლოს არის ორგანოსთან ან თვით ორგანოშია (სურ. 45).

### კითხვები:

**3-1 კითხვა:** ზურგის ტვინის ნახევრის გაკვეთა T1-ის დონეზე ფაქტობრივად, იწვევს T3-ის დონეზე და უფრო ქვემოთ ტკივილისა და ტემპერატურის მგრძობელობის დაკარგვას კონტრალატერალურ მხარეს, მაგრამ არა T1-ის დონეზე და უფრო ქვემოთ. რატომ?

**პასუხი:** ფაქტობრივად, ტკივილისა და ტემპერატურის გამტარი გზის ბოჭკოები დაუყოვნებლივ არ გადაჯვარედინდებიან. ბევრი მათგანი გაივლის 1 ან 2 სეგმენტს და მერე გადადის საწინააღმდეგო მხარეს. ტკივილისა და ტემპერატურის გამტარი გზის ბოჭკოები სპინო-თალამურ ტრაქტში განთავსებულია ისე, რომ ფეხის ბოჭკოები არის უფრო ლატერალურად, ვიდრე ხელის ბოჭკოები. აქედან გამომდინარე, სიმსივნის ზეწოლა ზურგის ტვინზე გარეთა მხრიდან აზიანებს, პირველ რიგში, ქვედა კიდურებს. ასეთ შემთხვევაში, კონტრალატერალურად ტკივილის შეგრძნების დაკარგვა შეიძლება დაიწყოს დაზიანების დონიდან მრავალი სეგმენტით ქვემოთ, რომელიც სიმსივნის ზრდასთან ერთად ზემოთ ადის.

**3-2 კითხვა:** ზურგის ტვინის წინა არტერია (სურ. 10) მიემართება ქვემოთ და ამარაგებს ზურგის ტვინის წინა ორ მესამედს. ზურგის ტვინის ორი უკანა არტერია გამოდის ნათხემის ქვედა უკანა არტერიიდან ან ხერხემლის არტერიიდან და ამარაგებს ზურგის ტვინის დანარჩენ ნაწილს, ნეკნთაშუა და სხვა არტერიებთან ანასტომოზების გზით. როგორი მგრძობელობა იქნება შენარჩუნებული ზურგის ტვინის დონეზე ზურგის ტვინის წინა არტერიის დაზიანების დროს?

**პასუხი:** პროპრიოცეპტული, სტერეოგნოზული და შეხების (უკანა სვეტები).

**3-3 კითხვა:** განსაზღვრეთ დაავადება და პათოლოგიური პროცესის ლოკალიზაცია: ავადმყოფს აქვს ბილატერალური დამბლა, ფასციკულაციები და კუნთების ატროფია C8-T1-ის დონეზე. ამასთან, ბილატერალურად აღინიშნება ტკივილისა და ტემპერატურის შეგრძნების დაკარგვა T1-T2-ის დონეზე.

**პასუხი:** სირინგომიელია. როგორც ჩანს, ამ შემთხვევაში პათოლოგიური პროცესი ლოკალიზებულია სიმეტრიულად, კისრის ქვედა და გულმკერდის ზედა სეგმენტებში (დაახლოებით C8-T1 დონეზე). დაზიანებულია ტკივილისა და ტემპერატურის გადაჯვარედინებული ბოჭკოები; ატროფიული პარეზი გვაფიქრებინებს, რომ დაზიანება

მოიცავს წინა რქებსაც, რაც იშვიათად შეინიშნება ამ დაავადების დროს (სურ. 18F).

**3-4 კითხვა:** ქირურგიული ჩარევა-ტრაქტოტომია – სპინო-თალამური გზის გადაჭრა ამცირებს ტკივილს, მაგრამ ტკივილის შემსუბუქება მხოლოდ დროებითია, რატომ?

**პასუხი:** შესაძლებელია, უცნობი ბუნების სხვა გამტარი გზების ჩანაცვლება ხდება; ადამიანის ცენტრალურ ნერვულ სისტემაში გადაჭრილი აქსონის რეგენერაცია უმნიშვნელოა.

**3-5 კითხვა:** ნერვული სისტემის რომელ დონეზე – პერიფერიული ნერვი, ზურგის ტვინი ან უფრო ზემოთ – შეიძლება იყოს დაზიანება ლოკალიზებული შემდეგი სიმპტომების დროს?

**A.** მგრძობელობის დაკარგვა მოცემული დერმატომის გასწვრივ, უნილატერალურად.

**პასუხი:** პერიფერიული ნერვი ან ზურგის ტვინში მისი შესვლის ადგილი; საერთოდ, აღმავალ გზებსა და თავის ტვინის ქერქში ბოჭკოების განლაგების თავისებურების გამო, ნაკლებად შესაძლებელია, რომ ზურგის ტვინის აღმავალი, სენსორული გზების ან ტვინის ქერქის დაზიანების დროს, მხოლოდ ერთი დერმატომის მგრძობელობის მოშლა აღინიშნებოდეს.

**B.** ბილატერალური მგრძობელობის დაკარგვა ხელებში ან ფეხებში (ხელთათმანების ან წინდების ზონაში).

**პასუხი:** ეს არის ტიპური პერიფერიული ნეიროპათია, გამონვეული მეტაბოლური ეტიოლოგიური ფაქტორებით. მაგ., დიაბეტი ან ალკოჰოლიზმი, რომლის შედეგია აღნიშნული უბნების შერჩევითი ჩართვა. სიმპტომები ხშირად ყალბი ან ისტერიული ხასიათისაა.

**C.** ყველა სახის მგრძობელობის უნილატერალური დაკარგვა მთელ კიდურზე.

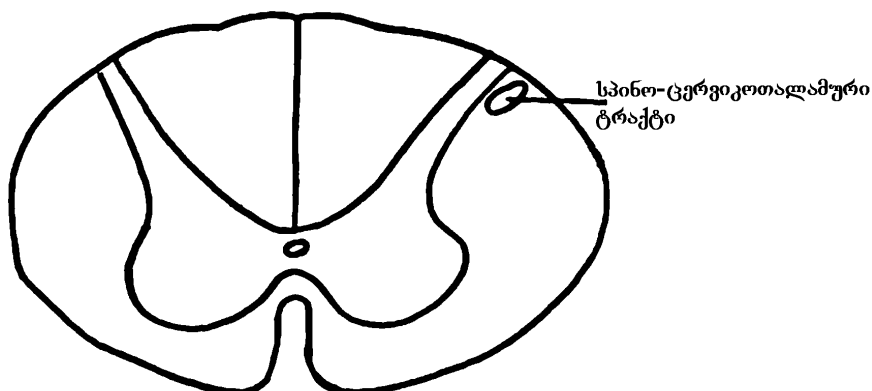
**პასუხი:** ეს გამოხატული იქნება მხოლოდ იმ შემთხვევაში, თუ დაზიანება მოიცავს ამ კიდურის ყველა ნერვულ ფესვს, რაც ნაკლებად შესაძლებელია; მაშინ დაზიანება უნდა იყოს ზურგის ტვინის ზემოთ, კონტრალატერალურად – ტვინის ღეროში, თალამუსში ან უფრო მაღლა; დაზიანება ტვინის ღეროს ქვემოთ, ზურგის ტვინში, ვერ გამოიწვევს ერთდროულად ყველა სახის მგრძობელობის მოშლას, რადგან მხოლოდ ზოგიერთი გამტარი გზა გადაჯვარედინდება ზურგის ტვინის დონეზე.

**D.** ტკივილისა და ტემპერატურის მგრძნობელობის დაკარგვა სხეულის მარცხენა მხარეს, კისრის ქვემოთ; დამბლა, პროპრიოცეპტული და სტერეოგნოზული მგრძნობელობის დაკარგვა მარჯვნივ, კისრის ქვემოთ.

**პასუხი:** ზურგის ტვინის კისრის სეგმენტების მარჯვენამხრივი ჰემისექცია (ბროუნ-სეკარის სინდრომი).

**3-6 კითხვა:** სიმსივნე ავადმყოფს დაკარგული აქვს ტკივილისა და ტემპერატურის შეგრძნება მარცხენა ფეხის დისტალურ ნაწილში, რასაც მოყვება სპასტიკური დამბლის განვითარება მარჯვნივ. სად არის სიმსივნე ლოკალიზებული?

**პასუხი:** ზურგის ტვინის მარჯვენა წინა-გვერდით ნაწილში; სიმსივნე პირველად აწვებს მარჯვენა სპინო-თალამურ გამტარ გზას, შემდეგ დიდდება და აზიანებს მარჯვენა კორტიკო-სპინალურ ტრაქტსაც.



**სურ. 18A.** სპინო-ცერვიკოთალამური ტრაქტი

დამატება: ტაქტილური, პროპრიოცეპტული, სტერეოგნოზული და ვიბრაციული ინფორმაცია მოგზაურობს გზით, რომელსაც სპინო-ცერვიკოთალამური ტრაქტი ეწოდება (სურ. 18A). შესაძლებელია, რომ ამ წიგნის კონკრეტული პრობლემა, რომელიც აღწერილია, როგორც „უკანა სვეტის“ დაზიანება, სინამდვილეში აგრეთვე მოიცავს სპინო-ცერვიკოთალამურ ტრაქტს. ამის ვიზუალიზაციისთვის მარტივად წარმოვიდგინოთ, რომ უკანა ლარი ანუ სვეტი მიემართება ლატერალურად და მოიცავს სპინო-ცერვიკოთალამურ ტრაქტს.

## თავი 4

### ტვინის ღერო

ავადმყოფის შესაფასებლად ნევროლოგი სვამს კითხვებს: 1. სად არის დაზიანება (ზურგის ტვინი, ტვინის ღერო, თავის ტვინი და ა.შ.)? 2. როგორი სახის დაზიანებაა (სიმსივნე, ინფექცია, ჰემორაგია)? 3. რა უნდა გაკეთდეს ავადმყოფის დასახმარებლად (წამალი, ქირურგიული ჩარევა)? ნევროლოგი ცდილობს განსაზღვროს, რამდენად შესაძლებელია, რომ გამოვლენილი სიმპტომების მიზეზი იყოს ერთი დაზიანება. თუ დავუშვებთ მრავალმხრივი დაზიანების არსებობას, მაშინ უნდა ვიფიქროთ სიმსივნის მეტასტაზირებაზე, გაფანტულ სკლეროზზე, ორი განსხვავებული დაავადების არსებობაზე, სიმულაციაზე ან ისტერიაზე.

დაზიანების ზუსტი ანატომიური ლოკალიზაცია მეტად მნიშვნელოვანია ნევროლოგიურ დიაგნოსტიკაში. ამიტომ, აუცილებელია მთავარი გამტარი გზებისა და ბირთვების ლოკალიზაციის ცოდნა. ამ თვალსაზრისით, განსაკუთრებით მნიშვნელოვანია ტვინის ღერო. მომდევნო თავში განხილულია მთავარი ბირთვების ნერვული ბოჭკოების განთავსება ტვინის ღეროში. ამ საინტერესო მონაცემების კლინიკური ილუსტრაციები მოცემულია მე-5 თავის კითხვებში.

ნუ ჩავარდებით პანიკაში! ტვინის ღერო საოცრად მარტივია, თუ ლოგიკური თანმიმდევრობით შემდეგნაირად შეისწავლით:

**1.** დაიმახსოვრეთ 12 კრანიალური ნერვი და მათი ფუნქციები. დამახსოვრებაში დაგეხმარებათ სასაცილო ასოციაციები. თავის ტვინის ნერვები და მათი ფუნქციები იმნამსვე უნდა გაიხსენოთ.

**2.** დაიმახსოვრეთ მე-19 სურათი, რომელშიც იგივე ინფორმაციაა, რომელიც ზემოთ სხვაგვარად იყო მოყვანილი. სპინალური ნერვებისგან განსხვავებით, რომლებიც შერეული ნერვებია (მოტორული და სენსორული კომპონენტებით), კრანიალური ნერვები გაცილებით მარტივია. სამი მათგანი მთლიანად მგრძნობიარეა და მხოლოდ ოთხია შერეული.

ტერმინი – „სომატო-ვისცერული“ - განმარტებული იქნება მოგვიანებით.

**თავის ტვინის 12 წყვილი ნერვი:**

**I** – ყნოსვის ნერვები – Nn. olfactorii – ყნოსვა;

**II** – მხედველობის ნერვი – N. opticus – მხედველობა;

**III** – თვალის მამოძრავებელი ნერვი – N. oculomotorius; **IV** – ჭალისებრი ნერვი – N. trochlearis; **VI** – განმზიდველი ნერვი – N. abducens – თვალის მოძრაობა; **III** – გუგის მომჭერი კუნთისა და წამწამოვანი კუნთის პარასიმპათიკური ინერვაცია (გუგის შევიწროება, აკომოდაცია);

**V** – სამწვერა ნერვი – N. trigeminus – ლეჭვა, თავის წინა ნახევრის მგრძობა;

**VII** – სახის ნერვი – N. facialis – სახის გამომეტყველება – მიმიკური კუნთების მოძრაობა; გემოვნება, ნერწყვისა და ცრემლის გამოყოფა;

**VIII** – კარიბჭე-ლოკოკინის ნერვი – N. vestibulocochlearis – სმენა, წონასწორობის ბალანსი;

**IX** – ენა-სახის ნერვი – N. glossopharyngeus – გემოვნება, ნერწყვის გამოყოფა, ყლაპვა, საძილე გორგალისა და საძილე სინუსის მეთვალყურე;

**X** – ცთომილი ნერვი – N. vagus – გემოვნება, ყლაპვა, რბილი სასის დაშვება, ლაპარაკი, გულმკერდ-მუცლის ორგანოების დამაკავშირებელი;

**XI** – დამატებითი ნერვი – N. accessorius – თავის ბრუნვა, ბეჭის დაშვება;

**XII** – ენისქვემა ნერვი – N. hypoglossus – ენის მოძრაობა.

**3.** როგორც ზურგის ტვინში, ასევე ტვინის ღეროში რუხი ნივთიერება (ბირთვები) განლაგებულია ცენტრალური არხის ახლოს, ხოლო თეთრი ნივთიერება (გრძელი ნერვული ბოჭკოების ტრაქტები) – შედარებით შორს. ამასთან, სომატურ და ვისცერულ მოტორულ და სენსორულ კომპონენტებს იგივე ურთიერთგანლაგება აქვთ. ტვინის ღეროს განივი ჭრილის სტრუქტურა ზურგის ტვინის სტრუქტურას წააგავს – მიემართება პოსტერო-ლატერალურად (სურ. 19).

**4.** 12 წყვილი კრანიალური ნერვი და მათი ბირთვები განაწილებულია თანაბრად ტვინის ღეროს სამ ნაწილს შორის (1,2,3,4 წყვილი ნერვების ბირთვები განლაგებულია შუა ტვინში; 5,6,7,8 წყვილი ნერვების ბირთვები – ხიდში; 9,10,11,12 წყვილი ნერვების ბირთვები – მოგრძო ტვინში). სინამდვილეში ეს მაინც და მაინც ზუსტი არ არის. პირველი და მეორე წყვილი ნერვების ბირთ-

## კლინიკური ნეიროანატომია

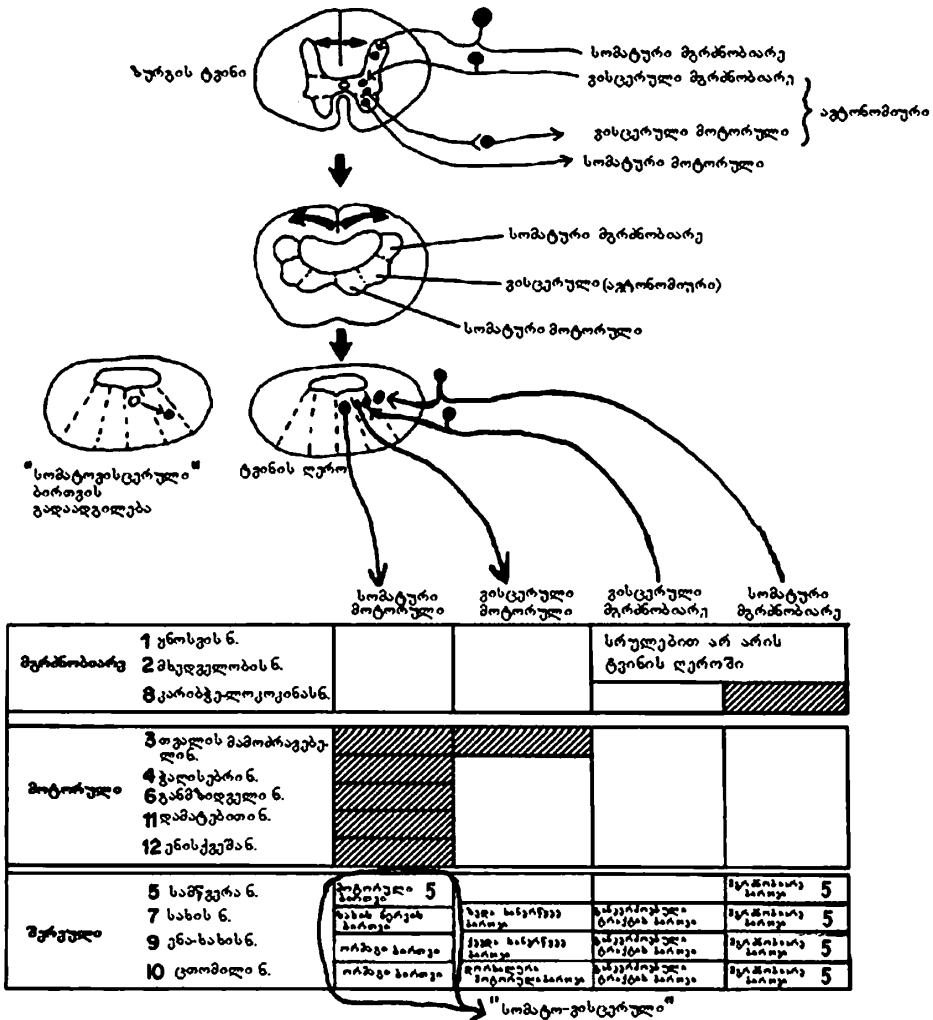
---

ვები მოთავსებულია შუა ტვინში, მაგრამ უფრო როსტრალურად, შუამდებარე ტვინთან ახლოს. მიუხედავად იმისა, რომ მე-5 წყვილი ნერვის ყველა „განაყოფი“ შედის ხიდში, მისი მგრძნობიარე ბირთვები ვრცელდება შუა ტვინიდან ზურგის ტვინამდე (სურ. 27); მე-8 წყვილი ნერვის ბირთვები განლაგებულია არა მარტო ხიდში, არამედ მოგრძო ტვინშიც (სურ. 21); მე-7 წყვილი ნერვის ბირთვები თავსდება ხიდში და მოგრძო ტვინში (სურ. 28). ეს გამონაკლისები მე-5, მე-7 და მე-8 წყვილი ნერვებისათვის მითითებულია ფრჩხილებში (სურ. 20).

**5.** ჩვეულებრივ, კრანიალური ნერვები გამოდიან ვენტრიკულური სისტემის წინ, ტვინის ღეროს ვენტრალური მხრიდან და არ გადადიან სანინალმდეგო მხარეს ტვინის ღეროდან გამოსვლის შემდეგ (სურ. 19). მხოლოდ ერთი, კლინიკურად მნიშვნელოვანი გამონაკლისი არის მე-4 წყვილი ნერვი, რომელიც თავის ტვინის ნერვებს შორის ყველაზე წვრილია. იგი წესებს არ ემორჩილება: გადადის სანინალმდეგო მხარეს და გამოდის ტვინის ღეროს დორსალური ზედაპირიდან, ტვინის ზემო ფარდის ლაგამის გვერდით (სურ. 23). ამიტომ, არ არის გასაკვირი, რომ ღმერთმა, კრანიალური ნერვების რთული და მრავალმხრივი ფუნქციებიდან, ყველაზე მარტივი საქმე დაავალა ამ არასაიმედო ნერვს, რომელიც ამოძრავებს ზედა ირიბ კუნთს.

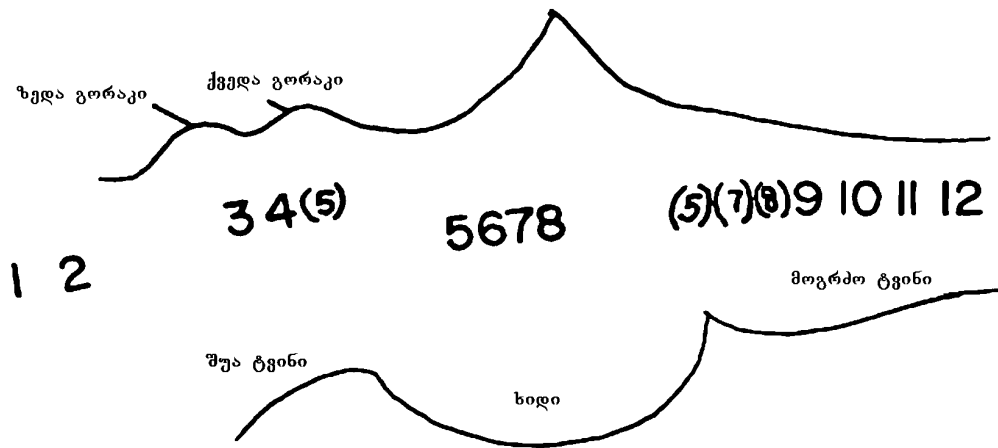
**6.** ძირითადი განსხვავებები ზურგის ტვინსა და ტვინის ღეროს შორის ნაჩვენებია 21-ე სურათზე. ზურგის ტვინის ცენტრალური რუხი ნივთიერება არის უწყვეტი სვეტი, უგრძესი „ბირთვი“ ცენტრალურ ნერვულ სისტემაში. ნერვული ბოჭკოები უწყვეტად გამოდიან „დიდი სვეტიდან“, ერთიანდებიან და ქმნიან პერიფერიულ სპინალურ ნერვებს. როცა ეს „რუხი სვეტი“ აღწევს ტვინის ღეროს, რჩება ცენტრალურად, მაგრამ ნელ-ნელა იყოფა სეგმენტებად იზოლირებულ ბირთვებად. სეგმენტაცია ნაკლებად არის გამოხატული მოგრძო ტვინში, სადაც ბირთვები წაგრძელებულია და, ბოლოს, უფრო შესამჩნევი ხდება ხიდში და შუა ტვინში, სადაც ბირთვები უფრო პატარა და მომრგვალოა.

**7.** კრანიალური ნერვების (მე-3, მე-7, მე-9, მე-10 წყვილი ნერვების) ვეგეტაციური ბოჭკოები ყველა პარასიმპათიკურია.



სურ. 19. მსგავსება და განსხვავება ზურგის ტვინსა და ტვინის ღეროს შორის

სამი მგრძობიარე ნერვი; ხუთი მოტორული ნერვი, რომელთაგან მესამე წყვილ ნერვს, გარდა სომატური მოტორული კომპონენტისა, აქვს ვისცერული მოტორული კომპონენტი. დანარჩენი მოტორული ნერვები არიან მხოლოდ სომატური მოტორული; ოთხი შერეული ნერვია. ყველა მათგანს აქვს ოთხივე კომპონენტი, გარდა მეხუთე წყვილი ნერვისა, რომელსაც აქვს ორი კომპონენტი. 7,9,10 წყვილი ნერვების განკერძოებული ტრაქტის ბირთვი არის ვისცერული მგრძობიარე; 9,10 წყვილი ნერვების ორმაგი ბირთვი არის სომატური მოტორული; 5,7,9,10 წყვილი ნერვები არის „სომატო-ვისცერული“.



სურ. 20. თავის ტვინის ნერვების ბირთვების განთავსება შუა ტვინში, ხილსა და მოგრძო ტვინში

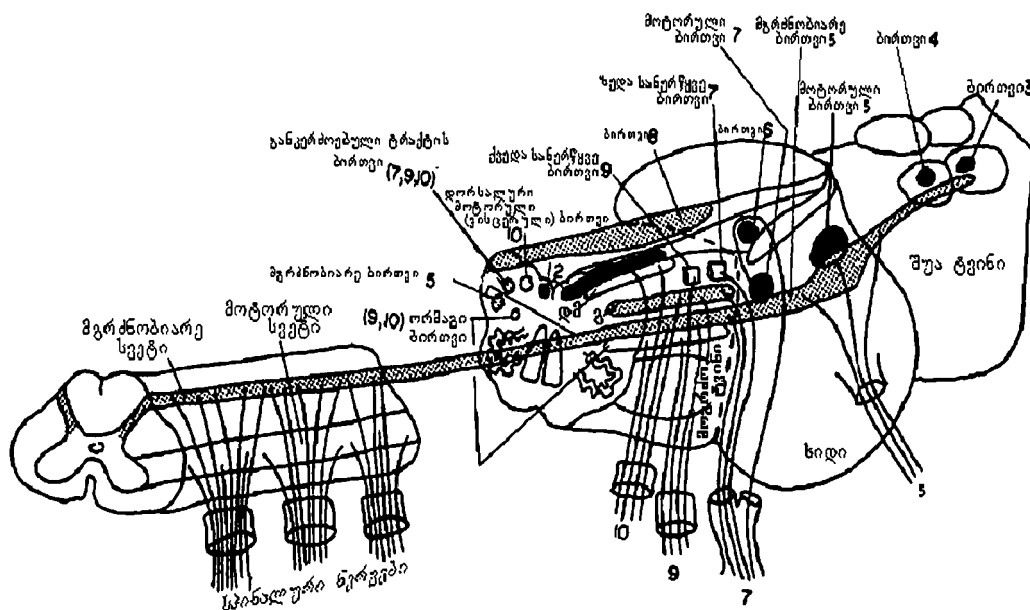
### როგორ გამოისახება ტვინის ღეროს განივი ქრილი

ორი ამობურცული დისკის მქონე როსტრალური შუა ტვინი ორთავიანი მამაკაცის გამარტივებულ გამოსახულებას წააგავს (სურ. 22A). კაუდალური შუა ტვინის სურათზე (სურ. 22B) უსახურ მამაკაცს ზედა კიდურები მოცილებული აქვს. ხიდის გამოსახულება დუნდულა კუნთებს გავს (სურ. 22C).

როსტრალური მოგრძო ტვინის სურათზე (სურ. 22D) პოსტერო და ანტერო-ლატერალურად 3-3 ნანაზარდი შეიმჩნევა. ასეთი გამოსახვა საკმაოდ მოსახერხებელია, რადგან ნანაზარდებს შორის პუნქტირები მოგრძო ტვინს სომატო-მოტორულ, ვეგეტატიურ და სომატო-სენსორულ ზონებად ყოფს. კაუდალური მოგრძო ტვინი, რომელიც თავისთავად ზურგის ტვინის უშუალო გაგრძელებაა, გავს კიდევ მას (სურ. 22E).

აღნიშნულიდან გამომდინარე, თავის ტვინის ნერვების ანატომიური სურათის წარმოსახვა და სქემატური გამოსახვა აღარ არის რთული (რამდენიმე ნიუანსის გამოკლებით). აღნიშნულ გამონაკლისებს ქვემოთ განვიხილავთ.





**სურ. 21. სურათზე რიცხვებით აღნიშნულია შესაბამისი კრანიალური ნერვები**

ზურგის ტვინის გრძელი მოტორული და სენსორული სვეტები იშლება ტვინის ღეროს ინდივიდუალურ ბირთვებად. მოგრძო ტვინში არის გრძელი ბირთვები, ხოლო ხიდში და შუა ტვინში – მრგვალი ბირთვები. სამწვერა ნერვის მგრძნობიარე ბირთვი არ იშლება და განუწყვეტლივ გრძელდება ზურგის ტვინიდან შუა ტვინში. სამწვერა ნერვის მოტორული ბირთვი არის ხიდში. ტვინის ღეროში არის სამი მგრძნობიარე ბირთვი – კარიბჭე-ლოკოკინის კომპლექსი (8), მე-5 წვეილი ნერვის მგრძნობიარე ბირთვი და განკერძოებული ტრაქტის ბირთვი. 7,9,10 ნერვებისთვის განკერძოებული ტრაქტის ბირთვი არის ვისცერული მგრძნობიარე. მე-5 ნერვის მგრძნობიარე ბირთვი არის სომატური მგრძნობიარე 5,7,9,10 წვეილი ნერვებისთვის, მაგრამ, უპირატესად, მაინც სამწვერა ნერვის მგრძნობიარე ბირთვად მოიხსენიება, მე-5 ნერვის ბოჭკოთა სიმრავლის გამო. 9,10 ნერვების ორმაგი ბირთვი არის მოტორული. განკერძოებული ტრაქტის ბირთვი არის განმარტოებით მოგრძო ტვინის საზღვარზე, ისევე როგორც ორმაგი ბირთვი, მე-12 ნერვის ბირთვი, მე-10 ნერვის დორზალური ბირთვი და სანერწყვე ბირთვები. მე-8 ნერვის ბირთვი ტვინის ღეროდან გრძელდება ხიდში. დმ – მე-10 ნერვის დორზალური მოტორული (ვისცერული ბირთვი); გ – განკერძოებული ტრაქტის ბირთვი.

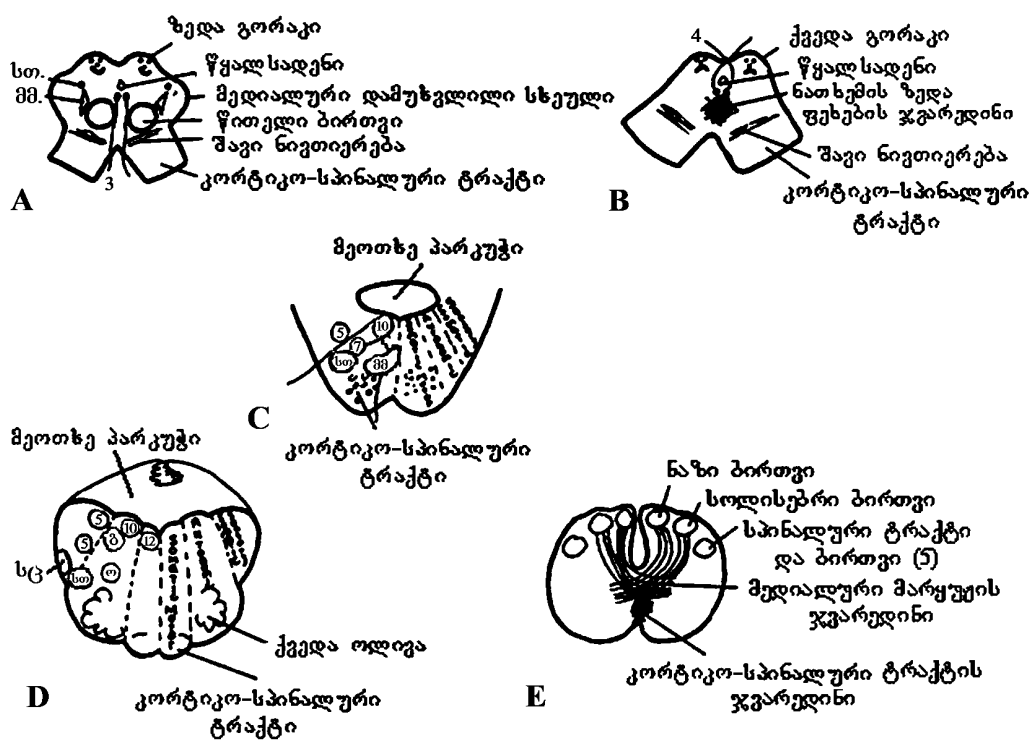
## ხუთი მამოძრავებელი ნერვი (სურ. 23-24)

**თვალის კაკლის მამოძრავებელი ნერვი (n. oculomotorius, მესამე წვეილი კრანიალური ნერვი)** წმინდა მოტორულ ფუნქციას ასრულებს. მისი ბირთვი მოთავსებულია ტვინის ფეხის სახურავში, სილვიის წყალსადენის მახლობლად, რუხ ნივთიერებაში, ზედა ოთხგორაკის დონეზე. თვალის მამოძრავებელი ნერვის ბირთვის აქსონები შემოუვლის წითელ ბირთვს და გადაჯვარედინების გარეშე, ანტიერო-ლატერალურად გამოდის დიდი ტვინის ფუძეზე, ტარინის ფეხთაშუა ფოსოში. ზოგიერთი ბოჭკო ურთიერთგადაიკვეთება, თუმცა, კლინიკური თვალსაზრისით, ამის უგულებელყოფა შეიძლება.

მესამე წვეილ ნერვს აქვს სამი სახის ბირთვი: 1) ორი გვერდითი ანუ მთავარი ბირთვი, რომელიც მოთავსებულია სილვიის წყალსადენთან, შუა ხაზის ორივე მხარეს; 2) კენტი პერლის ბირთვი (მდებარეობს მთავარ ბირთვთა შორის); 3) წვეილი იაკუბოვიჩ-ვესტფალ-ედინგერის ბირთვი (თავსდება პერლის ბირთვის ზემოთ და გარეთ). ვესტფალ-ედინგერის ბირთვი, რომელიც ვისცერულ-მოტორულ ფუნქციას ასრულებს, შუახაზთან გაცილებით ახლოს მდებარეობს, ვიდრე სავარაუდო იყო.

თვალის მამოძრავებელი ნერვის მთავარ ბირთვში ზედა ქუთუთოს ამწვეი კუნთის, თვალის ზედა სწორი კუნთის, ქვედა ირიბი კუნთის, შიგნითა სწორი კუნთის და ქვედა სწორი კუნთის ცენტრებია. ეს კუნთები ღებულობენ ორმხრივ ინერვაციას თანამოსახელე და მოპირდაპირე თვალის კაკლის მამოძრავებელი ნერვის ბირთვებიდან. პერლის ბირთვიდან გამოსული აქსონები მიემართებიან თვალის მამოძრავებელი ნერვის ბოჭკოებთან ერთად; შემდეგ, წამწამოვანი ნერვების (nn. ciliares) სახით, გაივლიან წამწამოვან კვანძს და ანერვებენ აკომოდაციის კუნთს (m. ciliaris), რომელიც ასრულებს აკომოდაციის ფუნქციას. ვესტფალ-ედინგერის ბირთვიდან გამოსული აქსონები გაივლიან თვალის მამოძრავებელ ნერვში, თვალის კაკლის უკან სცილდებიან მას, შედიან წამწამოვან კვანძში და მასში ბოლოვდებიან. წამწამოვანი კვანძიდან დაწყებული მოკლე წამწამოვანი ნერვები ანერვებენ გუგის შემავიწროებელ კუნთს (m. sphincter pupillae) და აკომოდაციის კუნთს. თვალის მამოძრავებელ ნერვს მღვიმოვან სინუსთან უერთდება შიგნითა საძილე არტერიის წნულიდან გამომავალი სიმპათიკური ბოჭკოები. ამგვარად, თვალის მამოძრავებელი ნერვი ანერვებს თვალის ზედა, ქვედა და შიგნითა სწორ კუნთებს, ქუთუთოს ამწვე და ქვედა ირიბ კუნთს, გუგის შემავიწროებელ და თვალის აკომოდაციის კუნთებს. თვალის მამოძრავებელი ნერვის ბირთვები ღებულობენ ქერქულ იმ-

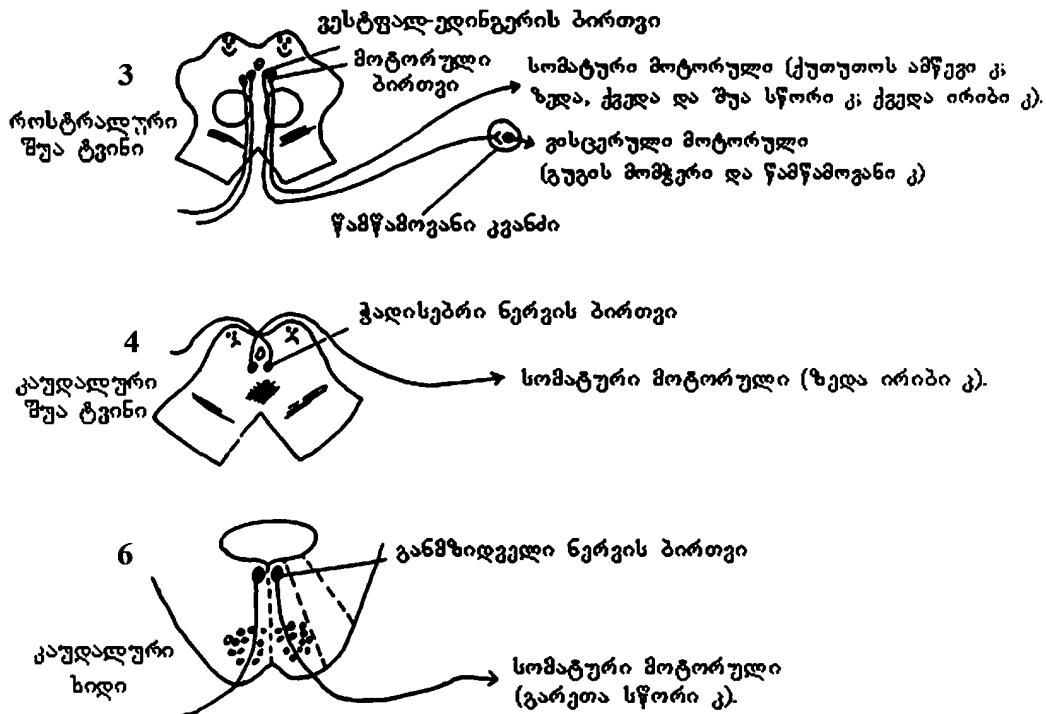
პულსებს თავის ტვინის შუბლის ზედა და შუა ხვეულების უკანა ნაწილის ქერქის (ბროდმანის მე-6 და მე-8 ველი) უჯრედებიდან. ქერქის ამ უბანს უწოდებენ შუბლის ადვერსიულ ანუ ცქერის მოტორულ ანალიზატორს. ქერქ-ბირთვის ტრაქტში შემავალი აქსონები პირამიდულ გზასთან ერთად გაივლიან შიგნითა კაფსულის მუხლს, გადადიან ტვინის ფეხის სახურავში და ბოლოვდებიან მე-სამე წყვილი ნერვის ბირთვების უჯრედებთან როგორც თანამოსახელე, ისე მოპირდაპირე მხარეს.



სურ. 22. ტვინის ღეროს განივი კვეთი

A. როსტრალური შუა ტვინი; B. კაუდალური შუა ტვინი; C. ხიდი;  
 D. როსტრალური მოგრძო ტვინი; E. კაუდალური მოგრძო ტვინი;  
 ო – ორმაგი ბირთვი; მმ – მედიალური მარყუჟი; გ – განკერძოებული ტრაქტის ბირთვი; სთ – სპინო-თალამური ტრაქტი; სც – სპინო-ცერებელარული ტრაქტი.

სურათზე გამოსახული ციფრები თავის ტვინის შესაბამისი ნერვების ბირთვებს აღნიშნავენ.



სურ. 23. კრანიალური მე-3, მე-4 და მე-6 წყვილი ნერვები

**ჭალისებრი ნერვი (n. trochlearis, მეოთხე წყვილი)** მოტორულია. მისი ბირთვი ქვედა ორი გორაკის დონეზეა, სილვიის წყალსადენთან, მესამე წყვილი ნერვის მთავარი ბირთვის კაუდალურად. ეს ნერვი წესებს არ ემორჩილება: გამოდის ტვინის ღეროს დორზალური ზედაპირიდან, შემოუვლის წყალსადენს, გაივლის წინა ტვინოვან ფარდას და თანამოსახელე მოპირდაპირე ნერვთან გადაჯვარე-დინდება, შემოუვლის გარედან ტვინის ფეხს და, ამის შემდეგ, გამოჩნდება ტვინის ფუძეზე. იგი ანერვებს თვალის ზედა ირიბ კუნთს, რომელიც ამოძრავებს თვალის კაკალს ქვემოთ და გარეთ.

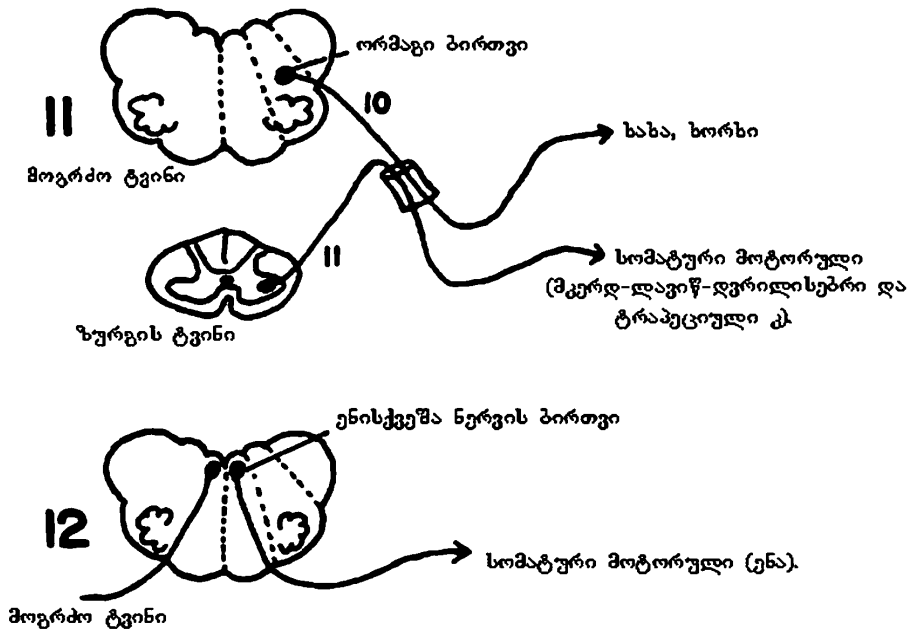
**განმზიდველი ნერვი (n. abducens, მეექვსე წყვილი)** მოტორულია. მისი ბირთვი მოთავსებულია ხიდის ქვედა მესამედის სახურავში, სომატო-მოტორულ არეში, მეოთხე პარაკუჭთან ახლოს, უკანა გასწვრივი კონის დორზალურად, სახის ნერვის ფესვის მარყუჟში. განმზიდველი ნერვი წესებს ემორჩილება: მისი ბირთვიდან გამოსული აქსონები გამოდიან ტვინის ღეროს ვენტრალური მხრიდან, გადაჯვარედინების გარეშე. განმზიდველი ნერვი ანერვებს თვალის კაკლის გარეთა სწორ კუნთს (m. rectus externus). განმზიდველი ნერვის ბირთვი უკანა გასწვრივი კონით უკავშირდება თვალის მოპირდაპირე მამოძრავებელი ნერვის ბირთვს, რითაც აიხსნება ერთი თვალის გარეთა და მეორე თვალის

შიგნითა სწორი კუნთის ერთდროული, სინერგიული მოძრაობა. განმზიდველი ნერვი ანატომიურად დაკავშირებულია, აგრეთვე, კარიბჭის ნერვის ბირთვებთან და ზედა ოლივასთან.

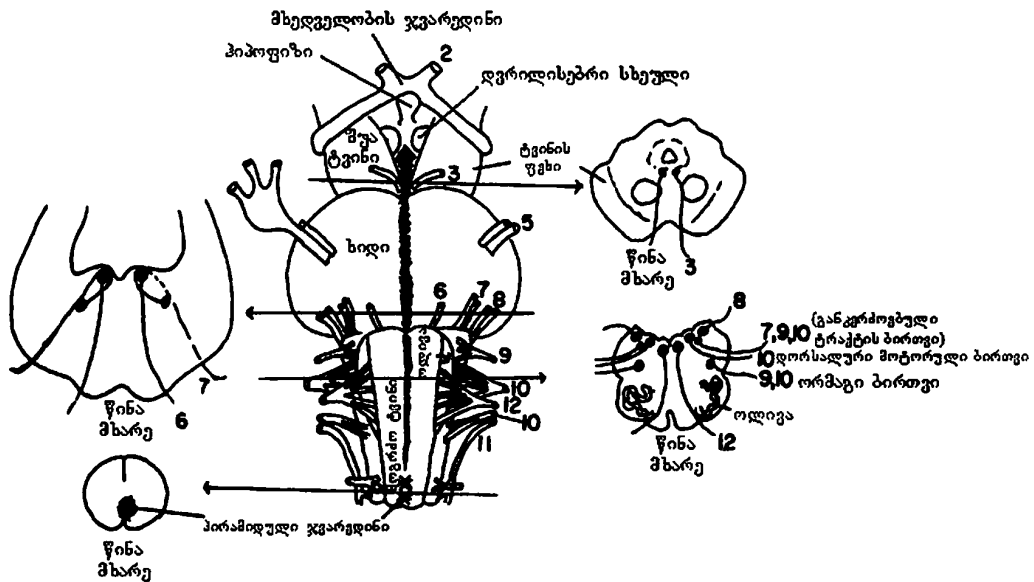
თვალის მამოძრავებელი ყველა ნერვის (III, IV, VI) დაზიანება იწვევს ქუთუთოს დაშვებას, თვალის კაკლის სრულ უმოძრაობას, მიდრიაზს და გუგის რეფლექსების მოსპობას სინათლესა და აკომოდაციაზე. მხოლოდ თვალის მამოძრავებელი ნერვის (III) ტოტალური დაზიანების სინდრომია: ქუთუთოს პტოზი; სიელმე გარეთ, ზევით, ქვევით და შიგნით; თვალის კაკლის მოძრაობის მოსპობა, გუგის გაფართოება და მისი რეფლექსის მოსპობა სინათლესა და აკომოდაციაზე. განმზიდველი ნერვის (VI) დაზიანება იწვევს სიელმეს შიგნით, თვალის კაკლის გარეთ მოძრაობის მოსპობას და გაორებას (თანდაყოლილ სიელმეს გაორება თან არ სდევს). ჭადისებრი ნერვის (IV) იზოლირებული დაზიანება შედარებით იშვიათია. ამ დროს ერთადერთი სიმპტომია გაორება ქვემოთ ცქერისას. თვალის კაკალი შეტრიალებულია ზევით და შიგნით, გამოხატულია მსუბუქი სიელმე.

**ვილიზიის დამატებითი ნერვი (n. accessorius, მეტერთმეტე წყვილი)** მოტორულია, თან „ამბიციური“ – თავის ტვინის ჭეშმარიტ ნერვებს არ მიეკუთვნება და შეიქმნება ბულბარული და სპინალური ფესვებით.

დამატებით ნერვს აქვს ორი ბირთვი, რომელთაგან ერთი მდებარეობს მოგრძო ტვინში, ხოლო მეორე – ზურგის ტვინში. კრანიალური და სპინალური ფესვებით შექმნილი ერთიანი კონა შედის თავის ქალას ღრუში, შეხვდება ცთომილ ნერვს და შემდეგ ისევ გამოდის გარეთ საუღლე ხვრელით. ამ არეში იგი იყოფა ორ ტოტად – შიგნითა ტოტი უერთდება ცთომილ ნერვს და ანერვებს რბილი სასის, ხახისა და ხორხის კუნთებს, ხოლო გარეთა ტოტი მიდის ქვევით და ანერვებს მკერდ-ლავინ-დვრილისებრ და ტრაპეციულ კუნთებს. დამატებითი ნერვის დაზიანებას კლინიკურად ახასიათებს მკერდ-ლავინ-დვრილისებრი და ტრაპეციული კუნთების რელიეფის „გადასწორება“ (გაბრტყელება), დამბლა და ამ კუნთების ატროფია, ბეჭის დაშვება, თავის მოტრიალება დაავადებულ მხარეს (კისერმრუდობა – ტორტიკოლი), თავის როტაციის გაძნელება ჯანსაღ მხარეს. მკერდ-ლავინ-დვრილისებრი კუნთის ორმხრივი დამბლის დროს, მწოლიარე მდებარეობაში თავის წინ მოძრაობა გაძნელებულია, თავი გადახრილია უკან. მკერდ-ლავინ-დვრილისებრ და ტრაპეციულ კუნთებს, დამატებითი ნერვის გარდა, ანერვებს კისრის მეორე და მეოთხე სეგმენტებიდან გამოსული ზურგის ტვინის ფესვები, რის გამოც დამატებითი ნერვის სრული გამოთიშვის სინდრომი გვხვდება მხოლოდ პათოლოგიური პროცესის ბულბო-ცერვიკალური ლოკალიზაციის დროს. დამატებითი ნერვის ირიტაციამ შესაძლოა გამოიწვიოს კისრის კუნთების სპაზმი – torticollis, ტრაპეციული ან მკერდ-ლავინ-დვრილისებრი კუნთების არეში ტიკისებრი ჰიპერკინეზი ან ცალმხრივი კლონური კრუნჩხვა.



სურ. 24. რიცხვები - 11, 12 და 10 აღნიშნავენ შესაბამის კრანიალურ ნერვებს



სურ. 25. ტვინის ლეროს ფუძის მხრივი ზედაპირი. ციფრებით აღნიშნულია შესაბამისი კრანიალური ნერვები

**ენისქვეშა ნერვი (n. hypoglossus, მეთორმეტე წყვილი)** მოტორულია. იგი სრულად ემორჩილება წესს. იწყება ენისქვეშა ნერვის ბირთვიდან, რომელიც მდებარეობს მოგრძო ტვინის რომბისებრი ფოსოს ქვედა ნაწილში. ამ ბირთვიდან გამოსული აქსონებით შექმნილი კონა გაივლის მოგრძო ტვინს და გამოდის ფუძეზე ქვედა ოლივასა და პირამიდას შორის, წინა ლატერალური ღარის არეში (სურ. 25). ენისქვეშა ნერვის ანთების დროს კლინიკურად გამოხატულია ენის ნახევრის კუნთების ატროფია. ენა ასიმეტრიულად მდებარეობს პირის ღრუში. ენის წვერი მიქცეულია ჯანსაღი ნახევრისკენ. პირის ღრუდან გამოყოფის დროს ენის წვერი იდრიკება დაავადებული მხარისაკენ. პათოლოგიური პროცესის ლოკალიზაცია მოგრძო ტვინში, სადაც პირამიდების გზას გადაეჯვარედინება ენისქვეშა ნერვი, იწვევს ქვედა ალტერნაციულ ჰემიპლეგიას, ანუ ჯექსონის სინდრომს (პათოლოგიური პროცესის მხარეს ენისქვეშა ნერვის პერიფერიული დამბლაა და მოპირდაპირე მხარეს – ხელისა და ფეხის სპაზმური დამბლა ან პარეზი). ენისქვეშა ნერვის ბირთვების ორმხრივი დაზიანება იწვევს ენის სრულ დამბლას და ანართრიას, ღეჭვისა და ყლაპვის გაძნელებას. ენა ატროფიულია, ზედაპირი დანაოჭებული, ენის კუნთებში გამოხატულია ფიბრილთა თრთოლვა, ზოგჯერ აღინიშნება პირის ირგვლივი კუნთის პარეზი. მოგრძო ტვინიდან გამოსვლის შემდეგ, ენისქვეშა ნერვი სუბდურულად თავსდება ენა-ხახის, ცთომილ და დამატებით ნერვებთან ერთად. ამიტომ, შესაძლებელია ამ ოთხი ნერვის ცალმხრივი და ერთდროული დაზიანება, რაც ცნობილია ვერნე-სიკარ-კოლეს სინდრომის სახელწოდებით. თავის ქალას ღრუდან გამოსვლის შემდეგ, ენისქვეშა ნერვის დაზიანება, იმის გამო, რომ ის ახლოსაა ზურგის ტვინის სიმპათიკურ ნერვებთან, იწვევს ჰორნერის სინდრომს და ზემოაღნიშნული ოთხივე ნერვის არეში მგრძნობელობისა და მოძრაობის ამა თუ იმ ხარისხით მოშლას. ენისქვეშა ნერვის ირიტაცია იწვევს ენის ნახევრის ან მთელი ენის სპაზმს.

### სამი მგრძნობიარე ნერვი (სურ. 22, 26, 52)

**ყნოსვის ნერვი (n. olfactorius, I წყვილი)** სპეციფიკური მგრძნობიარე ნერვია და ყნოსვის ანალიზატორის პერიფერიული ნაწილია; **მხედველობის ნერვი (n. opticus, II წყვილი)** სპეციფიკური მგრძნობიარე ნერვია და ოპტიკური ანალიზატორის პერიფერიული ნაწილია. თავის ტვინის I და II წყვილ ნერვებს განვიხილავთ მოგვიანებით.

**კარიბჭე-ლოკოკინას ანუ სმენა-წონასწორობის ნერვი (n. vestibulo-cochlearis, მერვე წყვილი)** სპეციფიკური მგრძნობელობის ნერვია, რომელიც შედგება ორი ფესვისაგან: ზემო ფესვი – radix superior (წონასწორობის, კარიბ-

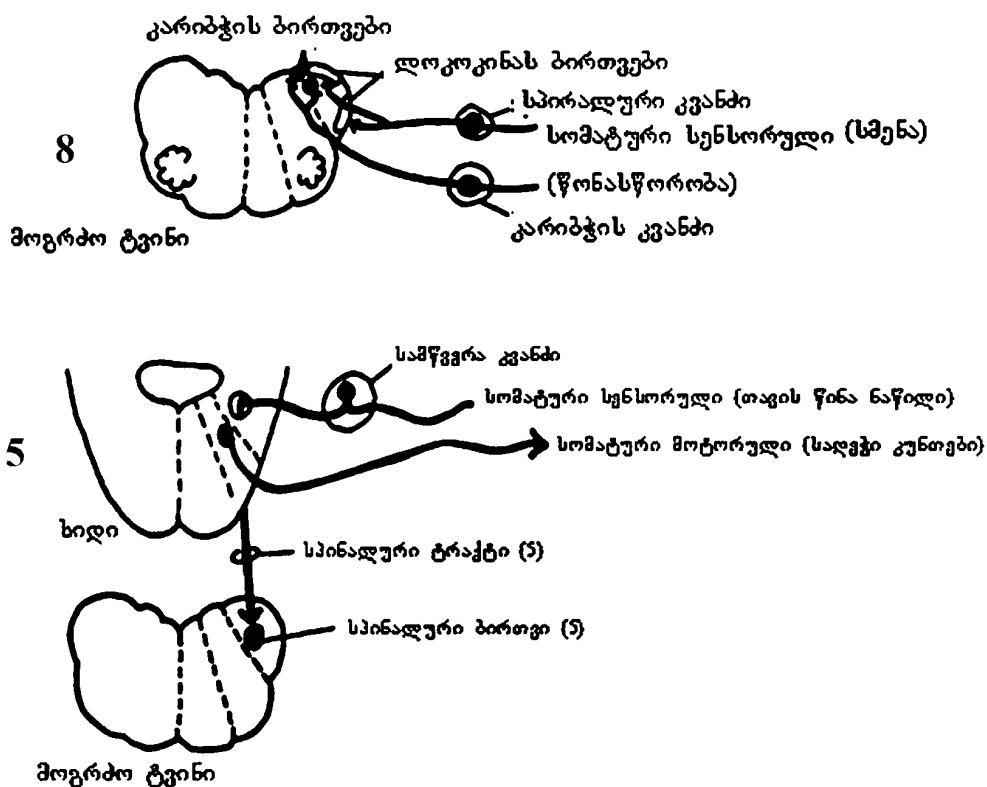
ჭის ნერვი) და ქვემო ფესვი – *radix inferior* (სმენის, ლოკოკინას ნერვი). ლოკოკინას ნაწილი დაკავშირებულია სმენის ფუნქციასთან, ხოლო კარიბჭის ნაწილი – წონასწორობის ფუნქციასთან. ლოკოკინაში მდებარე სპირალური კვანძის – *ganglion spirale* – უჯრედების ცენტრალური ბოჭკოები ქმნიან სმენის ანუ ლოკოკინას ნერვს, პერიფერიული ბოჭკოები კი მიემართებიან სპირალური ორგანოსაკენ, რომელიც მოთავსებულია აპკისებრი ლოკოკინას ძირითად ფირფიტაზე. ლაბირინთიდან ლოკოკინას ნერვი შედის თავის ქალას ღრუში, საფეთქლის ძვლის შიგნითა სასმენი ხვრელით, და კარიბჭის ნაწილთან ერთად მიემართება ტვინის ღეროში, სადაც უკავშირდება ლოკოკინას ნერვის ბირთვებს: 1) ლოკოკინას დორზალური ბირთვი ხიდის დორზალურ ნაწილშია; 2) ლოკოკინას ვენტრალური ბირთვი ხიდის ვენტრალურ მიდამოშია; 3) ტრაპეციული სხეულის დორზალური ბირთვი (ზემო ოლივა); 4) ტრაპეციული სხეულის ვენტრალური ბირთვი. ტრაპეციული სხეულის ვენტრალური და დორზალური ბირთვები მდებარეობენ ხიდის სახურავში. აღნიშნული ბირთვებიდან მეორე ნეირონების აქსონები მიდიან სმენის ქერქქვეშა ბირთვებში (სახურავი ფირფიტის ქვემო ბირთვი და მედიალური დამუხვლილი სხეულის ბირთვი). ამ ბირთვების უჯრედების (მესამე ნეირონის) აქსონები ქმნიან ე.წ. ლატერალურ მარყუჟს, რომელიც შედგება ორივე მხარის ბოჭკოებისაგან, რადგან დორზალური ბირთვის ბოჭკოები გადადიან მოპირდაპირე მხარეს, მეოთხე პარაკუჭის ტვინოვანი ზონრების სახით. ვენტრალური ბირთვის ბოჭკოები მთავრდებიან ტრაპეციულ სხეულში და ზემო ოლივაში, აქედან კი მიდიან ლატერალურ მარყუჟში. ლატერალური მარყუჟის ბოჭკოები სმენის გამტარი გზის საბოლოო ნაწილია, რომელიც გაივლის შიგნითა კაფსულის უკანა ნაწილში და მთავრდება საფეთქლის ზემო ხვრელის შუა ნაწილის ქერქში, სადაც სმენის კორტიკული ცენტრია.

შიგნითა სასმენი მილის ძირში მდებარე კარიბჭის კვანძის – *ganglion vestibulare* – პერიფერიული ბოჭკოები მიემართებიან აპკისებრ ლაბირინთში, ხოლო ცენტრალური ბოჭკოები ქმნიან კარიბჭის ნერვს, რომელიც ლოკოკინას ნერვთან ერთად შედის ტვინის ღეროში და მთავრდება რომბისებრი ფოსოს ძირში მოთავსებულ კარიბჭის ბირთვებში: 1) მედიალური ბირთვი (მთავარი, შვალბეს ბირთვი); 2) ლატერალური ბირთვი (დეიტერსის ბირთვი); 3) ბეხტერევის ბირთვი, რომელიც მოთავსებულია მე-4 პარაკუჭის კუთხეში და ამიტომ კუთხის ბირთვისა ც უწოდებენ. ამ ბირთვების უჯრედების (მეორე ნეირონი) აქსონები მიდიან ნათხემში.

სმენის ნერვის ანთება კლინიკურად გამომჟღავნდება ყურში შუილითა და სმენის თანდათანობითი დაქვეითებით სრულ სიყრუემდეც კი. უფრო ხშირად მოშლილია მაღალი ტონების ალქმის უნარი; პროცესი ხშირად ორმხრივია.



მერვე წყვილი ნერვის ნევრინომის შემთხვევაში, სმენის მოშლასთან ერთად, აღინიშნება თავის ტვინის სიმსივნის ზოგადი ნიშნები და ლოკალური სიმპტომატიკა: ნევრინომის მხარეს სახის, განმზიდველი და სამწვერა ნერვის ფუნქციის მოშლა, ცერებელარული ჰემიატაქსია, ხოლო მოპირდაპირე მხარეს პირამიდული ჰემისინდრომი.



სურ. 26. კრანიალური ნერვები – მე-5 და მე-8

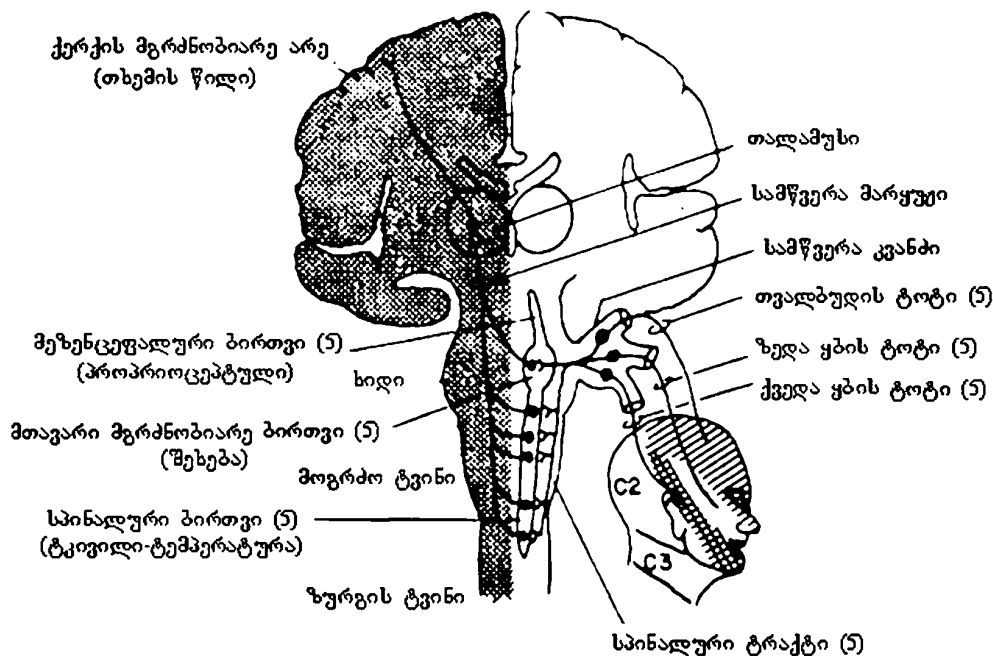
### ოთხი შერეული ნერვი

თავის ტვინის ოთხი წყვილი შერეული ნერვის (V,VII,IX,X) წინასწარ წარმოსახვაში და ტერმინის – „სომატო-ვისცერული“ ისტორიის მოკლე განხილვაში მე-19 სურათი დაგვეხმარება. ოდესღაც ტვინის ღერო დილემის წინაშე დადგა. მან იცოდა რა მდებარეობა ეჭირა ვისცერულ ბირთვებს, თუმცა ტერმინის – „ვისცერული“ დეფინიციაში სრულად ვერ ერკვეოდა. იცოდა, რომ ეს ტერმინი გამოიყენება გლუვი კუნთების, გულის კუნთისა და ჯირკვლების მიმართ, თუმცა ტერმინი „ვისცერა“ ხალხურად საჭმლის მომწელებელ ტრაქტ-

საც გულისხმობს, მით უმეტეს ცნობილია, რომ კუჭი და ნაწლავები გლუვი კუნთებით არის წარმოდგენილი. მაშინ რა შეიძლება ითქვას ხახაზე, რომელიც საჭმლის მომნელებელი სისტემის ნაწილია, მაგრამ განივზოლიანი კუნთები-საგან შედგება: ხახა ვისცერულია თუ სომატო-მოტორული? თუ ვისცერულია, მაშინ ხახის ბირთვები ტვინის ღეროს ვისცერულ ნაწილში უნდა იყოს, ხოლო, თუ სომატო-მოტორულია – სომატო-მოტორულ ნაწილში. პრობლემის გადასაწყვეტად, ხახის ბირთვები და დანარჩენი „სომატო-ვისცერული“ ბირთვები ტვინის ღერომ ვისცერულ არეში „ნანაცვლებული/ჩანაცვლებული“ პოზიციით განათავსა, რაც მათ განსხვავებაზე მიაჩნებს (სურ. 19). ოთხი შერეული ნერვიდან, თითოეულს საჭმლის მომნელებელ სისტემასთან დაკავშირებული რამდენიმე სომატო-ვისცერული მოტორული კომპონენტი გააჩნია (მე-5 – ღეჭვა; მე-7 – ტუჩების მოძრაობა; მე-9, მე-10 – ყლაპვა). მიუხედავად იმისა, რომ მათი ზოგიერთი ფუნქცია საჭმლის მომნელებელ სისტემასთან არ არის დაკავშირებული (მაგ., მე-7 წყვილი ნერვი – თვალის დახუჭვა), ყველა აღნიშნული ნერვი ტვინის ღერომ სომატო-ვისცერულ მოტორულ კატეგორიაში გააერთიანა. თავის ტვინის მე-5, მე-7, მე-9, მე-10 წყვილი ნერვები, რომლებსაც ტექნიკურად „სომატო-მოტორული“ ჰქვია, ტვინის ღეროს სომატო-მოტორულ უბანში ანატომიურ კომპონენტებს არ შეიცავენ.

**სამწვერა ნერვი (n. trigeminus, მესამე წყვილი)** შერეული ნერვია და შეიცავს როგორც მგრძნობიარე, ისე მამოძრავებელ ბოჭკოებს. სამწვერა ნერვს სამი ტოტი აქვს: 1) თვალბუდის ნერვი – n. ophthalmicus; 2) ზედა ყბის ნერვი – n. maxillaris; 3) ქვედა ყბის ნერვი – n. mandibularis. თვალბუდისა და ზედა ყბის ნერვი მგრძნობიარე ხასიათისაა, ხოლო ქვედა ყბის ნერვი შერეული ბუნებისაა და ასრულებს როგორც სენსორულ, ისე მოტორულ ფუნქციებს.

როგორც 26-ე სურათიდან ჩანს, სამწვერა ნერვს შესაბამის უბნებში სომატო-მოტორული (ფაქტობრივად, სომატო-ვისცერული მოტორული) და სომატო-სენსორული კომპონენტები აქვს. თავის ტვინის მე-5 წყვილი ნერვის მოტორული ბირთვი მცირე ზომის მომრგვალო სტრუქტურაა, რომელიც ხიდში მდებარეობს, ხოლო სენსორული ბირთვი ძალიან გრძელია, ზურგის ტვინამდე აღწევს და ზურგის ტვინის უკანა ფესვთან უწყვეტ შეერთებას ქმნის (სურ. 21), რაც ზურგის ტვინის გამტარი გზების ფუნქციონირებას განსაზღვრავს. როგორც ხედავთ, სამწვერა ნერვის ყველა სენსორული და მოტორული ბოჭკო ტვინის ღეროში ხიდის დონეზე შედის; ზოგიერთი სენსორული ბოჭკო აქედან მოგვძო ტვინში მიემართება, მე-5 ნერვის სპინალური ტრაქტის სახით შედის ზურგის ტვინში და მე-5 ნერვის გრძელ სენსორულ ბირთვთან ქმნის სინაფსს.



**სურ. 27.** სამწვერა ნერვის მთავარი მგრძნობიარე კავშირები. სამწვერა ნერვის სპინალური ბირთვი გრძელდება ხიდიდან ზურგის ტვინის კისრის მე-2 სეგმენტის დონემდე.

სამწვერა ნერვის მგრძნობიარე ინერვაციის გავრცელებაზე წარმოდგენას „ქირურგიული ნილაბი“ იძლევა (სურ. 27). მე-5 წყვილი ნერვის მგრძნობიარე ინერვაცია ვრცელდება როგორც კანის ზედაპირულ ფენაზე, ასევე „ნილბის“ ქვეშ ღრმად მდებარე ქსოვილებზე, რაც მარტივი გასაგებია სტომატოლოგთან ანესთეზიის შედეგების გათვალისწინებით. სამწვერა ნერვის პროპრიოცეპტული, ტაქტილური, ტკივილისა და ტემპერატურის ბოჭკოები ტვინის ღეროში ვრცელდება როსტრალურიდან კაუდალური მიმართულებით. ამიტომ, ტრაქტომიის დროს (სამწვერა ნერვის დაღმავალი ფესვის გადაკვეთა) სამწვერა ნერვის სპინალურ ტრაქტს მოგრძო ტვინის დონეზე აზიანებენ. ამ ოპერაციას მიმართავენ სამწვერა ნერვის ნევრალგიით გამოწვეული მწვავე ტკივილის მოსახსნელად. ტკივილი მოიხსნება სხვა სენსორული შეგრძნებების უმნიშვნელო ცვლილებებით.

სამწვერა ნერვის მოტორული კონა შეიქმნება ორი ფესვის შეერთებით. ერთი ფესვი იწყება ხიდის შუა მესამედის სახურავში, სახის ნერვის ბირთვის ზემოთ მდებარე ე. წ. სალექი ბირთვის (nucleus masticatorius) უჯრედები-

დან, ხოლო მეორე ე.წ. მეზენცეფალური ფესვი იწყება სილვიის წყალსადენის რუხი ნივთიერებისა და, ნაწილობრივ, ოთხგორაკის არეში მდებარე უჯრედთა გროვიდან. ამ ორი ფესვის მოტორული ხასიათის აქსონები ქმნიან კონას, რომელიც ეშვება ქვევით, შედის ქვედა ყბის ნერვში და ანერვებს საღეჭ კუნთებს. სამწვერა ნერვის მოტორული ბირთვები და საღეჭი კუნთები ლებულობენ ორმხრივ ცერებრულ ინერვაციას. რატომ? იმიტომ, რომ თავის ტვინის წინა ცენტრალური ხვეულის ქვედა მესამედის ქერქის უჯრედებიდან იწყება ქერქ-ლეროს ტრაქტი (*tractus cortico-bulbaris*), რომელიც ბოლოვდება ორივე სამწვერა ნერვის მოტორული ბირთვების უჯრედებში.

სამწვერა ნერვის მგრძნობიარე ნაწილი ანუ მგრძნობიარე კონა თავისი გავრცელების გზაზე ქმნის ნახევარმთვარისებრი ფორმის სამწვერა კვანძს ანუ გასერის კვანძს – *ganglion trigeminale Gasseri*. გასერის კვანძი მოთავსებულია მაგარი გარსით შექმნილ ე.წ. მეკელის ღრუში (*cavum Meckeli*) ანუ სამწვერა ნერვის ღრუში – *cavum trigeminale*, რომელიც მდებარეობს საფეთქლის ძვლის პირამიდის მწვერვალზე, ე.წ. სამწვერა ჩანაჭდევი – *impressio trigemini*. გასერის კვანძის შექმნაში მამოძრავებელი ფესვი არ მონაწილეობს. მამოძრავებელი ფესვი მხოლოდ ეხება გასერის კვანძს მედიალური მხარიდან. გასერის კვანძის ფსევდოუნიპოლარული უჯრედებიდან გამოსული აქსონები იყოფა ორ ტოტად: ერთი, პერიფერიული ტოტი მიდის პერიფერიისკენ და ქმნის პერიფერიულ ნერვს, ხოლო მეორე, ცენტრალური ტოტი მიემართება ხიდის სახურავისკენ, სადაც იყოფა მოკლე, აღმავალ და გრძელ, დაღმავალ კონებად. აღმავალი კონის ბოჭკოები კონტაქტს ამყარებენ ხიდის სახურავში მდებარე სამწვერა ნერვის მგრძნობიარე ბირთვის უჯრედებთან, ხოლო დაღმავალი კონის ბოჭკოები ეშვება ქვევით სამწვერა ნერვის სპინალური ფესვის სახელწოდებით. იგი გაივლის ხიდს, მოგრძო ტვინს და აღწევს ზურგის ტვინის კისრის მეორე სეგმენტამდე. სამწვერა ნერვის სპინალურ ფესვს მთელ სიგრძეზე გარს ეხვევა უჯრედების მასა და შეიქმნება ე.წ. სამწვერა ნერვის დაღმავალი ბირთვი, რომელსაც უწოდებენ როლანდოს ჟელატინისებრ სუბსტანციას ანუ სამწვერა ნერვის სპინალური ფესვის მგრძნობიარე ბირთვს ანუ სამწვერა ნერვის სპინალურ ტრაქტს – *tractus spinalis n. trigemini*.

გასერის კვანძიდან გამოსული სამწვერა ნერვი იყოფა თვალბუდის, ზედა ყბისა და ქვედა ყბის ნერვებად.

თვალბუდის ნერვი ტოვებს თავის ქალას თვალბუდის ზედა ნაპრალით, იყოფა საცრემლე – *n. lacrimalis*, შუბლისა – *n. frontalis* და ცხვირ-ნაწმამოვან – *n. nasociliaris* ნერვებად და ემსახურება შუბლის, საფეთქლისა, თხემის წინა ნაწილის, ქუთუთოების, ცხვირის ზურგის კანის, ცხვირის ღრუს ნაწილის, თვალის ლორწოვანი გარსისა და საცრემლე ჯირკვლის მგრძნობიარე ინ-

ერვაციას. თვალბუდის ნერვს, ჯერ კიდევ თავის ქალის ღრუში, გამოეყოფა წვრილი ტოტი ტვინის მაგარი გარსისათვის – *rami tentorii*, რომელიც ანერვებს ნათხემის კარავს, ზემო კლდოვან, განივ და სწორ ვენურ სინუსებს.

თვალბუდის ნერვი, ცხვირ-ნამწამოვანი ტოტით, უკავშირდება ნამწამოვან კვანძს – *ganglion ciliare*, რომელიც მნიშვნელოვან როლს ასრულებს თვალის კაკლის ინერვაციაში. თავის მხრივ, ნამწამოვანი კვანძი მდებარეობს თვალბუდეში, მხედველობის ნერვის ლატერალურად, თვალის კაკლის უკანა პოლუსთან ახლოს. როგორც აღვნიშნეთ, ნამწამოვანი კვანძი მგრძნობიარე ბოჭკოებს ღებულობს ცხვირ-ნამწამოვანი ნერვისგან, სიმპათიკურ ბოჭკოებს – შიგნითა საძილე არტერიის სიმპათიკური ნნულიდან, ხოლო პარასიმპათიკურ ბოჭკოებს აწვდის თვალის მამოძრავებელი ნერვი. ნამწამოვანი კვანძიდან გამოსული მოკლე ნამწამოვანი ნერვები (*nn. ciliares breves*) შედიან თვალის კაკალში და მიაქვთ მამოძრავებელი ხასიათის პარასიმპათიკური ბოჭკოები გუგის მომჭერი კუნთისა და ნამწამოვანი კუნთის ინერვაციისათვის (აკომოდაცია და ადაპტაცია) და სიმპათიკური ბოჭკოები გუგის დილატატორის ინერვაციისთვის.

ზედა ყბის ნერვი თავის ქალას ღრუს ტოვებს სოლისებრი ძვლის მრგვალი ხვრელით, მანამდე მას გამოეყოფა წვრილი ტოტი – *ramus meningeus*, რომელიც ანერვებს თავის ტვინის მაგარ გარსს. ხვრელიდან გამოსვლის შემდეგ, ზედა ყბის ნერვი იყოფა ყვრიმალის – *n. zygomaticus*, თვალბუდის ქვედა – *n. infraorbitalis* და ფრთა-სასის – *n. pterygopalatini* ნერვებად და ემსახურება საფეთქლის წინა მიდამოს, ლოყის, ცხვირის ფრთების, ზედა ტუჩისა და ქვედა ქუთუთოს კანის, სოლისებრი ძვლის წიაღისა და სასის ლორწოვანის, ზედა ყბის კბილების მგრძნობელობით ინერვაციას.

ზედა ყბის ნერვი, ფრთა-სასის მოკლე ტოტებით, უკავშირდება ე.წ. ფრთა-სასის კვანძს – *ganglion pterygopalatinum*, რომელიც მდებარეობს ფრთა-სასის ფოსოში. როგორც აღვნიშნეთ, ფრთა-სასის კვანძი მგრძნობიარე ფესვს ღებულობს ფრთა-სასის ნერვებიდან; სეკრეტორულ-პარასიმპათიკურ და გემოვნების ბოჭკოებს მიიღებს დიდი კლდოვანი ნერვიდან – *n. petrosus major*, რომელიც შექმნილია შუამდებარე ნერვის პრეგანგლიური, სეკრეტორული ბოჭკოებით (შუამდებარე ნერვი სახის ნერვის შემადგენლობაში შედის); სიმპათიკურ ბოჭკოებს აწვდის შიგნითა საძილე ნნული, ღრმა კლდოვანი ნერვის (*n. petrosus profundus*) სახით. ფრთა-სასის კვანძიდან გამოსული ნერვები დაკავშირებულია ცხვირისა და სასის ლორწოვან გარსთან, საცრემლე ჯირკვალთან.

ქვედა ყბის ნერვი თავის ქალას ღრუს ტოვებს ოვალური ხვრელით. ხვრელიდან გამოსვლის შემდეგ, ქვედა ყბის ნერვის მგრძნობიარე ფესვი იფანტება მენინგურ – *ramus meningeus* (წვეტიანი ხვრელით შებრუნდება თავის ქალას

ღრუში), ლოყის – n. buccalis, ყურ-საფეთქლის – n. auriculo-temporalis, ენის – n. lingualis, კბილბუდეთა ქვემო – n. alveolaris inferior ნერვებად და ემსახურება თავის ტვინის მაგარი გარსის, ლოყის ქვედა ნაწილის, ნიკაპისა და ქვედა ტუჩის კანის, ყურის ნიჟარის ქვედა ნაწილის, გარეთა სასმენი მილის, დაფის აპკის გარეთა ზედაპირის, პირის ღრუს ძირის, ლოყისა და ენის წინა ორი მესამედის ლორწოვანი გარსის, ქვედა ყბის მგრძნობელობით ინერვაციას.

ქვედა ყბის ნერვის მამოძრავებელი ნაწილი კი იფანტება საღეჭ – n. masseter, საფეთქლის ღრმა – n. temporales profundi, გარეთა ფრთისებრ – n. pterygoideus lateralis, შიგნითა ფრთისებრ – n. pterygoideus medialis, ყბა-ინის – n. mulohyoideus ნერვებად და ახორციელებს საღეჭი კუნთების, ორმუცელა კუნთის წინა მუცლის, ყბა-ინის კუნთისა და დაფის აპკის დამჭიმავი კუნთის მოტორულ ინერვაციას.

ქვედა ყბის ნერვი, ყურ-საფეთქლის ტოტით, დაკავშირებულია ყურის კვანძთან – ganglion oticum, რომელიც მოთავსებულია ოვალური ხვრელის ქვეშ. ყურის კვანძი სიმპათიკურ ფესვს იღებს მაგარი გარსის შუა არტერიის პერივასკულური წნულიდან; პარასიმპათიკურ-სეკრეტორულ ფესვს – დაფის წნულიდან, მცირე კლდოვანი ნერვით, რომელიც დაფის ნერვის გაგრძელებაა (დაფის ნერვი ენა-ხახის ნერვის ტოტია). ამგვარად, სეკრეტორული ბოჭკოები ენა-ხახის ნერვიდან ყურის კვანძის გავლით, შედიან ყურ-საფეთქლის ნერვის შემადგენლობაში და ანერვებენ ყბაყურა ჯირკვალს.

ქვედა ყბის ნერვი თავის გზაზე მეორე კვანძსაც შეხვდება. ეს არის ყბისქვეშა კვანძი – ganglion submandibulare, რომელიც თავსდება ყბისქვეშა ჯირკვლის ზედა ზედაპირზე. იგი ღებულობს მგრძნობიარე ფესვს ენის ნერვიდან; სიმპათიკურს – ხახის არტერიის პერივასკულური წნულიდან; პარასიმპათიკურ-სეკრეტორულ ფესვს – შუამდებარე ნერვისგან, დაფის სიმის პრეგანგლიური ბოჭკოების საშუალებით. ამგვარად, დაფის სიმი, რომელიც შეიცავს გემოვნების და სეკრეტორულ ბოჭკოებს, ძვლოვანი არხით შედის დაფის ღრუში, რომელსაც ტოვებს გლაზერის (დაფ-კლდოვანი) ნაპრალით, უერთდება ენის ნერვს და გემოვნების ბოჭკოებით ანერვებს ენის წინა 2/3-ის ლორწოვან გარსს. სეკრეციულ-პარასიმპათიკური ბოჭკოები, ყბისქვეშა კვანძის გავლით, მიდიან ყბისქვეშა და ენისქვეშა ჯირკვლებთან.

სამწვერა ნერვის მოტორული ფუნქციების უნილატერალურ მოშლას ეწოდება **monoplegia masticatoria**, რომლის დროსაც ქვედა ყბის მოძრაობა ერთ მხარეს მოსპობილია. სიმეტრიული საღი შიგნითა და გარეთა ფრთისებრი კუნთების ფუნქციის შენარჩუნებით, პირის გაღებისას ქვედა ყბა გადანეულია დამბლის მხარეს. ამავე მხარეს ღეჭვა დაქვეითებული ან მოსპობილია. კრიჭის შეკვრისას საღეჭი და საფეთქლის კუნთები არ იკუმშება ან სუსტად იკუმშება. აღინიშნება საღეჭი კუნთის ატროფია. საღეჭი კუნთების ორმხრივი დამბლის

**diplegia masticatoria** დროს ქვედა ყბა ჩამოკიდებულია, პირის ღრუ არ იხურება, პირის ღრუს ნებიითი მოძრაობა მოსპობილია, ქვედა ყბის რეფლექსი მოშლილია, რბილი სასის აწევა გაძნელებულია და სმენა დაბალ ტონებზე დაქვეითებულია, დაფის გამჭიმავი კუნთის დამბლის გამო. სამწვერა ნერვის მოტორული ბირთვის ირიტაცია იწვევს ფიბრილთა თრთოლვასა და მიოკლონიას, ხოლო მოტორული ფესვის ორმხრივი გალიზიანება ავითარებს ორივე საღეჭი კუნთის ხანგრძლივ ტონურ შეკუმშვას – ტრიზმს.

სამწვერა ნერვის მგრძობიარე ნაწილის დაზიანება იწვევს მგრძობელობის მოშლას დაზიანებული ტოტის საინერვაციო ზონაში. ბირთვის თითოეული ნაწილის დაზიანება ხასიათდება სახის სეგმენტური ტიპის მგრძობელობის მოშლით. ტვინის ღეროში სამწვერა ნერვის ბირთვის დაზიანებას ხშირად თან ახლავს სხვა კლინიკური სიმპტომებიც, მეზობლად მდებარე ანატომიური სისტემების პროცესში მონაწილეობის – ჩართვის შესაბამისად.

აღსანიშნავია. რომ სამწვერა ნერვის ნევრალგია ყველაზე ხშირია ყველა სახის ნევრალგიათა შორის. მისთვის დამახასიათებელი მთავარი კლინიკური ნიშანია შეტევითი ხანმოკლე, ძლიერი ტკივილი, რასაც წინ უსწრებს პარესთეზია. ტკივილი ერთდროულად ვრცელდება სამწვერა ნერვის სამივე ტოტის არეში (გასერის კვანძის დაავადების დროს) ან რომელიმე ტოტის საინერვაციო ზონაში და, შესაბამისად, გამოხატული იქნება neuralgia supraorbitalis, neuralgia infraorbitalis და neuralgia mandibularis. სამწვერა ნერვის ნევრალგიას ხშირად ახასიათებს ირადიაცია ერთი ტოტიდან მეორეზე, ან კეფის, კისრის, ბეჭისა თუ მხრის ნერვებზე, მაგრამ არასოდეს ვრცელდება მეორე მხარეს. ზოგჯერ, შეტევითი ტკივილის დროს შესაბამის მხარეს აღინიშნება მიმიკური და საღეჭი კუნთების რეფლექსური შეკუმშვა, ტონური კრუნჩხვებისა და სპაზმების სახით, რის გამოც სამწვერა ნერვის ნევრალგიას „სახის მტკივნეულ ტიკს“ უწოდებენ.

აღვიური პაროქსიზმის დროს ხშირია სახის შესაბამისი ნახევრის ვაზომოტორული და სეკრეციული მოშლილობა: სახის კანისა და კონიუნქტივის ჰიპერემია, სახის შეშუპება, ოფლიანობა, ნერწყვისა და ცრემლის ჭარბი გამოყოფა, ვაზომოტორული სურდო, ყურებში შუილი, პირღებინება, ტაქიკარდია, გემოვნების პარესთეზიები. შეტევათა შორის პერიოდში ტკივილი სავსებით ქრება, მაგრამ ღრმა პალპაციით მტკივნეულია ვალეის ნერტილები: თვალბუდის ნერვის ნევრალგიის დროს – ორბიტის ზედა ხვრელის არე; ზედა ყბის ნერვის ნევრალგიის დროს – ძაღლის ფოსოს არე; ქვედა ყბის ნერვის ნევრალგიის დროს – ნიკაპის ხვრელის არე. რემისია გრძელდება საათი, დღე, კვირა ან თვე. ტკივილი იწყება მოულოდნელად ან რაიმე მაპროვოცირებელი ფაქტორით: ლეჭვა, ცივი წყლით პირის დაბანა, ცივი ჰაერი, პირის გაპარსვა, ხმაური, მღელვარება.

**კითხვები:**

1) ავადმყოფს აღენიშნება გლობალური ანესთეზია თვალის ნაპრალის ზემოთ თხემამდე; კონიუნქტივის, რქოვანასა და წარბზედა რეფლექსის მოსპობა; ცხვირის ლორწოვანი გარსის ზედა ნაწილის გალიზიანებას თან არ ახლავს ცემინების რეფლექსი; გამოხატულია წყლულოვანი კერატიტი – zoster ophthalmicus, ცრემლის დენა; ავადმყოფს ანუხებს ცხვირის ლორწოვანის სიმშრალე. სამწვერა ნერვის რომელი ტოტია დაზიანებული?

**პასუხი** – თვალბუდის ნერვი.

2) ავადმყოფს სახეზე აღენიშნება მგრძნობელობის მოშლა თვალის ნაპრალსა და პირის ნაპრალს შორის. ცხვირის ლორწოვანი გარსის ქვედა ნაწილის გალიზიანებას თან არ ახლავს ცემინების რეფლექსი, მაგრამ ამ დროს ცხვირის ნერვების გალიზიანება იწვევს რეფლექსურ ცრემლდენას; მოსპობილია სასის წინა რეფლექსი. სამწვერა ნერვის რომელი ტოტია დაზიანებული?

**პასუხი** – ზედა ყბის ნერვი.

3) მგრძნობელობა მოშლილია ლოყისა და ქვედა ყბის ლორწოვანი გარსის არეში, ქვედა ყბისა და ქვედა კბილების არეში; ქვედა ყბის რეფლექსი მოსპობილია. სამწვერა ნერვის რომელი ტოტია დაზიანებული?

**პასუხი** – ქვედა ყბის ნერვი.

4) დაზიანებულია ენის ნერვი დაფის სიმთან შეერთების შემდეგ. კლინიკურად რა გამოვლინდება?

**პასუხი** – ენის წინა 2/3-ის არეში გემოვნებისა და მგრძნობელობის მოშლა; ნერწყვის გამოყოფის შემცირება.

5) ავადმყოფს აღენიშნება უნილატერალური გლობალური ანესთეზია სამწვერა ნერვის სამივე ტოტის არეში, საღეჭი კუნთების პარეზი, ნეიროპარალიზური კერატიტი და რქოვანის რეფლექსის დაკარგვა; სახის ანესთეზირებულ ნაწილში აღინიშნება ტროფიკული, სეკრეციული და ვაზომოტორული მოშლილობები: ციანოზი, ანჰიდროზი, თმის გაცვენა, ცრემლის გამოყოფის მოშლა, ცხვირის ლორწოვანი გარსის სიმშრალე. სად არის ლოკალიზებული პათოლოგიური პროცესი?

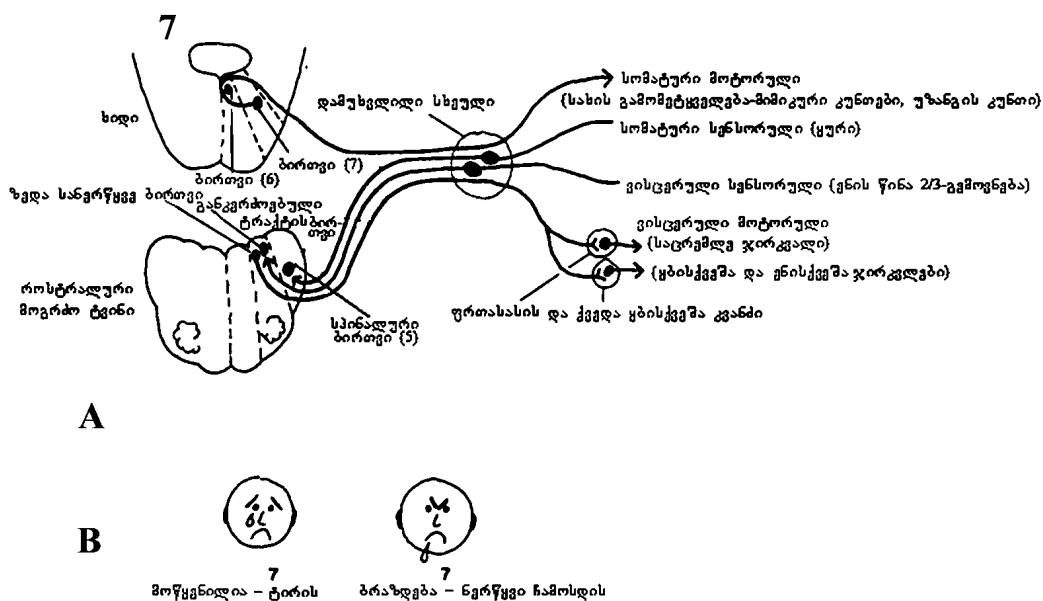
**პასუხი** – გასერის კვანძში.



**სახის ნერვი (n. facialis, მეშვიდე ნევილი)** ძირითადად მოტორული ხასიათისაა, მაგრამ მგრძობიარე ბოჭკოებსაც შეიცავს. ეს არაორდინალური ნერვი ოთხი კომპონენტით არის წარმოდგენილი (სურ. 28).

1) სომატური (სომატო-ვისცერული) მოტორული კომპონენტი, რომელიც ყველაზე მნიშვნელოვანია და მდებარეობს ხიდის სახურავში, მოგრძო ტვინის საზღვართან ახლოს. სამი დანარჩენი კომპონენტი ლოკალიზებულია მოგრძო ტვინში. ამ ბირთვიდან გამოსული აქსონები ერთიანდებიან ერთ ფესვში, რომელიც შემოუვლის რომბისებრი ფოსოს ძირზე მოთავსებულ განმზიდველი ნერვის ბირთვს და მიდის წინ, ვენტრალური მიმართულებით; თავის ტვინის ფუძეზე გამოდის სმენის ნერვის მედიალურად და განმზიდველი ნერვის ლატერალურად.

2) ვისცერულ-მოტორული კომპონენტი, ზედა სანერწყვე ბირთვი – nucleus salivatorius superior. სახის ნერვი, რომელიც სახის გამომეტყველებას აკონტროლებს, მონყენისას ტირის, გაბრაზებისას – ნერწყვს გამოყოფს.



სურ. 28. A. სახის ნერვი; B. სახის ნერვის ვისცერულ-მოტორული ფუნქციები

3) სომატურ-სენსორულ კომპონენტს მინორული ფუნქცია აქვს და გარეთა ყურის სენსორულ მონიტორინგს უზრუნველყოფს. ზოგადად, მე-7, მე-9 და მე-10 წყვილი ნერვების სომატო-სენსორული კომპონენტების ფუნქცია გარეთა ყურით შემოიფარგლება. რაც შეეხება დანარჩენ ზედაპირს – თავის წინა და უკანა ნაწილის მგრძობელობით ინერვაციას, შესაბამისად, მე-5 წყვილი ნერვი და კისრის მეორე ნერვი (კეფის არეშია) ემსახურება (სურ. 27). კისრის პირველი ნერვი სენსორულ კომპონენტს არ შეიცავს.

აღსანიშნავია, რომ თავის ტვინის მე-5 წყვილი ნერვის მგრძობიარე ბირთვთან დაკავშირებულია სომატო-სენსორული ბოჭკოები მე-7, მე-9, მე-10 და სხვა კრანიალური ნერვებიდანაც (პროპრიოცეპტული ბოჭკოები მე-3, მე-4, მე-6 წყვილი ნერვებიდან), მაგრამ, მე-5 წყვილი ნერვის ბოჭკოთა სიმრავლის გამო, მაინც მე-5 წყვილი ნერვის მგრძობიარე ბირთვად მოიხსენიება.

4) სენსორული კომპონენტი, რომელიც ემსახურება გემოს შეგრძნებას, ენის წინა 2/3-ში, ზუსტად განსაზღვრულ უბანშია ლოკალიზებული – ტვინის ღეროს ვისცერულ-სენსორულ არეში. ნუ გაგაოცებთ ის ფაქტი, რომ ტერმინი „სოლიტარიუსი“ (განკერძობული ტრაქტი – tractus solitarius) ვისცერულ-სენსორული ბირთვების დასახასიათებლად გამოიყენება. იმის გასაგებად, თუ რატომ არ უნოდებენ სოლიტარიუსს მე-7 წყვილი ნერვის ვისცერულ-სენსორულ ბირთვს, იხილეთ 21-ე სურათი. დააკვირდით ზურგის ტვინის რუხი ნივთიერების თანდათანობით „რღვევას“ ტვინის ღეროში გავლისას. მოგრძო ტვინში ბირთვები მოგრძო ფორმისაა, რაც იმას ნიშნავს, რომ „სოლიტარიუსი“ საზიარო ხდება თავის ტვინის სხვა ნერვებისთვისაც. ასე რომ, „სოლიტარიუსი“ მე-7 წყვილი ნერვის ვისცერულ-სენსორულ ბირთვად არ განიხილება, რადგან იგი საზიაროა მე-7, მე-9 და მე-10 წყვილი ნერვებისთვის. ანალოგიური არგუმენტაცია გამოდგება ორმაგი ბირთვის – nucleus ambiguus – დასახასიათებლადაც. ორმაგი ბირთვი საზიაროა მე-9 და მე-10 წყვილი ნერვებისთვის.

სახის ნერვი, კარიბჭე-ლოკოკინასა და შუამდებარე ნერვთან ერთად, შედის საფეთქლის ძვლის პირამიდის შიგნითა სასმენ ხვრელში, საიდანაც სახისა და შუამდებარე ნერვი მიემართება სახის ნერვის ფალოპიუსის არხში – canalis n. facialis Fallopii. ამ არხში სახის ნერვი ქმნის დამუხვლილ კვანძს – ganglion geniculi n. facialis. შემდეგ მოტრიალდება სწორი კუთხით უკან, გაივლის დაფის ღრუს; თავის ქალას ღრუს დატოვებს სადგის-დვრილისებრი ხვრელით, შემოუვლის ორმუცელა კუნთის უკანა მუცელს, შედის ყბაყურა ჯირკვალში და ქმნის ყბაყურა წნულს – plexus parotideus (pes anserinus major ბატის დიდი ფეხი), რომელიც იყოფა ზედა და ქვედა ტოტებად და ანერვებს თვალბუდის, პირისა და ცხვირის ღრუს ირგვლივ განლაგებულ მიმიკურ კუნთებს.

აღსანიშნავია, რომ, ჯერ კიდევ სახის არხში, სახის ნერვს გამოეყოფა ერთი მოტორული ტოტი – უზანგის ნერვი, *n. stapedius*, რომელიც ანერვებს უზანგის კუნთს (ადუნებს დაფის აპკს). ამგვარად, სახის ნერვი მოტორული ტოტებით ანერვებს ყველა მიმიკურ კუნთს, უზანგის კუნთს, ყურის ნიჟარის უკანა კუნთს, ქალა-სარქველის კუნთის კეფის მუცელს, ორმუცელა კუნთის უკანა მუცელს, კისრის კანქვეშა კუნთს, სადგის-ინის კუნთს.

სახის ნერვის ე. ნ. მგრძნობიარე ნაწილი იწყება ფალოპიუსის მილში მდებარე დამუხვლილი კვანძიდან ვრისბერგის შუამდებარე ნერვის – *n. intermedius Wrisbergi* – სახელწოდებით. ვრისბერგის ნერვის თავის ტვინისკენ მიმავალი აქსონები შედიან ხიდში, აღწევენ სამწვერა ნერვის ფესვს, ეშვებიან ქვემოთ და შედიან განკერძოებული ტრაქტის შემადგენლობაში. განკერძოებული ტრაქტი გარშემორტყმულია უჯრედთა გროვით და შეიქმნება ცთომილი და ენა-ხახის ნერვების ჟელატინისებრი ნივთიერება – *substantia gelatinosae n. vagi et glossa-pharyngei*, რომლის სოლიტარული კონის ბირთვის უჯრედების მახლობლად ბოლოვდება ვრისბერგის ნერვის პირველი ნეირონის აქსონი. ვრისბერგის ნერვის პერიფერიული ნაწილი მიჰყვება სახის ნერვს, თუმცა გამოეყოფა სახის ნერვს სადგის-დვრილისებრი ხვრელის ზემოთ, დაფის სიმის – *chorda tympani* – სახელით. ამგვარად, დაფის სიმი შუამდებარე ნერვის ტოტია, რომელიც შეიცავს გემოვნების და სეკრეტორულ ბოჭკოებს და შედის დაფის ღრუში, რომელსაც ტოვებს დაფ-კლდოვანი (გლაზერის) ნაპრალით, უერთდება ენის ნერვს (სამწვერა ნერვის ქვედა ყბის ტოტი), მასთან ერთად ბოლოვდება ენის წინა 2/3-ში, ყბისქვეშა და ენისქვეშა ჯირკვლებში. ამგვარად, დაფის სიმი, თავის ცენტრალურ ნაწილთან ერთად, განაგებს ენის წინა 2/3-ის გემოვნებას და ყბისქვეშა და ენისქვეშა ჯირკვლების სეკრეციას. უფრო გასაგებად რომ ვთქვათ, დაფის სიმი ატარებს გემოვნების (აღმავალ) ბოჭკოებს ენის წინა 2/3-იდან და, ამავდროულად, პარასიმპათიკურ-სეკრეტორულ ბოჭკოებს, რომლებიც გაივლიან ყბისქვეშა კვანძს – *ganglion submandibulare (ganglion submaxillare)*, საიდანაც პოსტგანგლიური ბოჭკოები მიდიან ენისქვეშა და ყბისქვეშა ჯირკვლებში.

დიდი კლდოვანი ნერვი – *n. petrosus major* – გამოეყოფა შუამდებარე ნერვს ფალოპიუსის არხში, სახის ნერვის დამუხვლილი კვანძიდან. დიდი კლდოვანი ნერვი შეიცავს სეკრეტორულ-პარასიმპათიკურ (პრეგანგლიურ) ბოჭკოებს. იგი მიჰყვება ღრმა კლდოვან ნერვს და ბოლოვდება ფრთა-სასის კვანძში, ხოლო აქედან, სამწვერა ნერვის საცრემლე ტოტის გზით, მიდის საცრემლე ჯირკვალთან და ანერვებს მას. ამავდროულად, პოსტგანგლიური ბოჭკოები დაკავშირებულია ცხვირის ღრუსა და სასის ლორწოვან გარსთან.

დაფის სიმის ირიტაცია იწვევს ნერწყვის გაძლიერებულ სეკრეციას, გემოვნების პარესთეზიას ენის წინა 2/3-ში.

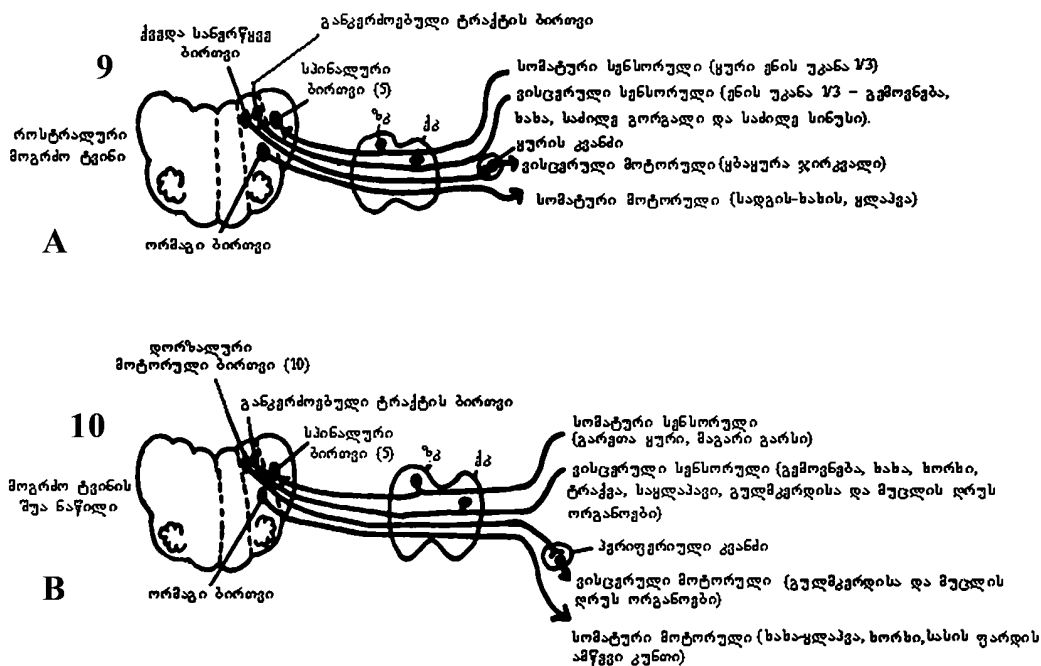
დაფის სიმი დაკავშირებულია ყურის კვანძთან. სახის ნერვის ბირთვი ტვინის ღეროში დაკავშირებულია სამწვერა ნერვის დაღმავალ ფესვთან, ზედა ოლივასთან და სმენის ნერვთან. სახის ნერვის საშუალებით ხორციელდება კონიუნქტივის, რქოვანის, ქუთუთოს ხამხამის, წოვისა და ცხვირის ცემინების რეფლექსი.

სახის ნერვის ანთებას კლინიკურად ახასიათებს სახის ასიმეტრია, სახის ნახევრის მიმიკური კუნთების პარეზის გამო; დაზიანების მხარეს სახე ნიღბისებრია: წარბი დაშვებულია, თვალის ნაპრალი ფართოა, პაციენტი თვალს ვერ ხუჭავს, თვალების დახუჭვის მცდელობის დროს დამბლის მხარეს თვალი რჩება ღია, თვალის კაკალი ატრიალებულია ზემოთ და გარეთ და მხოლოდ სკლერა ჩანს (ბელის სიმპტომი); მოსპობილია რქოვანასა და კონიუნქტივის რეფლექსი. უფრო მეტიც, შესაძლოა განვითარდეს რქოვანასა და კონიუნქტივის ანთება; ცხვირის წვერი გადაწეულია ჯანსაღი მხარისკენ, ცხვირ-ტუჩის ნაოჭი გადასწორებულია, პირის კუთხე დაშვებულია, სახის ასიმეტრია უფრო თვალსაჩინოა სიცილის დროს; ავადმყოფს არ შეუძლია სტვენა, პირში წყლის ჩაგუბება, ბაგისმიერი ბგერების (ბ, ფ, პ, მ) წარმოთქმა, ლექვის დროს ლუკმა უფარდება ლოყასა და კბილებს შორის; ლოყის გაბერვისას, პარეზის მხარეს ლოყა იალქანივით იბერება.

თუ სახის ნერვი დაზიანდა დაფის სიმის გამოყოფის ზევით, მიმიკური კუნთების პარეზთან ერთად, ვითარდება გემოვნების მოშლა ენის წინა 2/3-ში; სახის ნერვის დაზიანება უზანგის ნერვის გამოყოფის ზევით იწვევს ჰიპერაკუზიას; დაზიანებას, დიდი კლდოვანი ნერვის გამოყოფის ზევით, თან ახლავს ცრემლის გამოყოფის მოშლა და თვალის სიმშრალე: თუ დაზიანდა დამუხვლილი კვანძის არე, ვითარდება ჰუნტის სინდრომი – ჰერპესული გამონაყარი ყურის ბიბილოს წინა ზედაპირზე, გარეთა სასმენ ხვრელში, დაფის ღრუში, სახის უკანა ნაწილსა და ენის წინა ნახევარში. ამ დროს სახის ნერვის პერიფერიულ დამბლას თან ახლავს ყურის ძლიერი ტკივილი, რომელიც ვრცელდება კისრისკენ; მგრძნობელობის დაქვეითება ყურის ნიჟარასა და დვრილისებრ მორჩს შორის, სმენის გაძლიერება მაღალ ტონებზე და დაქვეითება დაბალ ტონებზე; ზოგჯერ ვლინდება კარიბჭის ნერვის ირიტაციის ნიშნები – ნისტაგმი, ვერტიგო, რბილი სახის პარეზი, ყურის ნიჟარის შემუპება და ცრემლის გამოყოფის მოშლა.

**ენა-სახის ნერვი (n. glosso-pharyngeus, მეცხრე წყვილი)** შერეული ბუნებისაა და შეიცავს მოტორულ და სენსორულ ბოჭკოებს, თუმცა უნდა აღინიშნოს,

რომ ენა-ხახის ნერვი უმთავრესად სპეციფიკური მგრძნობელობის – გემოვნების ნერვია და, ამავდროულად, შეიცავს პარასიმპათიკურ-სეკრეტორულ ბოჭკოებსაც. 29-ე სურათზე დააკვირდით მე-9 წყვილი ნერვის ბირთვების მდებარეობასა და ამ ნერვის ფუნქციებს. მე-9 და მე-10 წყვილ კრანიალურ ნერვებს საუფლეს ხვრელში საკუთარი ზედა და ქვედა საუფლეს კვანძები აქვთ (ganglion jugulare superior et ganglion jugulare inferior ( ganglion petrosus). სოლიტარული და ორმაგი ბირთვის ლოკალიზაცია მათ ფუნქციას განსაზღვრავს. მე-5 წყვილი ნერვის საკმაოდ გრძელი სომატო-სენსორული ბირთვისგან განსხვავებით, „სოლიტარიუსი“ ვისცერულ-სენსორული ბირთვია, რომელიც მოგრძო ტვინის ვისცერულ-სენსორულ არემია მოთავსებული განმარტოებით. ვისცერულ-სენსორული შეგრძნებებიდან აღსანიშნავია გემოვნება (მე-7, მე-9, მე-10 წყვილი ნერვები), ენა-ხახის სენსორული ბოჭკოები – საძილე სინუსის ტოტი – შედის საძილე სინუსში – sinus caroticus – და საძილე გორგალში glomus caroticum. ორმაგი ბირთვი მოგრძო ტვინის სომატო-ვისცერულ მოტორულ არემია ლოკალიზებული და ახორციელებს სომატო-ვისცერულ ფუნქციას – ყლაპვა (მე-9, მე-10 წყვილი ნერვები ) და მეტყველება (მე-10 წყვილი ნერვი).



სურ. 29. მე-9 და მე-10 კრანიალური ნერვები. ზკ – ზედა კვანძი; ქკ – ქვედა კვანძი

მე-10 წყვილი ნერვის სტრუქტურული ცვლილებები, მბგერავი იოგების ცალმხრივი დამბლის დროს, მეტყველებაზე შესამჩნევ გავლენას არ ახდენს. გახსოვდეთ: სოლიტარული ბირთვი სენსორულია მე-7, მე-9 და მე-10 წყვილი ნერვებისთვის, ხოლო ორმაგი ბირთვი – მოტორული მე-9, მე-10 წყვილი ნერვებისთვის. სოლიტარულ ბირთვსა და ორმაგ ბირთვს განსაკუთრებული მნიშვნელობა ენიჭება თავბრუსხვევის ზოგადი კლინიკური ჩივილების მქონე ავადმყოფების გასინჯვისას. ვერტიგოს ორი მთავარი გამომწვევი მიზეზი აქვს: აღნიშნული შეგრძნებები შესაძლოა შიგნითა ყურის კარიბჭის აპარატის დისფუნქციაზე მიუთითებდეს; ზოგჯერ კი მიზეზი ტვინის ღეროში არსებული ვესტიბულური ბირთვების დისფუნქციაა. სოლიტარიუსის ბირთვი და ორმაგი ბირთვი ვესტიბულური ბირთვების მეზობლად მდებარეობენ. თუ ავადმყოფს ვერტიგოსთან ერთად ყლაპვის, გემოს შეგრძნების ან მეტყველების პრობლემებიც აქვს, ეს უკვე ტვინის ღეროს სტრუქტურების დაზიანებაზე მიუთითებს (იხ. კითხვა 5-3C, ნათხემის ქვედა უკანა არტერიის აუზის იშემია – ვალენბერგ-ზახარჩენკოს სინდრომი).

ენა-ხახის ნერვის მგრძნობიარე ნაწილი იწყება ზედა და ქვედა საუღლე კვანძის უჯრედებიდან. ამ უჯრედების პერიფერიული ტოტები ქმნიან პერიფერიულ ნერვს; ცენტრალური ტოტები ქმნიან კონას, რომელიც შედის მოგრძო ტვინში და იყოფა აღმავალ და დაღმავალ ფესვებად. დაღმავალი ფესვი – განკერძოებული ტრაქტი – აღწევს მოგრძო ტვინის ქვემო ნაწილს. განკერძოებული ტრაქტი გარშემორტყმულია უჯრედების მასით და ამრიგად იქმნება ცთომილი და ენა-ხახის ნერვების ჟელატინისებრი ნივთიერება. განკერძოებული ტრაქტის ბირთვი ემსახურება გემოვნებასა და ლორწოვანის მგრძნობელობით ინერვაციას. აღმავალი ფესვი გაივლის ე.წ. დორზალურ ბირთვს, გადადის (ნაწილობრივ) მოპირდაპირე მხარეს, მიდის ზევით, უერთდება მედიალურ მარყუჟს, გაივლის თალამუსს და დაბოლოვდება თავის ტვინის ქერქში, ე.წ. სახურავის (operculum) ნაწილში.

მოგრძო ტვინის ქვედა სანერწყვე ბირთვიდან – nucleus salivatorius inferior – იწყება სეკრეტორული-პარასიმპათიკური (ნერწყვმდენი) ბოჭკოები, რომლებიც უერთდებიან ენა-ხახის ნერვს, აღწევენ ყურის კვანძს, საიდანაც მიემართებიან ყბაყურა ჯირკვალში.

მოგრძო ტვინის ორმაგი ბირთვიდან იწყება მოტორული ფესვი, რომელიც საუღლე ხვრელით ტოვებს თავის ქალას ღრუს. ამ ხვრელში მოტორულ ფესვს უერთდება მგრძნობიარე ფესვი და შეიქმნება შერეული ენა-ხახის ნერვი. ენა-ხახის ნერვის ტოტები, ცთომილ ნერვთან და სიმპათიკურ ნერვთან ერთად, ქმნიან ხახის წნულს – plexus pharyngeus, რომელიც ანერვებს: მოტორული ბოჭ-

კოებით – სადგის-ხახის, სასა-ხახისა და ბეჭ-ინის კუნთებს, ხოლო მგრძნობიარე ბოჭკოებით – ნუშისებრ ჯირკვალს, ხახის რკალს და ხორხის ლორწოვანს. ამრიგად, ენა-ხახის ნერვი ემსახურება ზოგადი მგრძნობელობის იმ შეგრძნებათა მიღებას, რომლებიც მოდიან ხახის ზედა მესამედის, ხორხისა და დაფის ღრუს ლორწოვანი გარსებიდან; გემოვნების შეგრძნებათა მიღებას ენის უკანა მესამედიდან, რბილი სასიდან და სასა-ენის რკალიდან; ეს ნერვი იწვევს ნერწყვის რეფლექსურ გამოყოფას და მონაწილეობს ყლაპვისა და სუნთქვის აქტებში.

ენა-ხახის ნერვი დაკავშირებულია ცთომილი ნერვის ყურის ტოტთან, კისრის ზედა სიმპათიკურ კვანძთან, ხახის ნერვის ორმუცელა ტოტთან.

ენა-ხახის ნერვის ნევრალგია ხასიათდება შეტევეთი ტკივილით, რომელიც მოიცავს ენის ძირს, სასას, ნუშებს. ტკივილის პროვოცირებას იწვევს ლაპარაკი, ხველა, ღეჭვა, ენის ძირზე ზეწოლა; ამ ნერვის ანთების დროს, ნევრალგიური სინდრომის გარდა, გამოხატულია ხახის ზედა მესამედის, ენის უკანა ნაწილის ჰიპესთეზია, გემოვნების მოშლა ენის უკანა მესამედში, ყბაყურა ჯირკვლიდან ნერწყვის გამოყოფის მოშლა, ყლაპვის გაძნელება. ფონაციის დროს ხახის უკანა კედელი და ნაქი გადაინევა საღ მხარეს (ფარდის ნიშანი).

**ცთომილი ნერვი (n. vagus, მეთე ნყვილი)** შერეული ნერვია. მას აქვს მოტორული, მგრძნობიარე და ვისცერული (ვაზომოტორული და სეკრეტორული) ბოჭკოები. მე-10 ნყვილი ნერვის ბირთვების განლაგებაც ბუნებრივია. ცთომილ ნერვს მრავალი ფუნქცია აქვს (სურ. 29). ორივე ერთად, მე-9 და მე-10 ნყვილი ნერვი ყლაპვას უზრუნველყოფს, ცალკე მე-10 ნერვი კი ხორხს აკონტროლებს; უფრო მეტიც, ცთომილი ნერვი ბევრს „მოგზაურობს“, აღწევს ფილტვებს, გულს, მუცლის ღრუს ორგანოებს. ცთომილ ნერვს ორი მოტორული ბირთვი აქვს: ავტონომიური, რომელიც ნერვის მრავალ ავტონომიურ ფუნქციას ახორციელებს და ორმაგი ბირთვი, რომელიც ყლაპვის სომატოვისცერულ ფუნქციას ასრულებს და ხორხის ინერვაციას განაგებს. ასე რომ, ცთომილი ნერვის მოტორული ბოჭკოები იწყება ტვინის ღეროს სახურავში მოთავსებული ორმაგი ბირთვიდან – nucleus ambiguus (საერთო მე-9 და მე-10 ნყვილი ნერვებისთვის) და მეოთხე პარაკუჭის ფსკერზე მდებარე ცთომილი ნერვის ავტონომიური (პარასიმპათიკური) ე.წ. დორზალური ბირთვიდან – nucleus dorsalis. მგრძნობიარე ბოჭკოები მთავრდებიან განკერძოებული ტრაქტის ბირთვში.

ცთომილი ნერვი მოტორულ ბოჭკოებს აწვდის ხორხის, ხახის, სასულეს, ბრონქების, საყლაპავი მილის, გულისა და კუჭ-ნაწლავის კუნთებს; ვაზომოტორულ ბოჭკოებს აწვდის ფილტვების სისხლძარღვებსა და საჭმლის მომ-

## კლინიკური ნეიროანატომია

---

ნელბელი ტრაქტის არტერიებს. სეკრეტორულ-პარასიმპათიკურ ბოჭკოებს აწვდის ღვიძლს, თირკმლებს, პანკრეასს, კუჭ-ნაწლავის ლორწოვანი გარსის ჯირკვლებს.

ცთომილი ნერვის დაზიანება იწვევს ყლაპვის მოშლას, ხმის ჩახლეჩას, ცხვირისმიერ მეტყველებას, რბილი სასის დაშვებას დაზიანების მხარეს; ფონაციის დროს (ხმის წარმოქმნა) რბილი სასა იკუმშება მხოლოდ საღ მხარეს, ნაქი გადაიხრება იმავე მხარეს; გამოხატულია მგერავი იოგების პარეზი.

ცთომილი ნერვის ორმხრივი დაზიანება იძლევა ფრიად რთულ კლინიკურ სურათს: მკვეთრადაა გამოხატული ყლაპვის მოშლა – თხევადი საჭმელი გადმოდის ცხვირიდან, მაგარი საჭმელი მოხვდება სასულეში, რის გამოც ვითარდება ასპირაციული პნევმონია. აღინიშნება აფონია; ხახის რეფლექსი მოსპობილია. შინაგანი ორგანოების მხრივ, აღინიშნება სუნთქვის მოშლა, ფილტვების ვაზომოტორების დამბლა, რაც თანდათან განავითარებს ასფიქსიას; ფილტვების ჰიპერემია და შემდგომი შეშუპება, გულის მუშაობის შეცვლა, საყლაპავი მილის დამბლა, ნაწლავების მოტორიკისა და საჭმლის მომწელებელი ჯირკვლების ფუნქციის მოშლა.

## თავის ტვინის მე-5 და მე-7 წყვილი ნერვების ცენტრალური კავშირები

### თავის ტვინის მე-5 წყვილი ნერვი

ზურგის ტვინის ნერვების ყველა ცნობიერი, „შეგნებული“ სენსორული კომპონენტი საბოლოო ჯამში ურთიერთგადაიკვეთება და გადაკვეთამდე წარმოქმნის სინაფსებს. ასე იქცევა სამწვერა ნერვიც. სენსორული ბოჭკოები შედის ტვინის ღეროში, ხიდის დონეზე და, მე-5 წყვილი ნერვის „არხის“ გავლით, იმავე მხარის სამწვერა ნერვის ბირთვთან ქმნის სინაფსს. შემდეგ ისინი გადაჯვარედინდებიან (მცირე გამონაკლისების გარდა, რომლის უგულებელყოფა შეიძლება) და ქმნიან სამწვერა მარყუჟს. ერთ-ერთი ჰემისფეროს სტრუქტურის დაზიანება გავლენას ახდენს სხეულის მეორე ნახევრის (სახის ჩათვლით) შეგრძნებებზე.

დაზიანება, რომელიც (თეორიულად) ტვინის ღეროს ნახევრის „რღვევას“ იწვევს და აღწევს მედიალურ მარყუჟს და სპინო-თალამურ კონას, გავლენას ახდენს ცნობიერ შეგრძნებაზე თავის ქვემოთ, კონტრალატერალურად. იგივე დაზიანებამ სახის იფსილატერალური და კონტრალატერალური შეგრძნების დათრგუნვა უნდა გამოიწვიოს (როცა იფსილატერალურად დაზიანებულია მე-5 წყვილი ნერვის სპინალური ტრაქტი, ბირთვი და სამწვერა მარყუჟი,



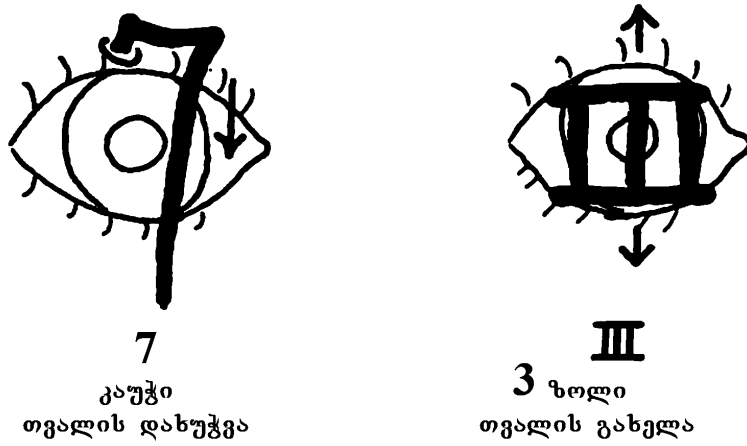
რომელიც გადაჯვარედინებული იყო). სამწვერა და მედიალური მარყუჟები ერთმანეთთან ახლოს მდებარეობენ და პრაქტიკული მიზნებისათვის მათ არც განასხვავებენ (იგულისხმება ლოკალიზაცია).

### თავის ტვინის მე-7 წვილი ნერვი

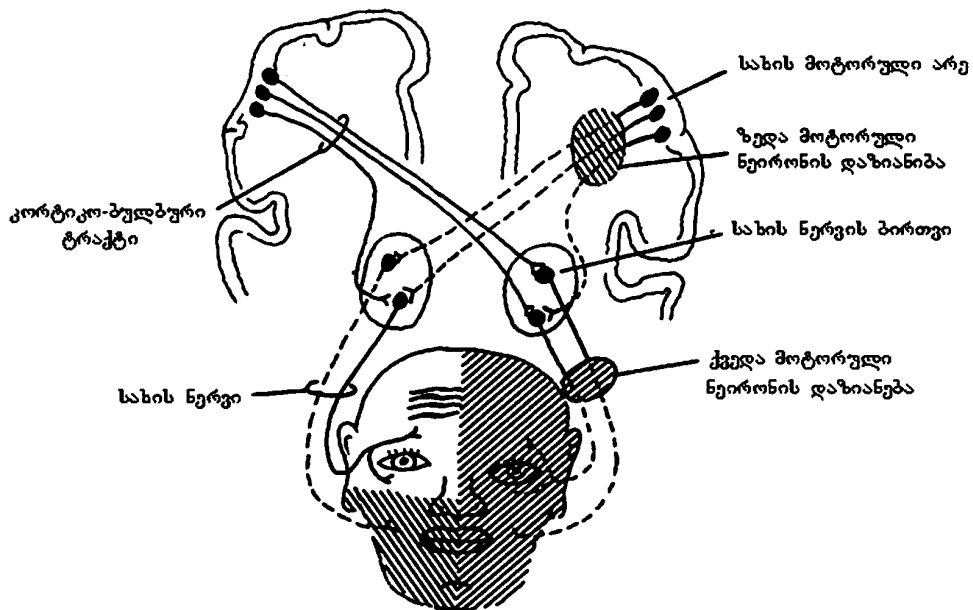
30-ე სურათზე მე-7 და მე-3 წვილი კრანიალური ნერვები გამოსახულია ისე, რომ მე-7 წვილი ნერვი გაგონებთ კაუჭს, რომელიც განაგებს თვალის დახუჭვას, ხოლო III წვილი ნერვი ჰგავს მილებს, რომელიც თავსდება ქუთუთოებს შორის და თქვენ აღარ დაგავინწყდებათ, რომ იგი უზრუნველყოფს თვალის გახელას. 31-ე სურათზე ნაჩვენებია მე-7 წვილი ნერვის ზედა და ქვედა მოტორული ნეირონების დაზიანებების კლინიკური განსხვავება.

თუ გადაიჭრება სახის ნერვი, რომელიც სახის ერთი მხარის ინერვაციას ემსახურება ქუთუთოებისა და წარბის ჩათვლით, სახის აღნიშნული ნაწილის პარეზი განვითარდება. დაზიანებულ მხარეს შუბლი გლუვი და გადასწორებული იქნება, თვალი არ დაიხუჭება და ცხვირ-ტუჩის ნაკეცი გადასწორდება. თუ დაზიანდა სახის ნერვის ზედა მოტორული ნეირონი, პარეზი განვითარდება სახის არეში, თვალის ქვემოთ (სახის ზედა ნაწილის ბილატერალური ინერვაციის გამო, რასაც ორივე ჰემისფერო ემსახურება). ამიტომ ტიპური დამბლის მქონე ავადმყოფს, რომელსაც დაზიანებული აქვს ზედა მოტორული ნეირონი, იშვიათად უკეთდება ბლემფარორაფია (ქუთუთოების გაკერვით თვალის ნაპრალის შემცირების ოპერაცია), რომლის შემდეგ თვალი იხუჭება.

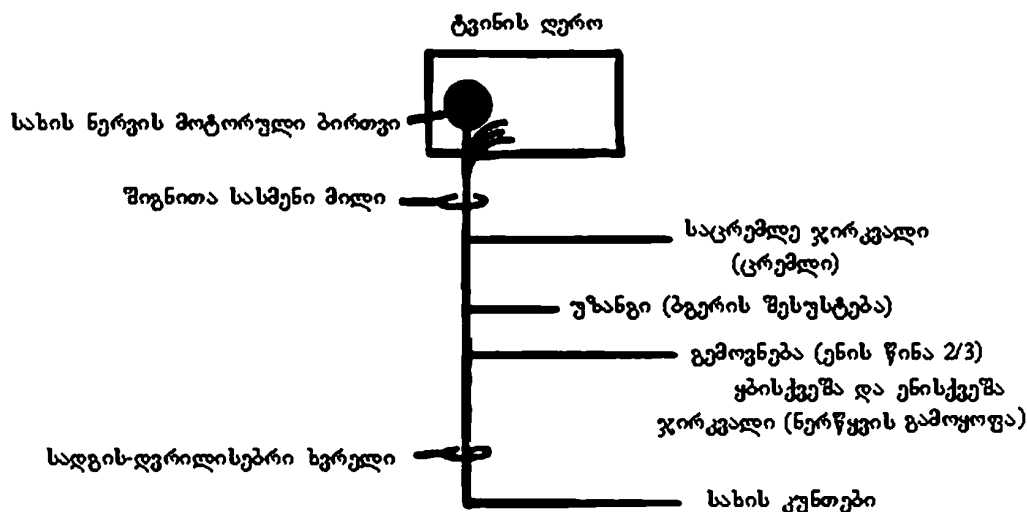
სახის ნერვის პერიფერიული დამბლის მქონე ავადმყოფს, რომელსაც თვალის დახუჭვა უჭირს, უკეთდება ოპერაცია. თვალის დახუჭვის შეუძლებლობა იწვევს თვალის სიმშრალეს (გარდა იმ შემთხვევისა, როდესაც ქუთუთოები გაკერილია და დანყებულია ადგილობრივი მკურნალობა). სახის ნერვის პერიფერიული დამბლის დროს დაზიანება სახის არხშია (შიგნითა სასმენ ხვრელსა და სადგის-დვრილისებრ ხვრელს შორის (სურ. 32)) და სახის ნერვის სხვა ტოტებსაც მოიცავს (უზანგის კუნთისათვის, საცრემლე და სანერწყვე ჯირკვლებისათვის (სურ. 32)). იმის გამო, რომ უზანგის ნერვი ხმის ტალღების შესუსტებას ემსახურება, მისი დისფუნქცია ჰიპერაკუზიას იწვევს – ბგერის გამოკვეთილი სიძლიერე. სახის ნერვის პერიფერიული დამბლის შემდეგ ფუნქციის აღდგენა შესაძლებელია. ავადმყოფს აღენიშნება ე.წ. „ნიანგის ცრემლები“ – ცრემლდენა ჭამის დროს (ნერწყვის გამოყოფის ნაცვლად), რაც სანერწყვე და საცრემლე ბოჭკოების არასწორი ზრდის (რეგენერაციის) შედეგია.



სურ. 30. ქუთუთოების ინერვაცია მე-7 და მე-3 წყვილი კრანიალური ნერვებით



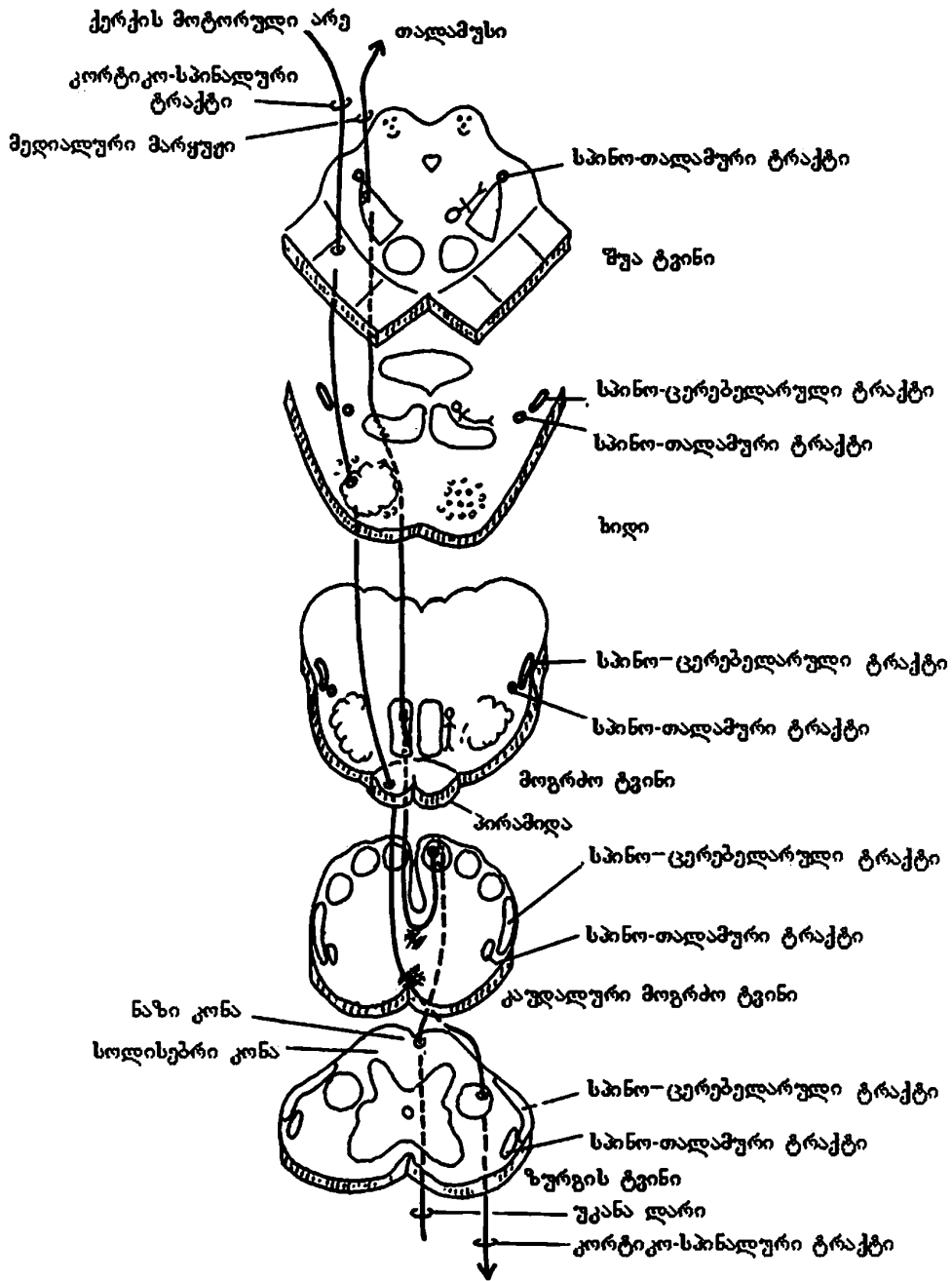
სურ. 31. სახის პარეზი, რომელიც გამოწვეულია მე-7 კრანიალური ნერვის ზედა და ქვედა მოტორული ნეირონების დაზიანებით



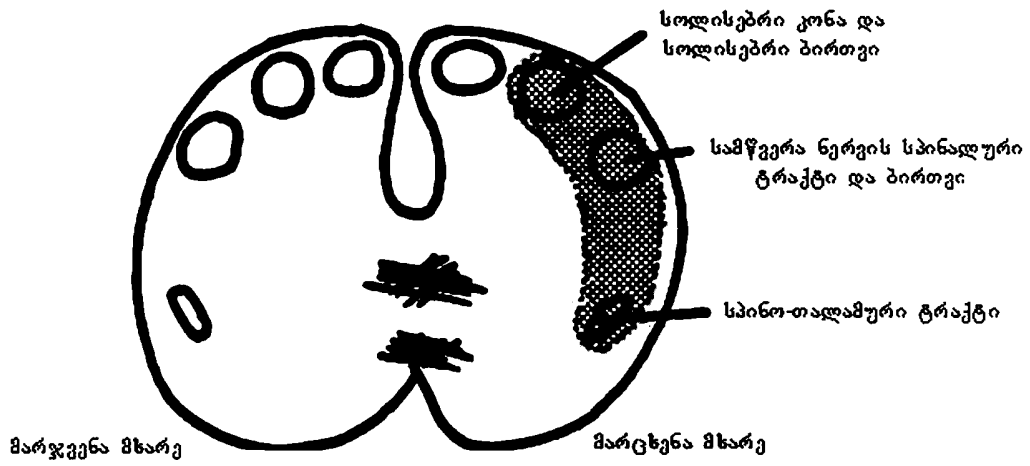
სურ. 32. მე-7 წყვილი ნერვის მსვლელობა (სქემატურად)

### გრძელი ტრაქტები – გამტარებელი გზები

ტვინის ღეროში გამავალი ძირითადი გამტარებელი გზები ნაჩვენებია 33-ე სურათზე. კლინიკურად მნიშვნელოვანია კორტიკო-სპინალური, მედიალური მარყუჟი, სპინო-თალამური და სპინო-ცერებელარული ტრაქტები. ნაჩვენები არ არის კორტიკო-ბულბური ტრაქტი, რომელიც თან სდევს კორტიკო-სპინალურ გზას და ტვინის ღეროს სხვადასხვა მოტორულ ბირთვს უკავშირდება. კორტიკო-ბულბური ტრაქტის ცალმხრივი დაზიანება მნიშვნელოვან დისფუნქციას არ იწვევს, რადგან თითოეული ტრაქტი თავის ტვინის თითქმის ყველა ნერვის მოტორულ ბირთვებთან არის დაკავშირებული ბილატერალურად. ერთი ტრაქტის დაზიანების დროს ფუნქციონირებს მეორე მხარის ტრაქტი. კლინიკურად მნიშვნელოვანი გამონაკლისებია მე-7 და მე-12 წყვილი კრანიალური ნერვები, როდესაც ამ ნერვების ბირთვების კორტიკო-ბულბური ტრაქტის დაზიანებას თან სდევს კონტრალატერალური სახის ქვედა ნაწილის დამბლა (სურ. 31), ზოგჯერ კი ენის კონტრალატერალური კუნთების ატროფია-გადაგვარებაც (კითხვა 5-4). ბილატერალური დაზიანება ღრმა დისფუნქციას იწვევს და ფსევდო-ბულბური დამბლის სახელით არის ცნობილი. ავადმყოფს ასეთი დარღვევებით შეცვლილი აქვს სახის გამომეტყველება. აღენიშნება არა მხოლოდ მეტყველებისა და ენის მოძრაობის დარღვევები, არამედ უჭირს ღეჭვა, ყლაპვა, მეტყველება და სუნთქვაც. ხშირია უმიზეზო ტირილი ან სიცილი, თქვენ კი ამ დროს სულაც არ გეცინებათ; უფრო მეტიც, ძალიან დაიღალეთ გამტარ გზებზე ფიქრით და შესაძლოა გეძინებათ კიდევ. ამიტომ, ეს თავი აქ დავასრულოთ.



სურ. 33. მთავარი გამტარი გზების მსვლელობა ზურგის ტვინისა და ტვინის ღეროში



სურ. 33A. მოგრძო ტვინის კაუდალური ნაწილი

## თავი 5

### მხედველობის (ოპტიკური) სისტემა

მხედველობას უდიდესი მნიშვნელობა აქვს ადამიანის გარემოსთან ურთიერთობისათვის და გარე სამყაროს სრულყოფილი აღქმისათვის. ოპტიკური სისტემის ფუნდამენტური შესწავლა ოფთალმოლოგებს მივანდოთ. ჩვენ კი გავიხსენოთ ის მორფოლოგიური და ფუნქციური თავისებურებანი, რომლებიც ნერვული სისტემის დაზიანების ლოკალიზაციის დადგენაში დაგვეხმარება.

**მხედველობის ნერვი (n. opticus, II ნყვილი)** სპეციფიკური მგრძნობელობის ნერვია და მხედველობის ანალიზატორის პერიფერიული ნაწილი. მხედველობის ნერვი ფაქტობრივად თავის ტვინის უშუალო გაგრძელებაა. იგი, არც თავისი ბუნებით და არც წარმოშობით, არ არის პერიფერიული ნერვი და თავის ტვინის ჭეშმარიტ ნერვებს არ მიეკუთვნება. ბადურას განგლიური უჯრედები (ფილო-ონტოგენეზურად) ტვინის უჯრედებია და აგებულია ტვინის თეთრი ნივთიერების მსგავსად, ხოლო მხედველობის ნერვის ბოჭკოებს არა აქვს შვანის გარსი და ამ ბოჭკოთა შორის, ტვინის გამტარი გზების ბოჭკოების მსგავსად, დაფარულია გლიური უჯრედებით.

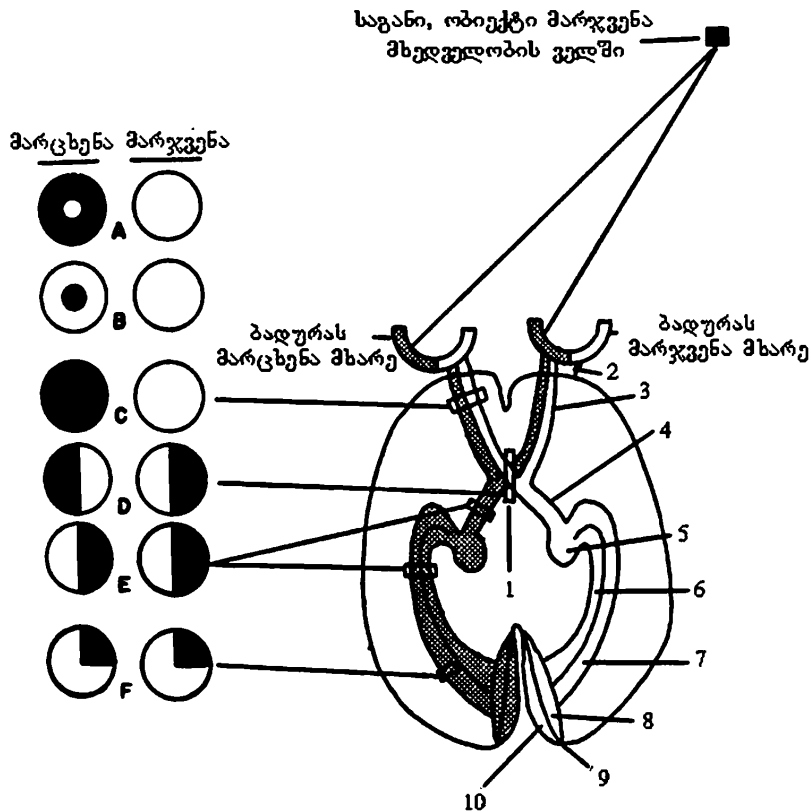
ბადურას პირველი გარსის მხედველობითი უჯრედების ციტოპლაზმურ მორჩებში – კოლბებსა და ჩხირებში – სინათლისა და ფერის მოქმედებით წარმოიქმნება ნერვული იმპულსი. შეგახსენებთ, რომ კოლბები მგრძნობიარეა დღისით და აღიქვამს ობიექტის ფერს, ფორმასა და მდებარეობას. ისინი ძირითადად მოთავსებულნი არიან ბადურას ცენტრალურ ნაწილში, ხოლო ჩხირები მგრძნობიარეა სუსტი ინტენსივობის სინათლის მიმართ და უპირატესად ბადურას პერიფერიაზე თავსდება. გარდა ამისა, ჩხირები ემსახურება: გარემოში მხედველობით ორიენტაციას, სინათლის ინტენსივობის აღქმას, მოძრავ ან მოსვენებულ მდგომარეობაში მყოფი საგნის აღქმას, სინათლისა და სიბნელისადმი შეგუებას – ადაპტაციას.

კოლბებსა და ჩხირებში წარმოქმნილი ნერვული იმპულსები მათივე აქსონებით გადაეცემა, ასევე ბადურაში მდებარე, ბიპოლარულ უჯრედთა დენდრიტებს, რომლებიც დაკავშირებული არიან ბადურას განგლიურ უჯრედებთან. განგლიური უჯრედების აქსონები ქმნიან მხედველობის ნერვს, რომელიც თვალის კაკალში მომრგვალო შემადგენლობას – ე.წ. მხედველობის ნერვის დისკოს ქმნის. დისკო არ შეიცავს კოლბებსა და ჩხირებს, რის გამოც მას ბრმა ხალს

უნოდებენ. მისგან ოდნავ ლატერალურად, თვალის კაკლის უკანა პოლუსთან მდებარეობს ყვითელი ხალი – *macula lutea*, რომელიც ყველაზე მახვილი მხედველობის უნარით ხასიათდება. ყვითელი ხალის ცენტრში მოთავსებულია მცირე ზომის ე.წ. ცენტრალური ფოსო – *fovea centralis*, რომელიც ძირითადად კოლბებს შეიცავს.

თურქული კეხის წინ მხედველობის ნერვები გადაჯვარედინდება და ქმნის მხედველობის ნერვთა ჯვარედინს – *chiasma opticum*, მაგრამ ეს გადაჯვარედინება არასრულია: მოპირდაპირე მხარეს გადადის მხოლოდ ბადურას შიგნითა ნახევრიდან მომავალი ბოჭკოები, ბადურას გარეთა ნახევრიდან მომავალი ბოჭკოები კი იფსილატერალურად მიემართებიან ჰემისფეროს მხედველობის ქერქვეშა ცენტრისკენ. მხედველობის ჯვარედინის შემდეგ შეიქმნება მხედველობის ტრაქტი. მხედველობის თითოეული ტრაქტი წარმოდგენილია ერთი თვალის ბადურას იფსილატერალური ტემპორალური და მეორე თვალის ბადურას კონტრალატერალური მედიალური ბოჭკოებით (სურ. 34). მხედველობის ტრაქტის ბოჭკოთა უმრავლესობა მთავრდება ლატერალურ დამუხვლილ სხეულში, რის გამოც იგი მიჩნეულია მხედველობის პირველად ცენტრად; ბოჭკოთა დანარჩენი ნაწილი კი მიემართება მხედველობის ბორცვის ბალიშსა და ოთხგორაკის ზედა ორ გორაკში, რომელიც მხედველობის სუბკორტიკული ცენტრია.

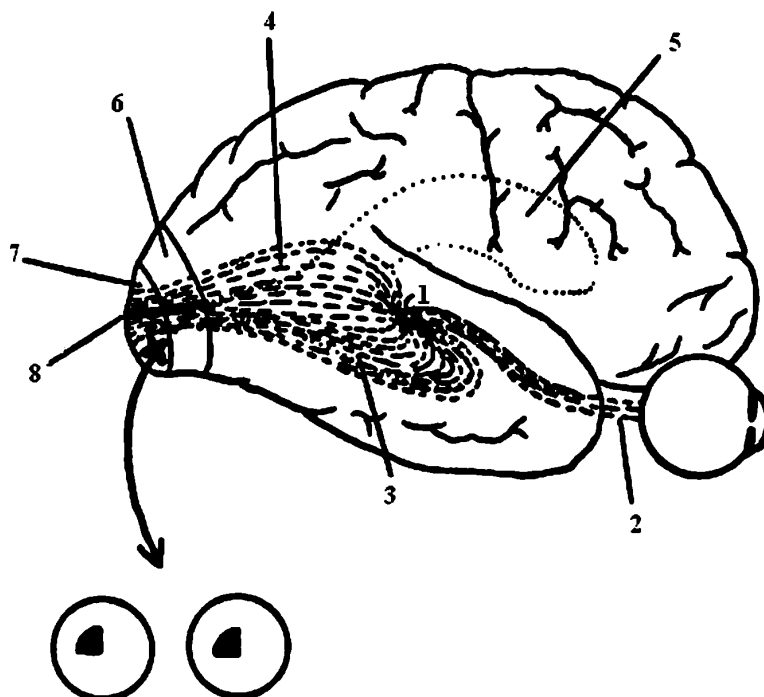
ოთხგორაკის ზედა ორ გორაკში შესული ბოჭკოები მიემართებიან თვალის მამოძრავებელი ნერვის ბირთვებისაკენ. ვესტფალ-ედინგერის ბირთვიდან გამოსული ბოჭკოები ემსახურება გუგის შემავინრობელი კუნთის ინერვაციას. მხედველობის ნერვის ბოჭკოების ნაწილი მთავრდება ბორცვქვეშა არეში. ლატერალური დამუხვლილი სხეულისა და თალამუსის უჯრედების აქსონები ქმნიან გრაციოლეს კონას ანუ ოპტიკურ განსხივებას – *radiatio optica* – და ბოლოვდებიან თავის ტვინის ქერქის მხედველობის ანალიზატორში, რომელიც მოთავსებულია კეფის წილის ფრინველის დეზის ნაპრალის – *fissura calcarina* – გვერდებზე მდებარე სოლისა და ენის ხვეულებში (ბროდმანის მე-17 ციტოარქიტექტონური არე). დეზის ნაპრალის თითოეულ არეში ანუ მხედველობის ქერქულ ანალიზატორში ბოლოვდება ორივე თვალის ბადურას თანამოსახლე ნახევრიდან გამოსული ბოჭკოები.



სურ. 34. მხედველობის ნერვის მსვლელობა და მხედველობის ველის ამოვარდნის სახეები მხედველობის ანალიზატორის დაზიანების ლოკალიზაციის მიხედვით. შავი ფერით აღნიშნულია მხედველობის ველის დეფექტი.

1. მხედველობის ჯვარედინი; 2. ყვითელი ხალის ცენტრალური ფოსო; 3. მხედველობის ნერვი; 4. მხედველობის ტრაქტი; 5. ლატერალური დამუხვლილი სხეული; 6. თხემის წილი, მხედველობის განსხივება (ბადურას ზედა ნაწილი); 7. საფეთქლის წილი, მხედველობის განსხივება (ბადურას ქვედა ნაწილი); 8. ფრინველის დეზის ნაპრალის ზედა არე (ბადურას ზედა ნაწილიდან); 9. ფრინველის დეზის ნაპრალი; 10. ფრინველის დეზის ნაპრალის ქვედა არე (ბადურას ქვედა ნაწილიდან); A. მარცხენა თვალის მხედველობის ველის კონცენტრული შევიწროება (მაგ., გლაუკომის ბოლო სტადია). ზოგჯერ აღინიშნება მხედველობის ველის სადასაზღვრიანი, კონცენტრიული შევიწროება ისტერიის შემთხვევაში. B. ცენტრალური სკოტომა (მაგ., მხედველობის ნერვის დაზიანება გაფანტული სკლეროზის დროს); C. მარცხენა თვალის ტოტალური სიბრმავე; D. ბიტემპორალური ჰემიანოფსია (მაგ., ჰიპოფიზის სიმსივნის დროს); E. მარჯვენა ჰომონიმური ჰემიანოფსია; F. მხედველობის ველის მარჯვენა ზედა კვადრანტების გამოვარდნა ანუ მარჯვენა ზედა კვადრანტანოფსია.





სურ. 35. მხედველობის ნერვის მსვლელობა (გვერდითი ხედი). მხედველობის ველის ამოვარდნა, რომელიც გამოწვეულია ფრინველის მარჯვენა დეზის ნაპრალის ქვედა მიდამოს დაზიანებით ანუ კეფის წილის ქერქის ყვითელი ხალის ცენტრალური ფოსოს საპროექციო არის დაზიანებით.

1. ლატერალური დამუხვლილი სხეული; 2. მხედველობის ნერვი; 3. მხედველობის განსხივება საფეთქლის წილში (ბადურას ქვედა ნაწილიდან); 4. მხედველობის განსხივება თხემის წილში (ბადურას ზედა ნაწილიდან); 5. გვერდითი პარკუჭი; 6. ბადურას პერიფერიული ნაწილის საპროექციო არე; 7. ბადურას ყვითელი ხალის ცენტრალური ფოსოს საპროექციო არე; 8. ფრინველის დეზის ნაპრალი.

თავის ტვინის ნახევარსფეროს დაზიანება ორივე თვალის მხედველობის დაკარგვას არ იწვევს, თუმცა ორივე თვალი ნაწილობრივ მაინც ზიანდება. არც ერთ თვალს არ შეუძლია კონტრალატერალურად გახედვა და კონტრალატერალური გარემოს დანახვა (სურ. 34).

მარჯვენა ოპტიკური ტრაქტის დაზიანება ორივე თვალის მარცხენა მხედ-

ველობის ველის (პერიფერიული მხედველობა) გამოვარდნას იწვევს. მხედველობის ველი სივრცის ის ნაწილია, რომელსაც ხედავს წინ მიმართული უძრავი თვალი. ბროლში სინათლის სხივის გარდატეხის შემდეგ, მხედველობის ველის გარეთა ნახევრები პროექტირდება ბადურას შიგნითა ნახევრებზე და პირიქით. მარცხენა მხედველობის ველი ორივე ბადურას მარჯვენა ნახევარში პროექტირდება; ზედა მხედველობის ველი – ბადურას ქვედა ნაწილში; მარცხენა მხედველობის ველი თავის ტვინის მარჯვენა მხარეს პროექტირდება. ზედა მხედველობის ველი კეფის წილის დეზის ღარის ქვემოთ პროექტირდება. ამგვარად, „მხედველობის ველის“ მიმართ ყველაფერი თავდაყირა და უკუღმაა. მაგ., ავადმყოფს, რომელსაც დაზიანებული აქვს კეფის წილის ფრინველის დეზის ღარის მარჯვენა ქვედა მიდამო, აღენიშნება მარცხენა ზედა მხედველობის ველის გამოვარდნა (სურ. 35). თითოეული თვალის მხედველობის ველის გამოვარდნას ჰემიანოფსიას უწოდებენ. ერთსახოვანი ჰემიანოფსიის დროს, ორივე თვალის მხედველობის ველში გამოვარდნილია ორივე მარჯვენა ან ორივე მარცხენა, ორივე ზედა ან ორივე ქვედა ნახევარი; ნაირსახოვანი ჰემიანოფსია ორგვარია: ბინაზალური (ცხვირისმხრივი), როდესაც გამოვარდნილია ორივე მხედველობის ველის შიგნითა ნახევრები და ბიტემპორალური (საფეთქლისმხრივი), როდესაც გამოვარდნილია ორივე თვალის მხედველობის ველის გარეთა ნახევრები. სხვადასხვა სახის ჰემიანოფსიის გამოვლინება დამოკიდებულია მხედველობის გზების დაზიანების ლოკალიზაციაზე.

ბადურას ყვითელი ხალის ცენტრალური ფოსო – fovea centralis, რომელიც ყველაზე მკაფიო მხედველობის არეა, კეფის წილის წვერზე პროექტირდება (სურ. 35). ამიტომ, თავის ტვინის უკანა ნაწილის ძლიერი დაზიანების შედეგად, მაგ., კეფაზე დარტყმა, დაზარალებულს ხშირად უვითარდება ბილატერალური სკოტომა – მხედველობის ველის მცირე ზომის დეფექტი, რასაც თან ახლავს მხედველობის დაქვეითება (ამბლიოპია – ambliopia) ან სრული დაკარგვა (ამავროზი – amavrosis). ლატერალური დამუხვლილი სხეულისა თუ მხედველობის ქერქული ანალიზატორის დაზიანებით განვითარებული ჰემიანოფსიის დროს ავადმყოფი ვერ აღიქვამს მხედველობის დეფექტს – უარყოფითი სკოტომა; მხედველობის ტრაქტის დაზიანებით განვითარებული ჰემიანოფსიის დროს მხედველობის ველში არსებული „შავი ლაქა“ ხელს უშლის მხედველობას და ავადმყოფი მხედველობის დეფექტს ადეკვატურად შეიგრძნობს – დადებითი სკოტომა.

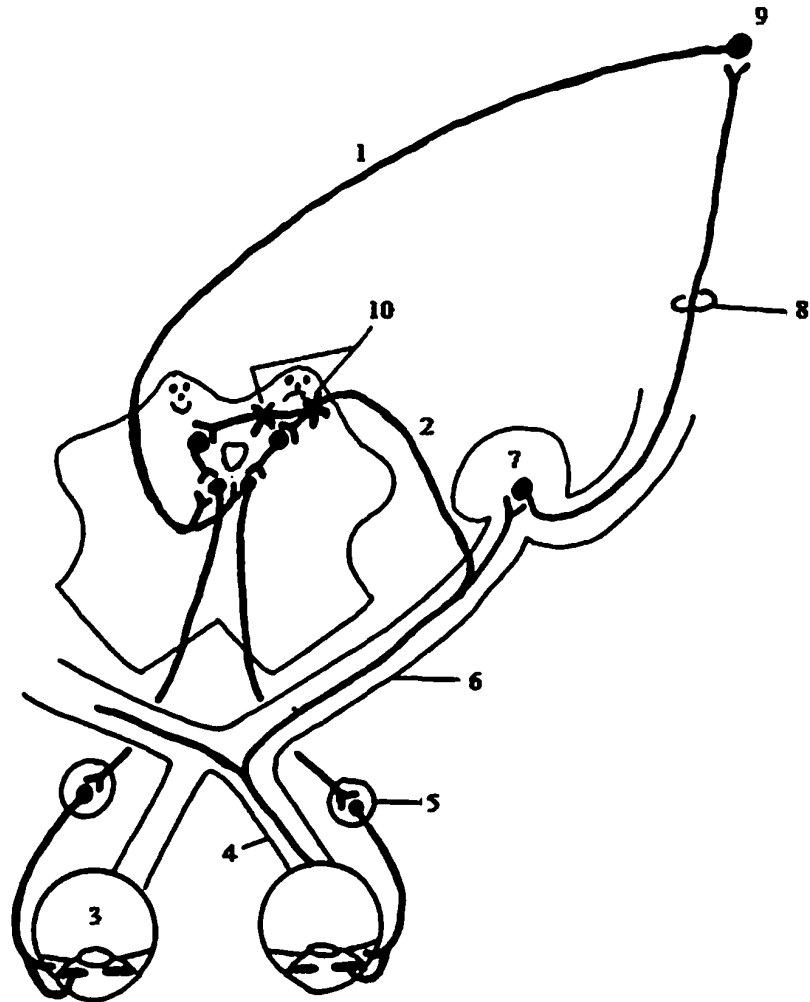
მხედველობის ველის კონცენტრირებული შევიწროება (როდესაც მხედველობის ველი ყველა მიმართულებით ვიწროვდება) ვითარდება კეფის წილის

ქერქის დაზიანების, გაფანტული სკლეროზისა და ცალკე მხედველობის ნერვის დაზიანების დროს. მხედველობის ჰემიანოფსიურ ველში ვითარდება ოპტიკური ჰალუცინაციები თავის ტვინის კეფისა და საფეთქლის წილის ირიტაციის დროს. მხედველობის ქერქული ცენტრის ირიტაციის დროს ვითარდება ფოტოფსია, რომლის დროსაც ავადმყოფი შეიგრძნობს მოციმციმე წერტილებსა და მცირე საგნებს (მიკროფსია) ან დიდ ფიგურებს (მაკროფსია). მხედველობითი ჰალუცინაცია გამლიზიანებელი აგენტის გარეშე ვითარდება – ავადმყოფი ხედავს მოძრავ სახეებს, მანათობელ ბურთს, ცეცხლის ალს... მიზეზი მხედველობის ქერქული ცენტრის ირიტაციაა.

მხედველობის ნერვის დვრილის შეშუპება ვითარდება ინტრაკრანიალური ჰიპერტენზიის დროს. პროცესი უხშირესად ორმხრივია. მხედველობის დვრილების ხანგრძლივი შეშუპებისა და დაავადების პროგრესიის დროს მხედველობის ნერვი თანდათან ატროფირდება, რასაც თან ახლავს მხედველობის დაქვეითება და ამაკროზი.

**გუგის რეფლექსი, აკომოდაცია და კონვერგენცია** – ზოგადად, ერთი თვალის სინათლით გაღიზიანება, ორივე თვალის გუგის შევიწროებას იწვევს. გუგა სინათლეში ვიწროვდება, ხოლო სიბნელეში ფართოვდება. ამგვარად, გუგის რეფლექსი არის გუგის რეაქცია სინათლეზე. ახლომდებარე საგნების დანახვისას, თვალის კაკლები შიგნით შემოტრიალდება, ხდება კონვერგენცია. ამ დროს გუგები ვიწროვდება ანუ აკომოდაცია აღინიშნება. კონვერგენცია ნებისმიერი აქტია, ხოლო აკომოდაცია – რეფლექსური.

გუგის რეაქცია სინათლეზე, კონვერგენცია და აკომოდაცია შემდეგი ნერვული მექანიზმით არის წარმოდგენილი (სურ. 36): სინათლის შუქით გამოწვეული გაღიზიანება კოლბებიდან და ჩხირებიდან, მხედველობის ნერვისა და მხედველობის ტრაქტის გავლით, მიემართება ოთხგორაკის ზემო გორაკებთან, საიდანაც ვესტფალ-ედინგერის ბირთვებამდე მიდის. ამ ბირთვიდან გამოსული აქსონები უერთდება თვალის მამოძრავებელ ნერვს, რომელსაც სცილდება თვალის კაკლის უკან და შედის წამწამოვან კვანძში. კვანძიდან გამოსული მოკლე წამწამოვანი ნერვები შედიან თვალის კაკალში უკანა პოლუსიდან და ანერვებენ გუგის შემავიწროებელ კუნთს, რომლის შეკუმშვით გუგა ვიწროვდება. ეს არის გუგის რეფლექსი სინათლეზე, ხოლო აღწერილი გზა მხედველობის რეფლექსური რკალია და მისი რომელიმე მონაკვეთის დაზიანება იწვევს სინათლეზე გუგის რეფლექსის მოსპობას.



სურ. 36. აკომოდაციისა და სინათლეზე გუგის რეფლექსის გზა

1. გუგის მომჭერი კუნთისა და წამწამოვანი კუნთის რეაქცია აკომოდაციის დროს; 2. გუგის რეფლექსი სინათლეზე; 3. თვალი; 4. მხედველობის ნერვი; 5. წამწამოვანი კვანძი; 6. მხედველობის ტრაქტი; 7. ლატერალური დამუხვლილი სხეული; 8. მხედველობის განსხივება; 9. მხედველობის ქერქული ანალიზატორი; 10. დაზიანების საეჭვო ადგილი „არგაილ რობერტსონის სინდრომის“ დროს.

კორვენგენციისა და აკომოდაციის მექანიზმი ასეთია: ქერქული ცენტრიდან გამოსული ნებისმიერი იმპულსები მიდის ზემო გორაკებთან, საიდანაც თვალის მამოძრავებელი ნერვის ბირთვში გადადის; შემდეგ თვალის მამოძრავებელი ნერვით, ერთი მხრივ, მიდის შიგნითა სწორ კუნთებთან და განაპირობებს თვალის კაკლების შიგნით მიქცევას – კონვერგენციას, ხოლო, მეორე მხრივ, მიდის წამწამოვან კუნთთან და გუგის შემავიწროებელ კუნთთან და იწვევს გუგის შევიწროებას – აკომოდაციას.

ზემო გორაკებიდან გამოსული აქსონების ნაწილი ქმნის ტექტო-სპინალურ ტრაქტს და კონტაქტს ამყარებს ზურგის ტვინის წინა რქის მოტორულ უჯრედებთან. ამ გზით ხორციელდება ტანის, თავისა და კიდურების რეფლექსური მოძრაობა მხედველობით გაღიზიანებაზე.

სიფილისური – არგაილ-რობერტსონის გუგა („მეძავის გუგა“) აკომოდაციის დროს ვინროვდება, თუმცა სინათლეზე არ რეაგირებს და არც ვინროვდება. ფიქრობენ, რომ ამ დროს დაზიანება ზემო გორაკების საპროექციო არემია ლოკალიზებული (სურ. 36).

## შეუღლებული ხედვა

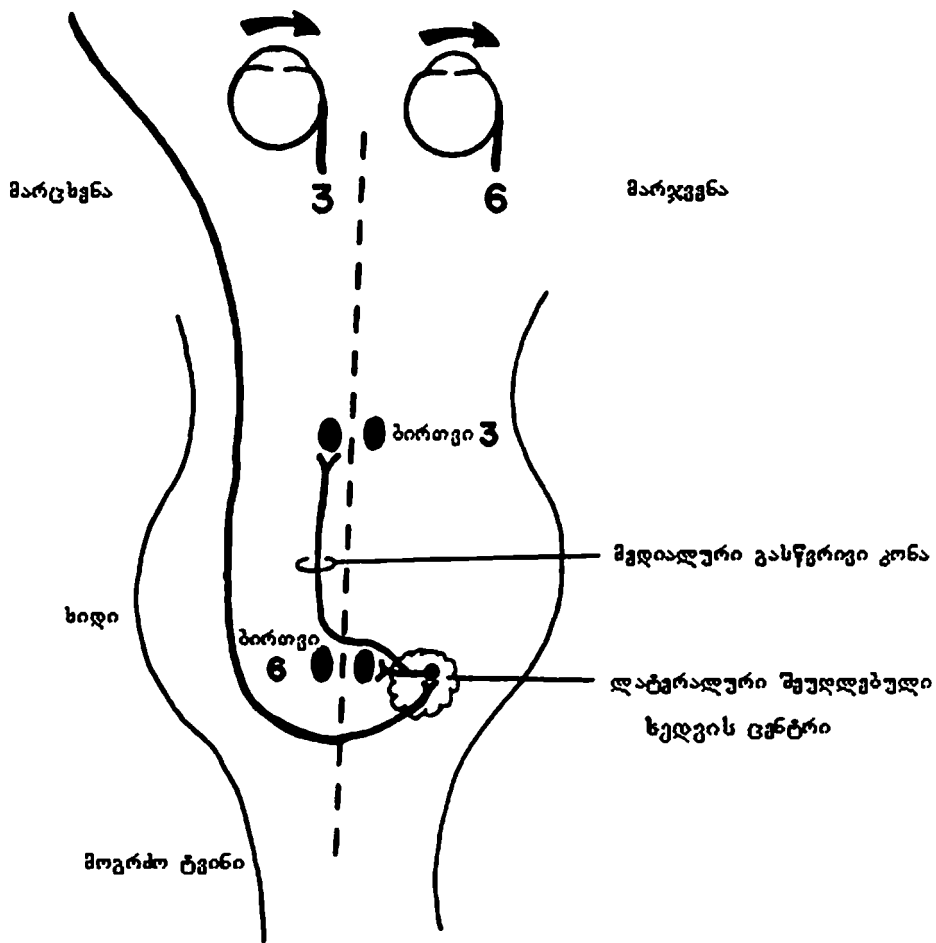
თავის ტვინის ქერქის მოტორული უბნების დაზიანება კიდურების კონტრალატერალურ დამბლას იწვევს. ამ დროს არ ხდება თვალის ყველა კონტრალატერალური კუნთის მოძრაობის დათრგუნვა. უბრალოდ, ორივე თვალი კონტრალატერალური გარემოს აღქმის უნარს კარგავს. მაგ., მარცხენა ჰემისფეროს ოპტიკომოტორული არის (ბროდმანის მე-8 არე) დაზიანების დროს ავადმყოფი თვალეებს ვერ ამოძრავებს მარჯვნივ. აღინიშნება თვალეების დევიაცია მარცხნივ. ფაქტობრივად, იგი „დაზიანებისკენ იხედება“. ეს იმით აიხსნება, რომ მარცხენა ჰემისფერო მარჯვენა ლატერალური სწორი კუნთისა (მარჯვენა განმზიდველი ნერვი, მე-6 ნყვილი) და მარცხენა მედიალური სწორი კუნთის (მარცხენა თვალის მამოძრავებელი ნერვი, მე-3 ნყვილი) ინერვაციას განაგებს (სურ. 37). ორივე მათგანი – მარჯვენა ლატერალური სწორი კუნთი და მარცხენა მედიალური სწორი კუნთი – თვალეებს მარჯვნივ ატრიალებს. მოგრძო ტვინის მედიალური გასწვრივი კონის ბილატერალური დაზიანება, რომელიც ყველაზე ხშირად გამოვლინდება გაფანტული სკლეროზის დროს, ერთ-ერთი თვალის მედიალური მიმართულებით მოძრაობის უნარს ზღუდავს (სურ. 37, 38). ამ დროს შესაძლებელია თვალეების კონვერგენციული მოძრაობა, რადგან კონვერგენციული ხედვის (თვალეების მოძრაობა ერთმანეთის შემხვედრი მიმართულებით) გზა, ისევე როგორც ვერტიკალური ხედვის გზა, განსხვავდება ლატერალური შეუღლებული ხედვის (კონიუგაციური ხედვა,

თვალეების მოძრაობა ერთი და იგივე მიმართულებით) გზისაგან. მედიალური გასწვრივი კონის დაზიანებისას ვითარდება ინტერნუკლეარული ოფთალმოპლეგია (სურ. 38).

თავის ტვინის ქვრტი

მე-8 არე (ნებაყოფლობითი, შვეწებული შეუღლებული ხედვა).

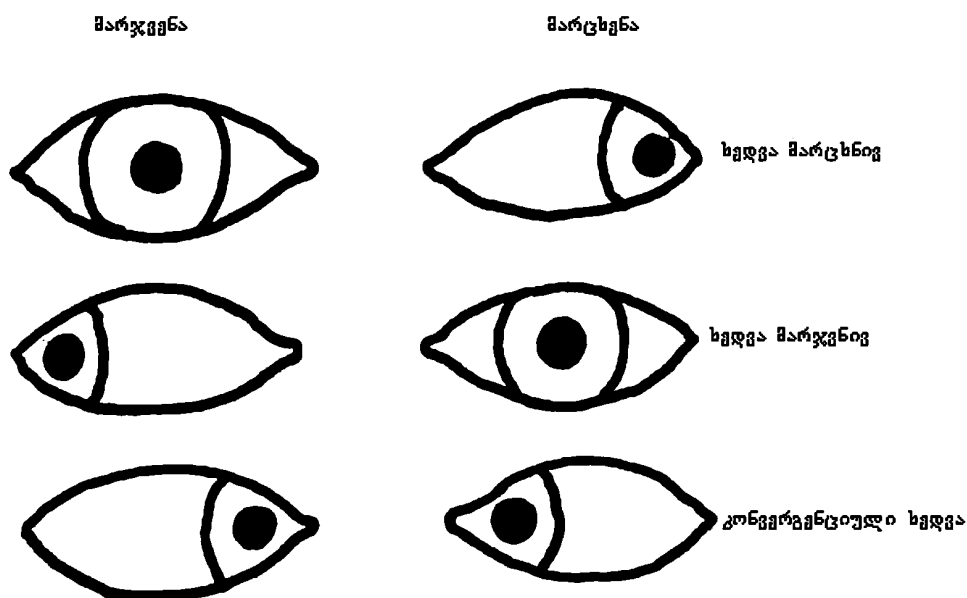
მე-17, მე-18 და მე-19 არეები (შოძრაობათა თანმხლები უწებლივ შეუღლებული ხედვა).



სურ. 37. ლატერალური შეუღლებული ხედვის გზა

მესამე წყვილი ნერვის ნანილობრივი დაზიანების დროს პარეზი იზოლირებულად ვითარდება თვალის მამოძრავებელ რომელიმე კუნთში; შესაძლოა დაზიანდეს თვალის კაკლის ყველა ლატერალური კუნთი – ophthalmoplegia

externa ან მხოლოდ მედიალური კუნთები – ophthalmoplegia interna. თვალის მამოძრავებელი ნერვის ნაწილობრივი დაზიანების სინდრომი გამოწვეულია ამ ნერვის ბირთვის დაზიანებით. კონვერგენციული და ვერტიკალური ხედვა ძირითადად დაკავშირებულია შუა ტვინის სტრუქტურასთან, რომელიც ზედა გორაკებთან ახლოს მდებარეობს (და არა მათში). ამიტომ კონვერგენციული და ვერტიკალური ხედვის დარღვევები გამოწვეულია ეპიფიზის სიმსივნით, რომელიც აწვება ტვინის ღეროს ზედა გორაკების დონეზე. ზედა გორაკებთან ახლოს მდებარე სტრუქტურების დაზიანების შედეგია აგრეთვე, ე.წ. პარინაუდის სინდრომიც, რომელიც ხასიათდება გუგის შევიწროებითა და ვერტიკალური ხედვის დარღვევით.



სურ. 38. ინტერნუკლეარული ოფთალმოპლეგია

როცა ავადმყოფი ცდილობს, რომ გაიხედოს მარცხნივ, მოძრაობს მხოლოდ მარცხენა თვალი, ხოლო მარჯვნივ გახედვის დროს მოძრაობს მხოლოდ მარჯვენა თვალი, რადგან ლატერალური სწორი კუნთის ფუნქცია შენარჩუნებულია.

## ნისტაგმი

ნისტაგმი – nystagmus – თვალის კაკლის რითმული, სინქრონული გვერდითი (ჰორიზონტალური) ან ზევით-ქვევით მიმართული (ვერტიკალური) ან ბრუნვითი (როტაციული) მოძრაობაა. ნისტაგმი შედგება ორი კომპონენტისგან: ორივე თვალის კაკლების ნელი განზიდვა განზე და მათი დაბრუნება საწყის მდგომარეობაში სწრაფი, ბიძგისებრი მოძრაობით. ნისტაგმის მიმართულება განისაზღვრება ნისტაგმის სწრაფი კომპონენტით. ყველაზე გავრცელებულია ჰორიზონტალური ნისტაგმი, როდესაც თვალი ნელა მოძრაობს ერთი მიმართულებით და სწრაფად ბრუნდება უკან.

ნისტაგმის მსუბუქი ფორმა ჯანმრთელებშიც გვხვდება, როდესაც თვალი იხრება უკიდურესი ლატერალური მიმართულებით; ახლომდებარე საგნების მზერის დროს (ფიქსირებული ნისტაგმი); მატარებლით მგზავრობისას მოჩვენებითი მოძრავი საგნების ყურების დროს – ამ დროს ნისტაგმი წარმოიქმნება მატარებლის მოძრაობის საპირისპირო მიმართულებით. ნისტაგმის მკვეთრად გამოხატული ფორმა უკვე პათოლოგიაზე მიგვანიშნებს და სხვადასხვა კლინიკური შემთხვევისათვის არის დამახასიათებელი. ვერტიკალური ნისტაგმი ყოველთვის პათოლოგიურია და ტვინის ღეროს ფუნქციის დარღვევებზე მეტყველებს.

ნისტაგმი შეიძლება იყოს თანდაყოლილი ან შეძენილი. პენდურული ნისტაგმი, როდესაც თვალები ორივე მიმართულებით თანაბარი სიჩქარით მოძრაობს, ზოგადად თანდაყოლილია ან სიბრმავის ხანგრძლივი პერიოდის შემდეგ ვლინდება. თანდაყოლილი ნისტაგმი სპონტანურია, დიდი ამპლიტუდისაა და გამოხატულია პირდაპირი ხედვის დროს.

ნისტაგმი ვესტიბულური ანუ ლაბირინთული, ნათხემისეული ატაქსიის ერთ-ერთი დამახასიათებელი ნიშანია.

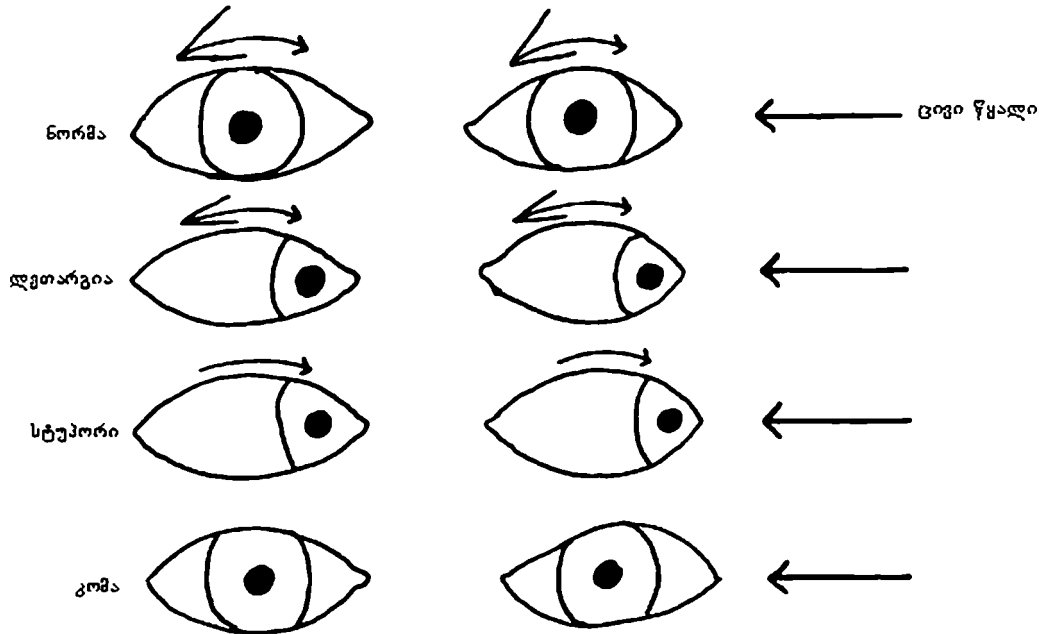
ნახევარკალოვანი არხების ფუნქციის გამოკვლევით დგინდება წონასწორობის აპარატის რომელი მხარეა დაზიანებული. ამ მიზნით მიმართავენ ბარანის კალორიულ („ცივი/თბილი“) ცდას. გარეთა სასმენ მილში შეჰყავთ თბილი ან ცივი წყალი (დაფის აპკი არ უნდა იყოს დაზიანებული). უპირატესად ცივ წყალს იყენებენ, რადგან ის უფრო ძლიერი გამღიზიანებელია (მარჯვენა და მარცხენა ლაბირინთს ცალ-ცალკე აღიზიანებენ). სანამ კალორიული ტესტის მექანიზმს განვიხილავთ, დაიმახსოვრეთ, რომ ჯანმრთელი ადამიანის ლაბირინთის თერმული გაღიზიანება ყოველთვის იწვევს ნისტაგმს და, ნისტაგმის მოპირდაპირე მხარეს, ე.წ. დაცემისა და აცილებით ჩვენებას. ცივი წყალი იწვევს: ჰორიზონტალურ ნისტაგმს ლაბირინთის გაღიზიანების კონტრალატერალურად, ხოლო დაცემასა და აცილებით ჩვენებას იფსილატ-



ერალურად (გალიზიანების მხარეს). თბილი წყალი ინვევს: ჰორიზონტალურ ნისტაგმს გალიზიანების მხარეს – იფსილატერალურად და დაცემასა და აცილებით ჩვენებას კონტრალატერალურად (გალიზიანების მოპირდაპირე მხარეს). წყალი, დაფის აპკის საშუალებით, თერმულად აღიზიანებს ლაბირინთს, რასაც მოჰყვება ენდოლიმფის მოძრაობა და ვესტიბულური ნერვის სტატორეცეპტორების გალიზიანება; ვესტიბულური ნერვი მოქმედებს დეიტერსის ბირთვზე, რომელიც, ვესტიბულო-სპინალური კონის საშუალებით, უკავშირდება ზურგის ტვინის წინა რქების მოტორულ უჯრედებს, რითაც აიხსნება დაცემისა და აცილებითი რეაქცია; გარდა ამისა, ვესტიბულური ნერვი, უკანა გასწვრივი კონის საშუალებით, ზეგავლენას ახდენს თვალის მამოძრავებელი ნერვების (III-IV წყვილი) ბირთვებზე, რაც ინვევს ნისტაგმს.

ამგვარად, „ცივი/თბილი“ ტესტი ტოპიკურ-დიაგნოსტიკური მნიშვნელობისაა და, ცდის ჩატარებისას, ნისტაგმის, დაცემისა და აცილებითი ჩვენების არარსებობა ვესტიბულური აპარატის დაზიანებაზე მიუთითებს (დაზიანება კალორიული ცდის შესაბამის მხარესაა); თუ ნისტაგმი და დაცემა აღინიშნება, ხოლო აცილებითი ჩვენება არ არის, მაშინ დაზიანებულია ნათხემის ჰემისფერო (ცდის მხარეს); თუ ნისტაგმი და აცილებითი ჩვენება აღინიშნება, მაგრამ ავადმყოფი არ ეცემა, მაშინ დაზიანებულია ნათხემის ჭია (ცდის მხარეს).

ნისტაგმის ნერვული გზები იმდენად რთულია, რომ სიტუაციაში გასარკვევად პატარა ამბავს მოგიტხრობთ: ცნობილია, რომ ტვინის ღერო თავის ტვინის ყველაზე ხანდაზმული ნაწილია და ამიტომ სიტყვაძუნწი და დინჯია. თავის ტვინის ქერქი, რომელიც ევოლუციურად გაცილებით ახალგაზრდაა, ბევრად უფრო სხარტი, გონიერი და სწრაფია. ერთხელ მანქანით მგზავრობისას, მარჯვნივ მჯდომმა მგზავრმა მძღოლს მარჯვენა ყურში ცივი წყლის ჭავლი შეასხა (კალორიული ტესტი – „ცივი/თბილი“). მუნჯმა ტვინის ღერომ ნელა გაიხედა მარჯვნივ და მშვიდი ტონით, ნელა წარმოთქვა: „ვინ მასხამს ცივი წყალს ყურში?“ აღელვებულმა და სხარტმა ქერქმა სწრაფად მოაბრუნა თვალები და იყვირა: „გაჩერდი და გზას უყურე!“ ეს გახლავთ „ცივი/თბილი“ ტესტის შედეგად ნისტაგმის სწრაფი და ნელი კომპონენტების რეაქცია. ტესტის კლინიკური მნიშვნელობა ნათელი გახდება მცირე დამატებითი ინფორმაციის შემდეგ. ცნობილია, რომ უგონო მდგომარეობაში, ვთქვათ, ძილში, თავის ტვინის ქერქის ინაქტივაცია, ტვინის ღეროსაგან განსხვავებით, ბევრად უფრო სწრაფად ხდება. ეს ასეც უნდა იყოს, რადგან ტვინის ღერომ თუ დაიძინა, ჩვენ უმნიშვნელოვანეს სასიცოცხლო ფუნქციებს დავკარგავთ მაგ.: სუნთქვის კონტროლს, რომლის ცენტრი მდებარეობს მოგროძო ტვინში.




სურ. 39. „ცივი/თბილი“ ტესტის რეაქცია შეცვლილი ცნობიერების ფონზე

პატარა ისარი აღნიშნავს ნისტაგმის ნელ კომპონენტს, ხოლო დიდი ისარი აღნიშნავს ნისტაგმის სწრაფ კომპონენტს

ტვინის ღეროს ინაქტივაციისთვის აუცილებელია გარემოს ძლიერი ცვლილებები. აღნიშნულ ინფორმაციაზე დაყრდნობით, შეგვიძლია წინასწარ განვსაზღვროთ მხედველობითი რეფლექსის რეაქცია „ცივი/თბილი“ ტესტზე და მისი კლინიკური მნიშვნელობა. ნორმაში, გაღვივებისას ყურში ცივი წყლის შესხმას თან ახლავს ნისტაგმი, ნელი კომპონენტით (პატარა ისარი), სტიმულაციის მხარეს. მას მოჰყვება სწრაფი კომპონენტი (დიდი ისარი) საწინააღმდეგო მხარეს. თვალების გადახრა პრაქტიკულად არ შეინიშნება. ავადმყოფის ლეთარგიულ ფაზაში შესვლისთანავე ქერქი პირველი „იძინებს“ და ნისტაგმის სწრაფი კომპონენტი ნაკლებად არის გამოხატული. ნისტაგმი გამოხატულია, მაგრამ თვალების გადახრაც აღინიშნება (სურ. 39); დეპრესიის გაღრმავების დროს (შეგრძნებების დათრგუნვა, გაშეშება, სტუპორი), აღინიშნება თვალების გადახრა ნისტაგმის სწრაფი კომპონენტის გარეშე, რადგან ცერებრული კომპონენტი დაზიანებულია. კომის დროს ტვინის ღერო დეპრესიულია და მოძრაობა საერთოდ არ შეინიშნება. ეს მაგალითი ახასიათებს ჭეშმარიტ კომას, პირველი მაგალითი კი – ცრუ კომას.

## კუნთის პარეზი

„ცივი/თბილი“ ტესტი ადასტურებს ეჭვს იმაზე, რომ უგონო მდგომარეობაში მყოფ ავადმყოფს აქვს მე-3 და მე-6 წყვილი კრანიალური ნერვების პარეზი (სურ. 40). მაგ.: კაუჭი საფეთქლის წილის ნაწილია და თავის ტვინის მე-3 წყვილ ნერვთან ძალიან ახლოსაა (სურ. 9). კაუჭი შეიძლება „გამოიბეროს“, დააწვეს თვალის მამოძრავებელ ნერვს და დააზიანოს; შესაძლოა, ამის შედეგად, განვითარდეს სუბდურული სისხლჩაქცევა, ძლიერ გაფართოებული ფიქსირებული (სინათლის მიმართ ინდიფერენტული) გუგით. აღნიშნული ტესტი მედიალური სწორი კუნთის პარეზზე მეტყველებს და ადასტურებს, რომ გაფართოებული გუგა მხოლოდ და მხოლოდ თავის ტვინის მე-3 წყვილი ნერვის დაზიანების შედეგია და გუგის გამაფართოებელი წვეთები არაფერ შუაშია (შეიძლება ავადმყოფმა თვალში ჩაინვეთა გუგის გამაფართოებელი წვეთები, მაგრამ არავის უთხრა).



სურ. 40. „ცივი/თბილი“ ტესტის რეაქცია მარჯვენა მე-3 კრანიალური ნერვის პარეზის დროს

## თოჯინის თვალის (თოჯინის თავის) ფენომენი

დაუზიანებელი ტვინის ღეროს მქონე ავადმყოფის თავის პასიურ მოტრიალებას მარჯვნივ ან მარცხნივ, ზევით ან ქვევით თან არ ახლავს თვალების ერთდროული მოძრაობა იმავე მხარეს. თვალელები სანყის მდგომარეობაში რჩება. შეინიშნება თვალელების მოძრაობის ჩამორჩენის ტენდენცია; უფრო მეტიც, თითქოს თვალელები თავის მიტრიალების საპირისპირო მოძრაობას აკეთებენ. ამ თავისებურებას „თოჯინის თვალის ფენომენი“ ჰქვია. თოჯინის თვალის მსგავსად, როდესაც თავი უკან არის გადახრილი, თვალელები ქვემოთ იხედება. ფიქრობენ, რომ ამ რეფლექსებს ტვინის ღერო აკონტროლებს და ნებისმიერი ასიმეტრია ან რეაგირების არარსებობა ტვინის ღეროს მნიშვნელოვან დისფუნქციაზე მიუთითებს.

P.S.: გამოცდის წინ აუცილებლად უნდა იცოდეთ, რომ ავადმყოფს კისერი მოტეხილი არა აქვს.

**კითხვები:**

**5-1 კითხვა:** 53 წლის ქალი ამბობს, რომ მისი ორმაგი ბირთვი „თავს კარგად ვერ გრძნობს“. როგორია ავადმყოფის ჩივილები?

**პასუხი:** დისფონია (რომელიც ხშირად, მაგრამ არა ყოველთვის, თან ახლავს მე-10 წყვილი ნერვის დაზიანებას) და გაძნელებული ყლაპვა.

**5-2 კითხვა:** ავადმყოფი, რომელიც ქრონიკულად მოიხმარს სტრეპტომიცინის, ქინინის და ასპირინის სრულ დოზას, სმენის ბილატერალურ დაკარგვას უჩივის. რა არის მიზეზი?

**პასუხი:** ყველა ჩამოთვლილი ნაერთი სმენის ნერვის დაზიანებას იწვევს.

**5-3 კითხვა:** აღნიშნეთ უნილატერალური დაზიანების სავარაუდო ლოკალიზაცია, რომლის დროსაც გამოხატულია შემდეგი სიმპტომები:

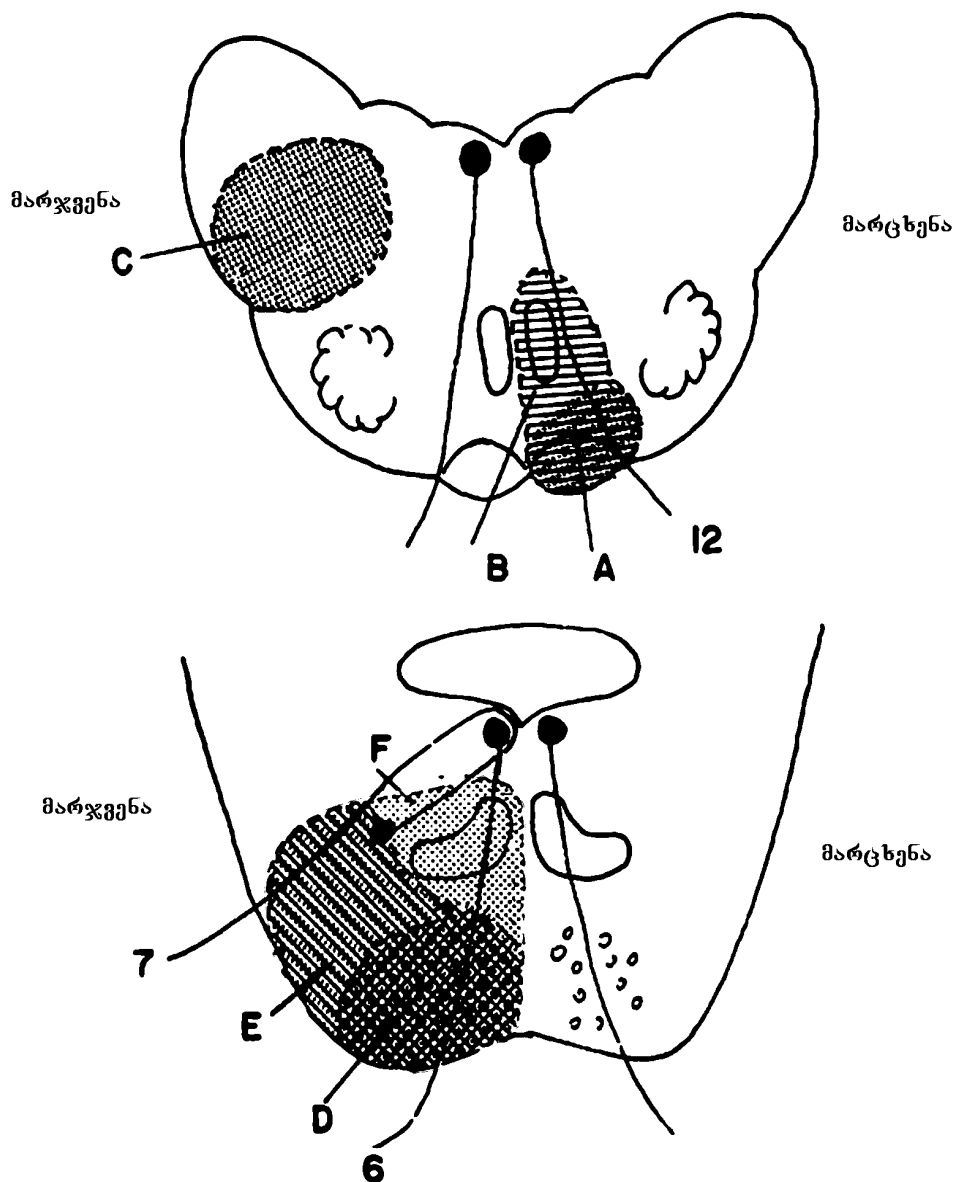
**A.** მარჯვენამხრივი ჰემიპლეგია, ენის მარცხენა ნახევრის ატროფია და ფასციკულაცია; ენა გადახრილია მარცხნივ.

**პასუხი:** მოგრძო ტვინი, მარცხენა პირამიდა და მარცხენა ენისქვეშა ნერვი (სურ. 41A). ველოსიპედით სიარულისას საჭის მარჯვნივ მობრუნება ბორბლებს მარჯვნივ აბრუნებს. ანალოგიურად, ენის მარცხენამხრივი ატროფიის დროს იგი მარცხნივ არის გადახრილი. ავადმყოფს არ შეუძლია ენის გამოყოფა.

**B.** აღნიშნულ სიმპტომებთან ერთად, ავადმყოფს აღენიშნება ზედა და ქვედა მარჯვენა კიდურში ცნობიერი პროპრიოცეპტული შეგრძნების მოშლა-დაკარგვა. რომელი სტრუქტურებია დაზიანებული?

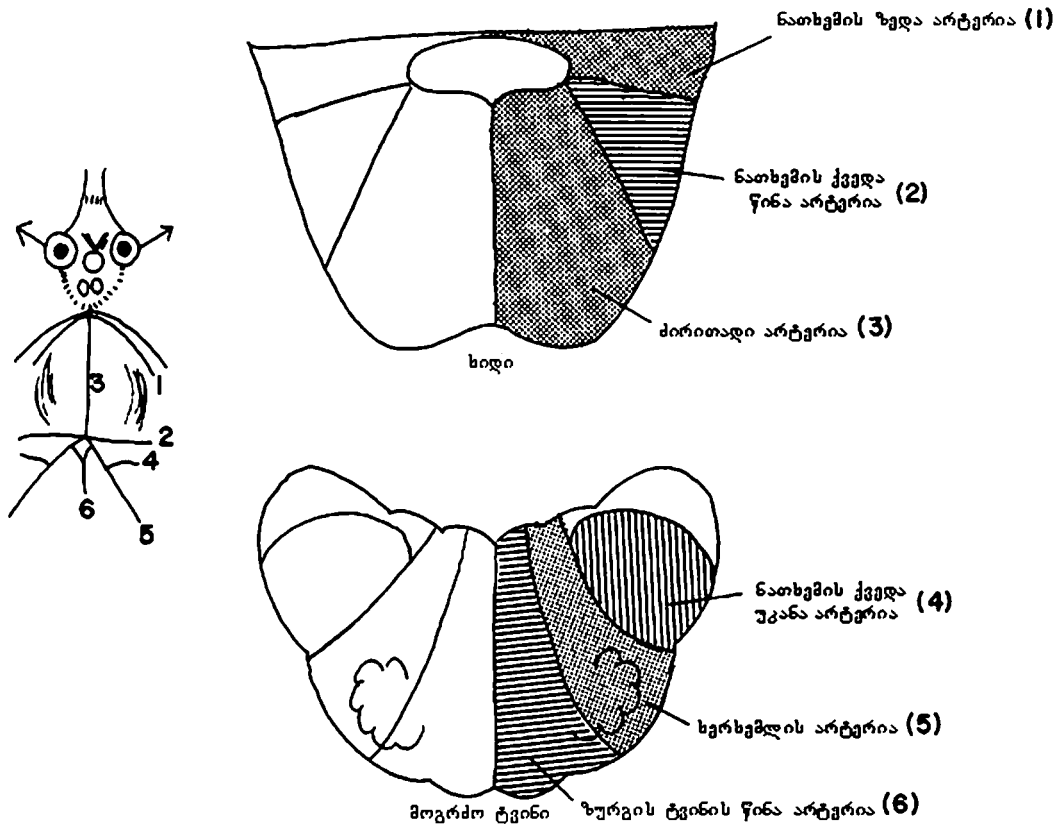
**პასუხი:** მარცხენა პირამიდა, მარცხენა ენისქვეშა ნერვი, მარცხენა მედიალური მარყუჟი; დაზიანების მიზეზი არის ზურგის ტვინის წინა არტერიის ოკლუზია (სურ. 41B).

მე-9 სურათზე ჩანს, რომ ობობა „ვილიზი“ მდებარეობს მოგრძო ტვინისა და ხიდის საზღვარზე. ეს იმას ნიშნავს, რომ ზურგის ტვინის წინა არტერია, ხერხემლის არტერია და ნათხემის ქვედა უკანა არტერია ასცდება მოგრძო ტვინის საზღვრებს და სამივე მათგანი იტოტება მოგრძო ტვინში. ზურგის ტვინის წინა არტერია, რომელიც ყველაზე მედიალურად მდებარეობს, სისხლით ამარაგებს ზემოაღნიშნულ დაზიანებულ სტრუქტურებს (მარცხენა მედიალური მარყუჟი, მარცხენა პირამიდა, მარცხენა ენისქვეშა ნერვი). იხილეთ 41-ე სურათი.



სურ. 41. კითხვა 5-3-ის პასუხები. რიცხვები აღნიშნავს შესაბამის ნერვებს, ხოლო ასოები – დაზიანების ადგილს.

ყველაზე ლატერალურ მიდამოს სისხლით ამარაგებს ნათხემის ქვედა უკანა არტერია (სურ. 42). ხიდის სისხლმომარაგებას ემსახურება: ძირითადი არტერიის ტოტები, ნათხემის ქვედა წინა არტერია და ნათხემის ზედა არტერია (სურ. 42).



სურ. 42. ტვინის ღეროს სისხლმომარაგება (სქემატურად)

**კითხვა:** ნათხემის დისფუნქცია გამოხატულია: მარჯვენამხრივი ატაქსიით, სახის მარჯვენა ნახევარში და მარცხენა ზედა და ქვედა კიდურებში ტკივილისა და ტემპერატურის შეგრძნების დაკარგვით, ხმის ჩახლეჩით, ყლაპვის გაძნელებით, მარჯვენა მხარეს გემოვნების დაქვეითებით, თავბრუსხვევითა და ნისტაგმით. რა არის ამ დისფუნქციის მიზეზი?

**პასუხი:** ნათხემის ქვედა უკანა არტერიის იშემია – ვალენბერგ-ზახარჩენკოს სინდრომი (სურ. 41C). შესაძლოა ამ არტერიის იშემია თრომბოზით გართულდეს. ნათხემის დისფუნქცია მოიცავს მარჯვენა სპინო-ცერებელარულ ტრაქტს; სახის მარჯვენა ნახევარში ტკივილისა და ტემპერატურის შეგრძნების დაკარგვა მარჯვენა სამწვერა ნერვის სპინალური ტრაქტისა და ბირთვის დაზიანებაზე მეტყველებს; მარცხენა ზედა და ქვედა კიდურებში ტკივილის და ტემპერატურის

შეგრძნების დაკარგვა მარჯვენა სპინო-თალამური ტრაქტის დაზიანების შედეგია (შეგახსენებთ, რომ ის გადაკვეთილია); ჩახლენილი ხმა, ყლაპვის გაძნელება გამოწვეულია მარჯვენა ორმაგი ბირთვის დაზიანებით; გემოვნების დაკარგვა – მარჯვენა „სოლიტარიუსის“ დაზიანებით, ხოლო ნისტაგმი – ვესტიბულური ბირთვების დაზიანებით.

**D კითხვა:** მარჯვენა თვალის კაკალი ლატერალურად ვერ მოძრაობს (არ განიზიდება); გამოხატულია მარცხენამხრივი ჰემიპლეგია.

რომელი მიდამოა დაზიანებული?

**პასუხი:** დაზიანება არის ხიდის მარჯვენა ნახევარში, პროცესში ჩართულია განმზიდველი ანუ თავის ტვინის მე-6 ნყვილი ნერვი და მარჯვენა კორტიკო-სპინალური ტრაქტი (სურ. 41D).

**E კითხვა D-ს** დამატებული სრული მარჯვენა პერიფერიული ფაციალური (სახის ნერვის) დამბლა. მიუთითეთ დაზიანების ადგილი.

**პასუხი:** ხიდი და მე-7 ნყვილი ნერვის ბოჭკოები (სურ. 41E).

**F კითხვა E -ს** დამატებული სივრცეში მდებარეობისა და ვიზრაციის შეგრძნების დაკარგვა. რა არის დაზიანებული?

**პასუხი:** ხიდი, მარჯვენა მედიალური მარყუჟი (სურ. 41F).

**G კითხვა:** აღინიშნება მარცხენა ყურის პროგრესირებადი სიყრუე, მარცხენა სახის ნერვის ქვედა მოტორული ნეირონის დაზიანებით გამოწვეული ფაციალური დამბლა და მარცხნივ „ცივი/თბილი“ ტესტის პასუხის დაკარგვა. რას ფიქრობთ?

**პასუხი:** სმენის დაქვეითება გამოწვეულია კარიბჭე-ლოკოკინას (მე-8 ნყვილი) ნერვის ლოკოკინას ბირთვების დაზიანებით. შესაძლოა დაზიანება გამოწვეული იყოს პონტო-ცერებელარული კუთხის (კუთხე ხიდს, მოგრძო ტვინსა და ნათხემს შორის) სიმსივნით ან სმენის ნერვის ნევრინომით, რომელიც იწვევს მე-7 და მე-8 ნყვილი ნერვების ფუნქციების მოშლას (სურათზე არ არის გამოსახული).

**H კითხვა:** გამოხატულია მარცხენა ხელისა და ფეხის და მარჯვენა სალექი კუნთების პარეზი. სახის მარჯვენა ნახევრის ანესთეზია (ყველა სახის მგრძნობელობის დაკარგვა); მარცხენა ზედა და ქვედა კიდურების ანესთეზია, ენის მარცხენა ნახევრის პარეზი, სახის მარცხენა ქვედა კუნთების პარეზი; ავადმყოფს არ შეუძლია მარცხნივ შეუღლებული ხედვა. სად არის დაზიანება?

**პასუხი:** დაზიანებულია ხიდის სტრუქტურული ორგანიზაცია, რომელ-

იც გავლენას ახდენს მარჯვენა კორტიკო-სპინალურ ტრაქტზე, თავის ტვინის მე-5 წყვილი ნერვის მარჯვენა მოტორულ და სენსორულ ბირთვებზე, მარჯვენა სპინო-თალამურ ტრაქტზე და მედიალურ მარყუჟზე. გარდა ამისა, განყვეტილია მარჯვენა კორტიკო-ბულბარული ტრაქტი, თავის ტვინის მე-7 და მე-12 ნერვების მარცხენა ბირთვებთან ურთიერთგადაკვეთამდე. ავადმყოფს მარცხნივ შეუღლებული ხედვა არ შეუძლია, რადგან განყვეტილია შეუღლებული ხედვის გზები მარცხენა ლატერალური ხედვის ცენტრთან ურთიერთგადაკვეთამდე (სურ. 43 H).

**I კითხვა:** აღინიშნება სახის მარჯვენა ქვედა კუნთებისა და მარჯვენა ზედა კიდურის კუნთების პარეზი, მარცხენა თვალის მედიალურად მოძრაობის შეზღუდვა; მარცხნივ: ქუთუთოს პტოზი და გუგის გაფართოება; ენის დევიაცია მარჯვნივ. რა არის დაზიანებული?

**პასუხი:** დაზიანებულია შუა ტვინი. მარჯვენა ზედა კიდურის კუნთების პარეზი განპირობებულია მარცხენა პირამიდული ტრაქტის დაზიანებით გადაჯვარედინებამდე (ზედა მოტორული ნეირონი) თავის ტვინის მე-7 და მე-12 წყვილი ნერვების მარჯვენა ბირთვებთან. თავის ტვინის მარცხენა მე-3 ნერვის ბოჭკოების დაზიანება იწვევს პტოზსა და გუგის გაფართოებას მარცხნივ (სურ. 43 I).

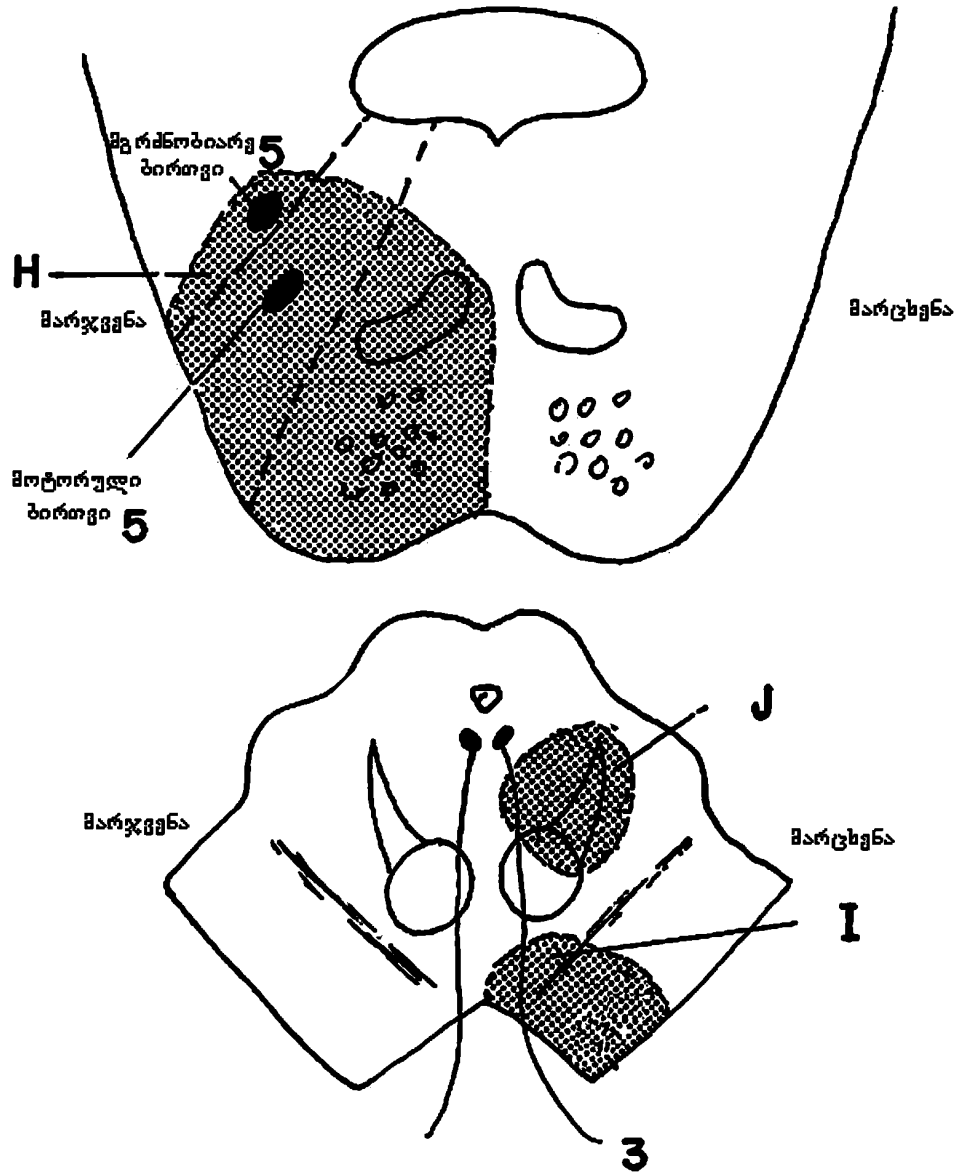
**J კითხვა:** მარცხენა თვალის ადდუქციის (მოზიდვის) შესუსტება, დიპლოპიით (ორმაგი ხედვა) მარჯვენა ლატერალური ხედვისას და მარჯვენა ჰემიანესთეზია – ყველა სახის მგრძნობელობის მოშლა.

**პასუხი:** დაზიანებულია: მარცხენა მე-3 კრანიალური ნერვი შუა ტვინის დონეზე (სურ. 43 J); მარცხენა მედიალური მარყუჟი და მარცხენა სპინო-თალამური ტრაქტი, რომლებიც შუა ტვინის დონეზე ერთმანეთს უერთდებიან (მოგრძო ტვინის დონეზე ისინი განცალკევებულნი არიან – სურ. 33).

**K კითხვა:** მარცხენამხრივი თავის ტკივილი, სახის მარცხენა ნახევრის დამბლა, ვერტიგო და მარცხენამხრივი სმენის დაკარგვა; სხვა ნევროლოგიური დარღვევა არ შეინიშნება.

**პასუხი:** შესაძლოა აღნიშნული სიმპტომების მიზეზი იყოს მარცხენამხრივი პონტო-ცერებელარული კუთხის სიმსივნე (ტვინის ღეროს გარეთ) (სურათზე არ არის გამოსახული).





სურ. 43. 5-3 კითხვის პასუხები. რიცხვებით აღნიშნულია შესაბამისი კრანიალური ნერვები, ხოლო ასოებით აღნიშნულია დაზიანების ადგილები

**L კითხვა:** გამოხატულია ნისტაგმი, ბილატერალური ინტერნუკლეარული ოფთალმოპლეგია, მარჯვენა თვალის ცენტრალური სკოტომა, მარჯვენა ქვედა კიდურის სისუსტე ბაბინსკის რეფლექსის შენარჩუნ-

ნებით, შარდის შეუკავებლობა, მარჯვენამხრივი პტოზი, მარჯვენა თვალის ადდუქციის (მოზიდვის) შეზღუდვა.

**პასუხი:** მრავლობითი ნევროლოგიური დაზიანებები გაფანტული სკლეროზის შედეგია ანუ მეორადია. ცენტრალური ნერვული სისტემის სტრუქტურული ორგანიზაციის მრავლობითი დაზიანების მიზეზი შეიძლება იყოს სიმსივნის მეტასტაზირება (სურათზე არ არის გამოსახული).

**5-4 კითხვა:** შეძლებისდაგვარად აღწერეთ კრანიალური ნერვების ფუნქციის მოშლა მარცხენა ჰემისფეროს დაზიანების დროს. რას გაიხსენებთ?

**პასუხი:** I წყვილი ნერვი – მარცხენამხრივი ყნოსვის დაკარგვა; II წყვილი ნერვი – მარჯვენამხრივი ჰომონიმური ჰემიანოფსია; მე-3, მე-4 და მე-6 წყვილი ნერვები – მარჯვნივ შეუღლებული ხედვის უნარის დაკარგვა; მე-5 წყვილი ნერვი – სახის მარჯვენა ნახევრის ჰემიანესთეზია, მე-5 ნერვის მოტორული ბირთვის ბილატერალური ინერვაციის გამო აღინიშნება მხოლოდ მსუბუქი მოტორული (ღეჭვის) დარღვევა მარჯვნივ; მე-7 წყვილი ნერვი – სახის ქვედა მარჯვენა მიდამოს კუნთების პარეზი; მე-8 წყვილი ნერვი – მხოლოდ მცირე, უმნიშვნელო დარღვევა, რაც ბილატერალური ალქმის დამსახურებაა; მე-9 და მე-10 წყვილი ნერვები – მხოლოდ უმნიშვნელო დარღვევა, რაც ბილატერალური ინერვაციის დამსახურებაა; მე-11 წყვილი ნერვი – მარჯვნივ ფუნქციის დაქვეითება მინიმალურია; მე-12 წყვილი ნერვი – ენის ვარიანტული კონტრალატერალური პარეზი.


გაიხსენეთ კრანიალური ნერვების ზედა მოტორული ნეირონების დაზიანებით გამოწვეული სხვადასხვა მოტორული დარღვევები და დაფიქრდით – რომელი კუნთებით მანევრირება გეჩვენებათ ყველაზე რთულად? დამეთანხმებით, თითოეული ჩვენგანი გარკვეულ სიძნელეს ვაწყდებით ცალი წარბის აწევისას, მხოლოდ ერთი თვალის მოძრაობისას, ცალ მხარეს კბეჩის, ყლაპვის ან თუნდაც, „ცალყბათ“ ლაპარაკისას, რაც თითქმის შეუძლებელია. ჩამოთვლილი სირთულეები სრულ შესაბამისობაშია სათანადო კრანიალური ნერვების ბილატერალურ ინერვაციასთან.

**5-5 კითხვა:** ექიმთან ვინ მიდის პირველი – ავადმყოფი, რომელსაც აღინიშნება მხედველობის ველის შევიწროება (დამახასიათებელია გლაუკომის ბოლო სტადიისთვის), თუ ის, რომელსაც აქვს ცენტრალური სკოტომა (ვითარდება გაფანტული სკლეროზის დროს (სურ. 34))?

**პასუხი:** პირველად ექიმს მიმართავს ის, რომელსაც ცენტრალური სკოტომა აქვს, რადგან იგი აშკარად გრძნობს მხედველობის სიმახვილის მნიშვნელოვან შესუსტებას, რაც განპირობებულია პათოლოგიურ პროცესში ბადურას ყვითელი ხალის ცენტრალური ფოსოს ჩართვით; ადამიანმა, რომელსაც მხედველობის ველის შევიწროება აქვს, შესაძლოა 20-20 გამოსახულება დაინახოს და მაინც ვერ გააცნობიეროს მიმდინარე პროცესი – მხედველობის ველის თანდათანობითი შევიწროება. სწორედ ამიტომ, გლაუკომა, უმთავრესად, ფარულად ვითარდება და აღნიშნულის გათვალისწინებით, ექიმები ხშირად მიმართავენ გლაუკომის რუტინულ სკრინინგს.

**5-6 კითხვა:** ცალთვალა ავადმყოფის მხედველობის ველი გამოსახულია 44-ე სურათზე. რა სახის დაზიანებაა?

**პასუხი:** შეუძლებელია ზუსტად განვსაზღვროთ, მარჯვენა ჰომონიმური ჰემიანოფსიაა თუ ბიტემპორალური ჰემიანოფსია. ალბათ, დაზიანებულია მხედველობის ჯვარედინი ან ის უბანი, რომელიც მდებარეობს მხედველობის ჯვარედინსა და მარცხენა ჰემისფეროს ქერქის მხედველობის ცენტრს შორის.



**სურ. 44. კითხვა 5-6. მხედველობის ველის გამოვარდნა**

**5-7 კითხვა:** გადაუდებელი დახმარების ცენტრში მისულ საკმაოდ მშვიდ ავადმყოფს ტერფზე გამონაყარი აღენიშნება. ექიმმა გასინჯვისას ძლიერ დილატირებული მარჯვენა გუგა დააფიქსირა და მაშინვე გამოიძახა ნეიროქირურგი, თავის ქალაზე ტრეპანაციული ხვრელების გასაკეთებლად – სუბდურული ჰემატომის დრენირებისთვის. მან იფიქრა, რომ ჰემატომამ მე-3 წყვილი ნერვიც დააზიანა. რა ვერ გაითვალისწინა ექიმმა?

**პასუხი:** ავადმყოფი, სუბდურული ჰემატომითა და შეკუმშული ტვინის ღეროთი, რა თქმა უნდა, კლინიკურად საკმაოდ მძიმეა, მაგრამ ავად-

მყოფი ასე არ გამოიყურებოდა. გუგის დილატაცია, შესაძლოა გამაფართოებელი წვეთების ჩანვეთებამაც გამოიწვიოს ან თანდაყოლილი იყოს – გუგა ყოველთვის გაფართოებულია და სინათლეზე შენელებულად რეაგირებს, მაგრამ თან არ ახლავს მე-3 წყვილი ნერვის დაზიანების სხვა ნიშნები, როგორცაა პტოზი ან სხვა მოტორული დარღვევები.

**5-8 კითხვა:** ავადმყოფის მარცხენა თვალი სასაცილოდ გამოიყურება. მარცხენა ზედა ქუთუთო უფრო მაღლაა, ვიდრე მარჯვენა. გუგა მარცხნივ უფრო ფართოა, ვიდრე მარჯვნივ. რას ფიქრობთ?

**პასუხი:** მარჯვნივ არის ჰორნერის სინდრომი; მარჯვენა თვალის სიმპათიკური ბოჭკოები დაზიანებულია. ზოგჯერ მხოლოდ გარეგნობის მიხედვით ძნელია დაზიანებული მხარის განსაზღვრა. ამ შემთხვევაში დაზიანებულია მარჯვენა მხარე, თუმცა გარეგნობა გვატყუებს.

**5-9 კითხვა:** სინათლის მარცხენა მხარიდან მინათებისას პაციენტს გუგის რეფლექსი საერთოდ არ აღენიშნება. როდესაც სინათლის წყარო მარჯვნივ არის, სინათლეზე რეაქცია ორივე თვალში შეინიშნება. რა არის დაზიანებული?

**პასუხი:** მარცხენა მხედველობის ნერვი (II წყვილი).

**5-10 კითხვა:** იმის მიუხედავად, ავადმყოფს რომელი მხარიდან მივანათებთ სინათლეს, გუგის რეაქცია სინათლეზე შეინიშნება მხოლოდ მარჯვენა თვალში. რა არის დაზიანებული?

**პასუხი:** მარცხენა მე-3 კრანიალური (თვალის მამოძრავებელი) ნერვი.

**5-11 კითხვა:** ავადმყოფს არ შეუძლია მარჯვენა თვალის მოძრაობა მედიალური მიმართულებით და კონიუგაციური (შეუღლებული) ხედვა მარცხნივ, თუმცა კონვერგენციის უნარი შენარჩუნებულია. რა არის დაზიანებული?

**პასუხი:** მარჯვენა მედიალური გასწვრივი კონა (ინტერნუკლეარული ოფთალმოპლეგია). იხილეთ 37-ე სურათი.

**5-12 კითხვა:** ნერვულ სისტემაში მხოლოდ ერთი არეა, სადაც მოთავსებულია პირველადი სენსორული ნეირონების ბირთვები. ეს არის სამწვერა ნერვის მეზენცეფალური ბირთვი (სურ. 27), პროპრიოცეპტული ბოჭკოების ბირთვები.

არის თუ არა ეს კლინიკურად მნიშვნელოვანი?

**პასუხი:** არა.

**5-13 კითხვა:** ზოგადად, რქოვანას რეფლექსის დროს, თითოეული

რქოვანას შეხებისას ორივე თვალი ახამხამდება. მარჯვენა რქოვანას შეხებისას არც ერთი თვალი არ ხამხამდება, ხოლო მარცხენა რქოვანას შეხებისას ორივე თვალი ხამხამდება. რატომ?

**პასუხი:** დაზიანებულია მარჯვენა სამწვერა (მე-5 წყვილი) ნერვი.

**5-14 კითხვა:** ერთი ან მეორე თვალის რქოვანას შეხებისას მხოლოდ მარცხენა თვალი ხამხამდება. თავის ტვინის რომელი ნერვია დაზიანებული?

**პასუხი:** მარჯვენა სახის ნერვი (VII წყვილი).

**5-15 კითხვა:** მარცხენა ყური თითოთ დაიხშვეთ და შუბლის შუა მიდამოს კამერტონით შეეხეთ (მსუბუქი დარტყმა). რომელი ყური აღიქვამს ბგერას მეტი სიძლიერით?

**პასუხი:** მარცხენა ყური, რადგან მარცხენა მხარეს გამტარებლობის დაკარგვის შეგრძნება ვითარდება, რაც ბგერის ძვლოვანი გამტარებლობის გაღრმავებას იწვევს. ყურში გოგირდის საცობი, დაფის აპკის ან სასმენი ძვლების დაზიანება იწვევს სმენის დაქვეითებას – სმენის მექანიკურ დაკარგვას. სმენის ნეირონული დაქვეითება-დაკარგვა განპირობებულია მე-8 წყვილი ნერვის დაზიანებით.

**5-16 კითხვა:** სავარაუდოდ, მხედველობის ჯვარედინის დაზიანებისას, ავადმყოფს რატომ უტარებენ ცნოსვის ნერვის ტესტს?

**პასუხი:** ცნოსვის ტრაქტი მხედველობის ჯვარედინის მახლობლად გაივლის (იხილეთ სურ. 9, 47).

**5-17 კითხვა:** აღწერთ თვალის ზედა და ქვედა სწორი კუნთის, ზედა და ქვედა ირიბი კუნთის როლი თვალის ზევით და ქვევით მოძრაობის დროს?

**პასუხი:** თვალის ზედა სწორი და ქვედა ირიბი კუნთი ემსახურება თვალის მოძრაობას ზევით; ქვედა სწორი და ზედა ირიბი კუნთი ემსახურება თვალის მოძრაობას ქვევით. სწორი კუნთები მაქსიმალურად აქტიურია თვალის ტემპორალური გადახრის დროს; ხოლო ირიბი კუნთები კი – თვალის ნაზალური გადახრის დროს.

**5-18 კითხვა:** დიდი ტვინის ან ტვინის ღეროს ვენტრიკულური მიდამოს ბილატერალური დაზიანება ნორმალური სუნთქვითი პროცესის მოშლას იწვევს. პროცესში უშუალოდ ჩართული ნერვული გზების სქემა ბუნდოვანია. განსაზღვრეთ დაზიანებული მიდამო.

**პასუხი:** იხილეთ სურათი 44 A.

ნორმა  12-16 შესუნთქვა წუთში

დაზიანებები:

დიდი ტვინი  ზედაპირული და იშვიათი სუნთქვა  
თანდათან ღრმავდება და ხშირდება,  
შემდეგ ისევ სუსტდება და იშვიათდება,  
რასაც მოსდევს პაუზა (ნეინ-სტოკის სუნთქვა).

შუა ტვინი  ხშირი სუნთქვა

ხიდი  ნელი სუნთქვა

მოგრბო ტვინი  არითმიული და ღრმა სუნთქვა

სურ. 44 A.

## თავი 6

### ავტონომიური ნერვული სისტემა და ჰიპოთალამუსი

საუბარი ავტონომიური ნერვული სისტემის ფუნქციური დანიშნულების შესახებ საკმაოდ რთულია. მისი საშუალებით მყარდება კავშირი თავის ტვინსა და ნებისმიერ ორგანოს შორის. ავტონომიური სისტემა ამა თუ იმ ორგანოდან მიღებულ ინფორმაციას უქვემდებარებს თავის ტვინს და შემდეგ შესაბამისი რეგულატორული მექანიზმით მოქმედებს. სწორედ ავტონომიური სისტემა ემსახურება შინაგანი ორგანოების მოქმედების რეგულაციას, ორგანიზმის ყველა ქსოვილის ტროფიკის უზრუნველყოფას, ჰომეოსტაზს – ორგანიზმის ფიზიკური და ქიმიური პარამეტრების ოპტიმალურ დონეზე შენარჩუნებას, მუდმივად ცვალებად შიგა და გარე სამყაროსთან ადაპტაციას. ავტონომიური სისტემა აკონტროლებს ფსიქო-ემოციურ სფეროს, ნებისმიერ ფსიქიკურ მოქმედებას, ჩვენი ქცევის, სიკეთისა და ბოროტების, სიძულვილისა და სიყვარულის ბოლომდე ამოუცნობ მექანიზმებს... შორს რომ აღარ წავიდეთ, მარტივად და ზოგადად ვთქვათ, რომ ავტონომიური სისტემა ჯირკვლების, გლუვი კუნთებისა და გულის კუნთის მუშაობას არეგულირებს.

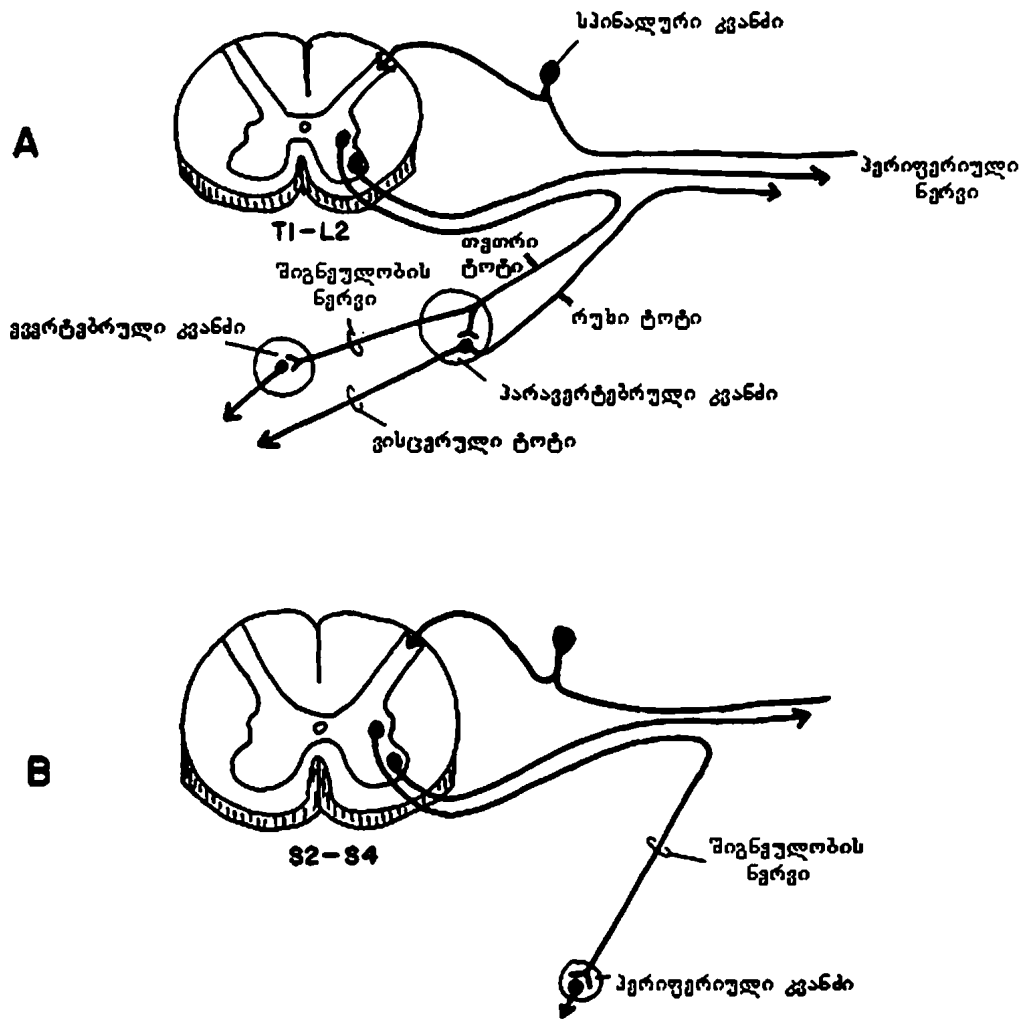
მრავალფეროვანი და რთული ფუნქციების სრულყოფილად შესრულები-სათვის ავტონომიური სისტემა ორ – სიმპათიკურ და პარასიმპათიკურ – ნაწილად გაიყო და ფუნქციებიც გაინაწილა.

სიმპათიკური სისტემა კატაბოლურია და მის მუშაობას თან ახლავს ენერჯის ხარჯვა: ფრენის, სირბილის ან მოსალოდნელი საფრთხისაგან თავის დაცვის დროს. შესაბამისად, აღინიშნება კუნთებისა და გულის მუშაობის გაძლიერება, რის გამოც გულსა და კუნთებს მეტი სისხლი მიეწოდება.

პარასიმპათიკური სისტემა ანაბოლურია და მისი მუშაობის დროს ენერჯია ინახება. შესაბამისად, გულის შეკუმშვის ძალა და სიხშირე ქვეითდება, ძლიერდება საჭმლის მონელების პროცესი და საკვები ნივთიერებების შენოვა.

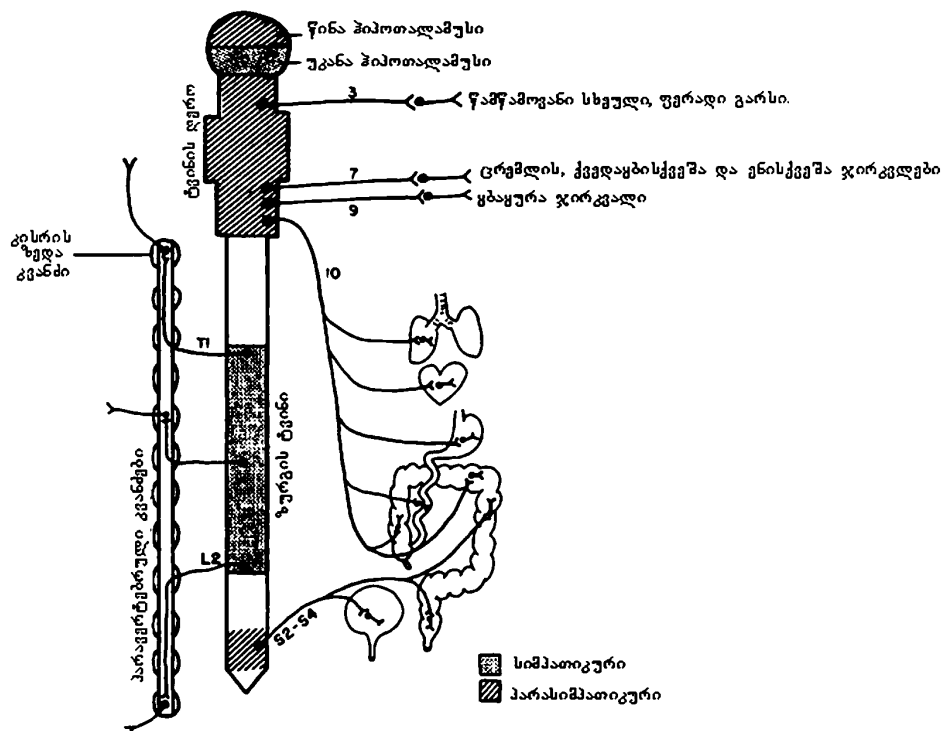
პრეგანგლიური სიმპათიკური ბოჭკოების უჯრედები ზურგის ტვინის გვერდით რქებშია, TI-L2 სეგმენტების დონეზე (სურ. 45, 46). პარასიმპათიკური სისტემის ანალოგიურ კომპონენტებს კი ზურგის ტვინში განსხვავებული პოზიცია უჭირავთ – S2-S4 სეგმენტების დონე. გარდა ამისა, თავის ტვინის მე-3, მე-7, მე-9 და მე-10 წყვილი ნერვები პარასიმპათიკურ კომპონენტებს

შეიცავენ (მე-3 წყვილი ნერვი – გუგისა და წამნამოვანი კუნთის შევიწროება; მე-7 წყვილი ნერვი – ცრემლდენა და ნერწყვის გამოყოფა; მე-9 წყვილი ნერვი – ნერწყვის გამოყოფა; მე-10 წყვილი – ცთომილი ნერვი და მისი განშტოებები).



სურ. 45. A. სიმპათიკური გზა, B. პარასიმპათიკური გზა





სურ. 46. ავტონომიური ნერვული სისტემა (სქემატურდ): 3, 7, 9, 10 აღნიშნავს შესაბამის კრანიალურ ნერვებს

სიმპათიკური ბოჭკოები ტოვებენ ზურგის ტვინს (T1-L2), შედიან პარავერტებრულ კვანძებში და მთელ სხეულში, დიდ მანძილზე, ზევით-ქვევით ვრცელდებიან (სურ. 46). სიმპათიკური წველი კეფის დიდი ხვრელიდან კუდუსუნამდე ვრცელდება და სხეულის დისტანციურ უბნებს პოსტგანგლიური ბოჭკოებით ამარაგებს. პარასიმპათიკური ბოჭკოები, ცთომილი ნერვის საშუალებით, შორს მოგზაურობენ (სურ. 46).

ზურგის ტვინის გვერდითი რქებიდან გამოსული აქსონები შედიან ზურგის ტვინის წინა ფესვში და თეთრი შემაერთებელი ტოტების ანუ პრეგანგლიური ბოჭკოების სახით მიემართებიან პარავერტებრული სიმპათიკური წველისაკენ – truncus sympaticus, რომელიც წარმოდგენილია კისრის-3, გულმკერდის-12, წელის-5 და კუდუსუნის-4 კვანძით. კისრის ქვედა და გულმკერდის ზედა კვანძები ქმნიან ვარსკვლავისებურ კვანძს – ganglion stellatus. აქსონების ნაწილი სიმპათიკური წველის კვანძებში მთავრდება, ხოლო ნაწილი მიემართება პრევერტებრულ ანუ ტერმინალურ სიმპათიკურ კვანძებში, რომელთაგან ყველაზე დიდია მზის ნნულის კვანძები.

## კლინიკური ნეიროანატომია

სტრუქტურები:	სიმპათიკური ფუნქციები:	პარასიმპათიკური ფუნქციები:
თვალი	გუგის დილატაცია (მიდრიაზი) არ მოქმედებს ნამნამოვან კუნთზე	გუგის შევიწროება (მიოზი) ნამნამოვანი კუნთის შევიწროება (აკომოდაცია)
საცრემლე ჯირკვალი სანერწყვე ჯირკვალი ოფლის ჯირკვალი	არ არის ეფექტი არ არის ეფექტი სეკრეციის სტიმულაცია (ქოლინერგული ბოჭკოები)	სეკრეციის სტიმულაცია სეკრეციის სტიმულაცია არ არის ეფექტი
გული პარკუჭების შეკუმშვის ძალა და სიხშირე	იზრდება	მცირდება
სისხლძარღვები	გულისა და ჩონჩხის კუნთების სისხლძარღვების გაფართოება ან შევიწროება* კანისა და საჭმლის მომნელებელი სისტემის სისხლძარღვების შევიწროება	არ არის გამომხატული ეფექტი
ფილტვები	ბრონქების დილატაცია	ბრონქების შევიწროება ბრონქული ჯირკვლების სეკრეციის სტიმულაცია
კუჭ-ნაწლავის ტრაქტი	სეკრეციის ინჰიბირება	სეკრეციის გაძლიერება
სფინქტერები	ტონუსის გაძლიერება	მოდუნება
თირკმელზედა ჯირკვალი	ადრენალინის სეკრეციის სტიმულაცია (ქოლინერგული ბოჭკოები)	არ არის გამომხატული ეფექტი
შარდის ბუშტი სასქესო ორგანოები	? ეაკულაცია	შეკუმშვის ტონუსის მომატება ერექცია **

\* ბეტა 2 რეცეპტორების სტიმულაცია აფართოებს გულისა და ჩონჩხის კუნთების სისხლძარღვებს, მაშინ, როცა ალფა 1 რეცეპტორების სტიმულაცია ავიწროებს მათ. გულისა და ჩონჩხის კუნთების სისხლძარღვების ძლიერი დილატაცია შესაძლოა განპირობებული იყოს ჟანგბადის ნაკლებობაზე ადგილობრივი ქსოვილების აუტორეგულარული რეაქციით და არა ავტონომიური (ვეგეტაციური) სისტემის მოქმედებით.

\*\* პარასიმპათიკური = ერექციის გახანგრძლივება.

სიმპათიკური ნველიდან გამოსული პოსტგანგლიური ბოჭკოები მთავრდება სხვადასხვა ორგანოსა და ქსოვილში. ამავდროულად, პოსტგანგლიური ბოჭკოების ნაწილი, რუხი შემაერთებელი ტოტების გავლით, შედის პერიფერიულ ნერვში. პერიფერიული ნერვებიდან ყველაზე მდიდარია საშუალო და საჯდომი ნერვი.

შინაგანი ორგანოების სიმპათიკური ინერვაცია ხდება იმ ბოჭკოებით, რომლებიც დაკავშირებულია ზურგის ტვინის განსაზღვრულ სეგმენტთან. ამიტომ, შესაძლოა, შინაგანი ორგანოების დაზიანების დროს წარმოქმნილი ტკივილის ირადიაცია შესაბამისი სეგმენტის დერმატომში. ასეთ „არეკლილ“ ტკივილს ვისცერულ-სენსორულ ფენომენს უწოდებენ.

პარასიმპათიკური და სიმპათიკური სისტემა, ზურგის ტვინსა და პერიფერიას შორის, ორი ნეირონით არის წარმოდგენილი. პარასიმპათიკური სისტემის სინაფსის მედიატორი აცეტილქოლინია (ქოლინერგულია). პარასიმპათიკური კვანძების მდებარეობა ტიპურია – შინაგან ორგანოებში ან ძალიან ახლოს მათთან. სიმპათიკური სისტემის სინაფსი სიმპათიკური კვანძების პარავერტებრულ ნველში, ან უფრო შორს – პრევერტებრულ კვანძებშია (სურ. 45A). სიმპათიკური სისტემის სინაფსის მედიატორი ნორადრენალინია, კონკრეტული სინაფსების გამოკლებით, მაგ.: ოფლის გამოყოფის სინაფსის მედიატორი აცეტილქოლინია (ე.ი. ქოლინერგულია). ქვემოთ მოცემული ჩამონათვალი მიუთითებს, რომ, ზოგადად, სეკრეტორული ფუნქცია ქოლინერგული ბოჭკოებით რეგულირდება:

ექსტრემალურ პირობებში, რაიმე საშიშროების დროს, ორივე სისტემა ერთდროულად მუშაობს და, გენერალიზებულ სიმპათიკურ პასუხთან ერთად, ხდება შარდის ბუშტისა და სწორი ნაწლავის (პარასიმპათიკური) უნებლიე გათავისუფლება. შედარებით სასიამოვნო სიტუაციაში, მაგ., სექსუალური აგზნების დროს, პარასიმპათიკური სისტემა ერექციას განსაზღვრავს, ხოლო სიმპათიკური სისტემა ეაკულაციას აკონტროლებს.

46-ე სურათზე დააკვირდით სიმპათიკური და პარასიმპათიკური მიდამოების მონაცვლეობას ზურგის ტვინის კაუდალური ბოლოდან როსტრალური მიმართულებით ან პირიქით. კაუდალური ბოლოდან ჯერ პარასიმპათიკური (S2-S4) არეა, მას მოსდევს სიმპათიკური არე (T1-L2), შემდეგ პარასიმპათიკური არეები მე-3, მე-7, მე-9 და მე-10 წყვილი ნერვებისათვის. აი, ასე უცნაურად, უწყვეტი თანმიმდევრობით მონაცვლეობს სიმპათიკური და პარასიმპათიკური არეები. 46-ე სურათზე გამოხატული ორი უკანასკნელი არე ჰიპოთალამუსის წინა და უკანა ნაწილებია. ჰიპოთალამუსი მინიატურული, ცერათითის ფრჩხილისოდენა სტრუქტურაა, რომელიც ავტონომიური სისტემის მუშაობის წარმმართველი ცენტრია. სტიმულაციის ან დაზიანების შედეგები იზოლირებულ გულის კუნთზე, გლუვ კუნთზე ან ჯირკვლის ფუნქციაზე კი არ აისახება, არამედ აღნიშნული სისტემების ორგანიზებული, კოორდინირებული-

ლი აქტივობით გამოიხატება. მაგ., შიში, ბრაზი, სირბილი, მადის გაძლიერება ან დაქვეითება, ცვალებადი სექსუალური აქტივობა, სხეულის ტემპერატურის ცვალებადობა და ა.შ. მაგ., უკანა ჰიპოთალამუსის სტიმულაციისას, კანქვეშა სისხლძარღვების შევიწროების გამო, აღინიშნება ორგანიზმში სითბოს კონსერვაცია და სხეულის ტემპერატურის მომატება.

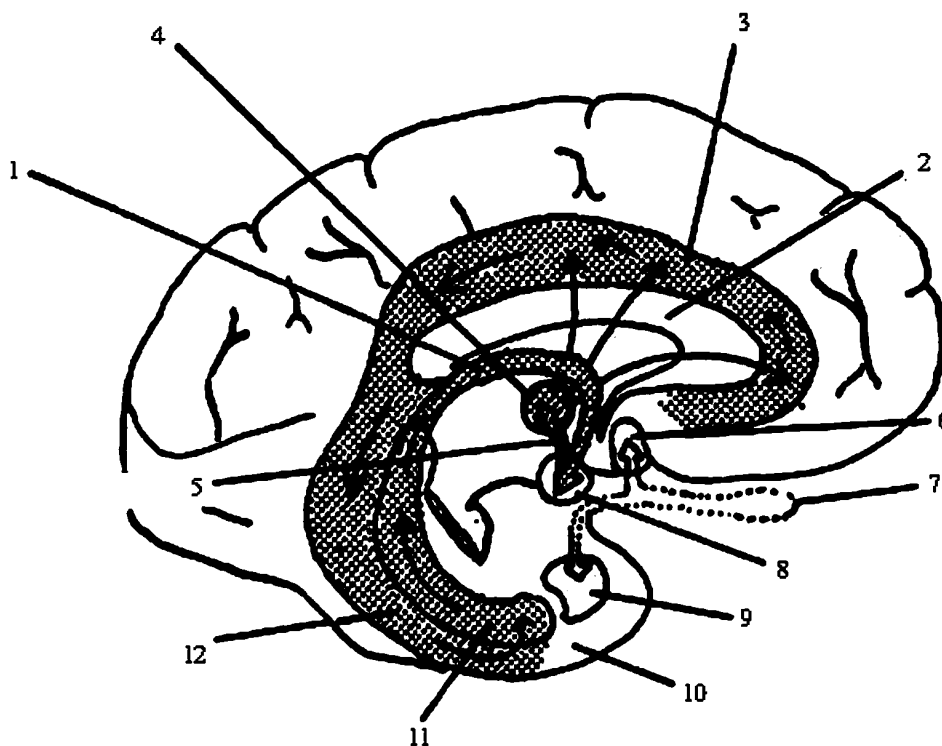
ჰიპოთალამუსი, უამრავი რგოლების საშუალებით, დაკავშირებულია თავის ტვინის ქერქის, ტვინის ღეროსა და თალამუსის სხვადასხვა უბანთან. 47-ე სურათზე ნაჩვენებია ლიმბური სისტემის ელემენტები, რომლებიც განაგებენ აზროვნების შემადგენელ ემოციურ სფეროს. დააკვირდით ამ სურათს და ყურადღება მიაქციეთ ყნოსვის გამტარებელ გზას, რადგან ყნოსვა დიდ გავლენას ახდენს ემოციურ განწყობაზე. ამაში ადვილად დარწმუნდებით, თუ ოდესმე გინახავთ ორი ძაღლი, რომლებიც ერთმანეთს ყნოსავენ ან შეგიმჩნევიათ პარფიუმერიის ადგილი უნივერსალურ მაღაზიებში.

**ყნოსვის ნერვი (n. olfactorius, I ნევილი)** სპეციფიკური მგრძნობიარე ნერვია და ყნოსვის ანალიზატორის პერიფერიული ნაწილია. ყნოსვის გამტარებელი გზა სამნეირონიანია და იწყება ცხვირის ღრუს ყნოსვის მიდამოდან, სადაც I ნეირონებია. I ნეირონების მოკლე პერიფერიული მორჩები ყნოსვის რეცეპტორებში ბოლოვდებიან, ხოლო გრძელი ცენტრალური მორჩები ქმნიან ყნოსვის ნერვებს – nn. olfactorii, რომლებიც გაივლიან ცხავის ძვლის დაცხრილული ფირფიტის ხვრელებში და შედიან ყნოსვის ბოლქვში – bulbus olfactorius, სადაც II ნეირონებია. II ნეირონის აქსონები ქმნიან ყნოსვის ტრაქტს – tractus olfactorius – და ყნოსვის სამკუთხედს – trigonum olfactirium, რომელიც გადადის წინა დახვრეტილ სუბსტანციაში. ამგვარად, II ნეირონის აქსონები ვრცელდება წინა დახვრეტილ სუბსტანციაში და გამჭვირვალე ძვიდემდე, სადაც III ნეირონები ანუ ყნოსვის პირველადი ცენტრებია. III ნეირონის აქსონები ქმნიან ყნოსვის სამ ზონარს – stria olfactoria, რომლებიც ბოლოვდებიან საფეთქლის წილის პარაჰიპოკამპურ ხვეულში და კაუჭში – ყნოსვის ქერქულ ცენტრში (ბროდმანის 28-ე და 34-ე ველი). დაიმახსოვრეთ კლინიკურად მნიშვნელოვანი ფაქტი! ყნოსვის პირველადი ცენტრიდან გამოსული აქსონები გაივლიან წინა თეთრ შესართავსაც და, ამდენად, უკავშირდებიან ორივე ჰემისფეროს ყნოსვის ქერქულ ცენტრს. ორმხრივი ქერქული ინერვაციის გამო, III ნეირონის ცალმხრივი დაზიანება არ იწვევს ყნოსვის მოშლას. ყნოსვის მოშლავითარდება I ნეირონის დაზიანებისას, რაც საკმაოდ ხშირია ცხვირის ღრუსა და პარანაზალური წიაღების კატარული ანთების, ცხვირის პოლიპის დროს. I ნეირონის დაზიანება, ჩვეულებრივ, ორმხრივია. II ნეირონის დაზიანება თანახლავს შუბლის წილის ორბიტულ არეში განვითარებულ პათოლოგიურ პროცესებს. II ნეირონი უპირატესად ცალ მხარეს ზიანდება. ამგვარად, ყნოსვის ფუნქციის მოშლას დიაგნოსტიკური მნიშვნელობა აქვს.

ყნოსვის გამტარებელი გზის ზოგიერთი აქსონი ზედმეტად ცნობისმოყ-

ვარეა და თავის ტვინის სხვადასხვა ნერვის ბირთვთა უჯრედებთან ამყარებს კონტაქტს, მათ შორის, ცთომილი ნერვის ბირთვის უჯრედებთან. ეს ნერვიც ხომ ძალიან ცნობისმოყვარეა. გარდა ამისა, ყნოსვის ქერქული ცენტრის უჯრედების აქსონები ეკონტაქტებიან ქერქვეშა წარმონაქმნებს, ეპიტალამუსსა და ჰიპოთალამუსს, სადაც მყარდება კავშირი ავტონომიურ ცენტრებთან. ყნოსვისა და ემოციური განწყობის კავშირზე ჩვენ უკვე ვისაუბრეთ. თუ ამ ნუთში კითხვის მოტივაცია აღარ გაქვთ და ემოციური სფეროც გადატვირთულია, ჯობს დაისვენოთ. შემდეგ კი ლიმბურ სისტემას, პანანინა ჰიპოთალამუსსა და კვლავ ემოციურ სფეროს დავუბრუნდეთ.

### ლიმბური სისტემა



სურ. 47. ლიმბური სისტემა:

1. თალი; 2. კორძიანი სხეული; 3. სარტყელის ხვეული; 4. თალამუსის წინა ბირთვი; 5. დერილ-თალამუსის ტრაქტი; 6. გამჭვირვალე ძგიდის ბირთვი; 7. ყნოსვის ბოლქვი; 8. დერილისებრი სხეული; 9. ნუშისებრი კომპლექსი; 10. კაუჭი; 11. ჰიპოკამპი (ზღვის ცხენის ფეხი); 12. პარაჰიპოკამპური ხვეული.

შუა, შუამდებარე და დასასრული ტვინის ელემენტების ერთობლიობა ქმნის ე.წ. ლიმბურ სისტემას. ავტორთა უმრავლესობის აზრით, ლიმბურ სისტემას მიეკუთვნება: ზღვის ცხენის ფეხი (ჰიპოკამპი – hippocampi), თალი, სარტყელის ხვეული – gyrus cinguli, ყნოსვის ბოლქვი, ყნოსვის ტრაქტი, შუბლ-თხემის ქერქი და ქერქქვეშა წარმონაქმნები: ნუშისებრი კომპლექსი (სხეული) – corpus amygdaloideum, გამჭვირვალე ძვიდე – septum pellucidum, სასაზღვრო ზოლი – stria terminalis, მხედველობის ბორცვი (თალამუსი) – thalamus, ჰიპო-თალამუსი – hypothalamus, დვრილისებრი სხეულები – corpus mamillare და რეტიკულური ფორმაცია. ლიმბური სისტემის ცენტრალურ წარმონაქმნად ითვლება ჰიპოკამპი, ნუშისებრი კომპლექსი და ჰიპოთალამუსი, რომლებიც აფერენტული და ეფერენტული გზებით მჭიდროდ არიან დაკავშირებული როგორც ერთმანეთთან და სხვა ლიმბურ ელემენტებთან, ასევე თავის ტვინის სხვადასხვა სტრუქტურასთან. ლიმბურ სისტემას არ შეუძლია იზოლირებულად ფუნქციონირება; ქცევითი აქტების განხორციელების დროს, ინტაქტური ტვინი ფუნქციონირებს როგორც ერთიანი მაღალკოორდინირებული მექანიზმი, რომელშიც ლიმბური სისტემა არის მოტივაციურ-ემოციური რეაქციების ჩამრთავი და ინტეგრაციული ფუნქციების განმსაზღვრელი.

ლიმბური სისტემის ფუნქციაა: ვისცერო-ავტონომიური, ჰორმონული, ძილ-ღვიძილის, ყურადღების, მეხსიერების, მოტივაციისა და ემოციური სფეროს რეგულირება; ორგანიზმის შინაგანი გარემოდან თუ გარე სამყაროდან მიღებული ინფორმაციული სიგნალების გატარება, მოდიფიკაცია, გაშიფვრა და, შესაბამისად, სიცოცხლისათვის აუცილებელი პროცესების, სისტემათა-შორისი სიმულტანური (ერთდროული) აქტივობის, კოორდინაციის, ჰომეოსტაზისა და გარე სამყაროსთან შეგუების უზრუნველყოფა. სხვაგვარად რომ ვთქვათ, რეცეპტორული თვისებების მქონე სპეციალიზებული ნეირონები იღებენ ინფორმაციას ნებისმიერი ბიოლოგიური მოთხოვნილების შესახებ, რის შემდეგაც შეჯერებული და დამუშავებული ინფორმაცია გადაეცემა სხვა ინტეგრაციულ სისტემებს; ლიმბური სისტემის ეფექტორული კავშირებით ჩაერთვება ავტონომიური, სომატური, მოტივაციური, ქცევითი რეაქციები ნებისმიერი ფიზიოლოგიური მოქმედებისა და სიცოცხლისუნარიანობის შენარჩუნებისათვის.

ზოგადად, თავის ტვინისა და, კონკრეტულად, ლიმბო-რეტიკულური კომპლექსის ანატომიური და ფიზიოლოგიური გზაჯვარედინი ჰიპოთალამუსია, რომელიც ავტონომიური ნერვული სისტემის ცენტრალური რგოლია. სწორედ ჰიპოთალამუსის დონეზე უშუალოდ ხდება საჭირო ინფორმაციის მიღება, კოორდინაცია და რეგულაცია. უფრო მეტიც, ორგანიზმის სასიცოცხლო ფუნქციების დინამიკური წონასწორობა, რომელსაც არეგულირებს ავტონომიური ნერვული სისტემა, ნეიროჰორმონული და ნეიროენდოკრინული გზით, უშუალოდ ჰიპოთალამუსით ხორციელდება.

ჰიპოთალამუსის ელექტრონული თუ ნამლისმიერი გალიზიანებით, მისი სხვადასხვა სტრუქტურის დაზიანებით დადგენილია, რომ აგრესიულ-თავდაცვითი სახის ემოციური რეაქციები რეგულირდება ჰიპოთალამუსის ვენტრომედიალური და ლატერალური ნაწილების ურთიერთრეციპროკული (შეუღლებული) მოქმედებით, ხოლო აფორიაქების, შფოთვისა და ყურადღების დაძაბვის რეაქციების კორექციას უპირატესად უკანა ჰიპოთალამუსი განკარგავს. ჰიპოთალამუსთან უშუალოდ არის დაკავშირებული მოტივაციური დარღვევები. მრავალი ექსპერიმენტული გამოკვლევით, ლატერალური ჰიპოთალამუსი პირობითად მიჩნეულია „შიმშილის ცენტრად“, ხოლო ვენტრომედიალური ბირთვი „მადრობის ცენტრად“. ლატერალურ ჰიპოთალამუსში მდებარეობს „წყურვილის ცენტრიც“.

**ვერნიკეს სინდრომი** ხშირად გვხვდება ალკოჰოლის გადაჭარბებული მიღებისა და არასრულფასოვანი კვების დროს; აღინიშნება – თვალის მამოძრავებელი კუნთების პარეზი, ატაქსიური სიარული და ცნობიერების დარღვევები, რაც დაკავშირებულია ჰიპოთალამუსში და სხვა უბნებში სისხლის ჩაქცევასთან.

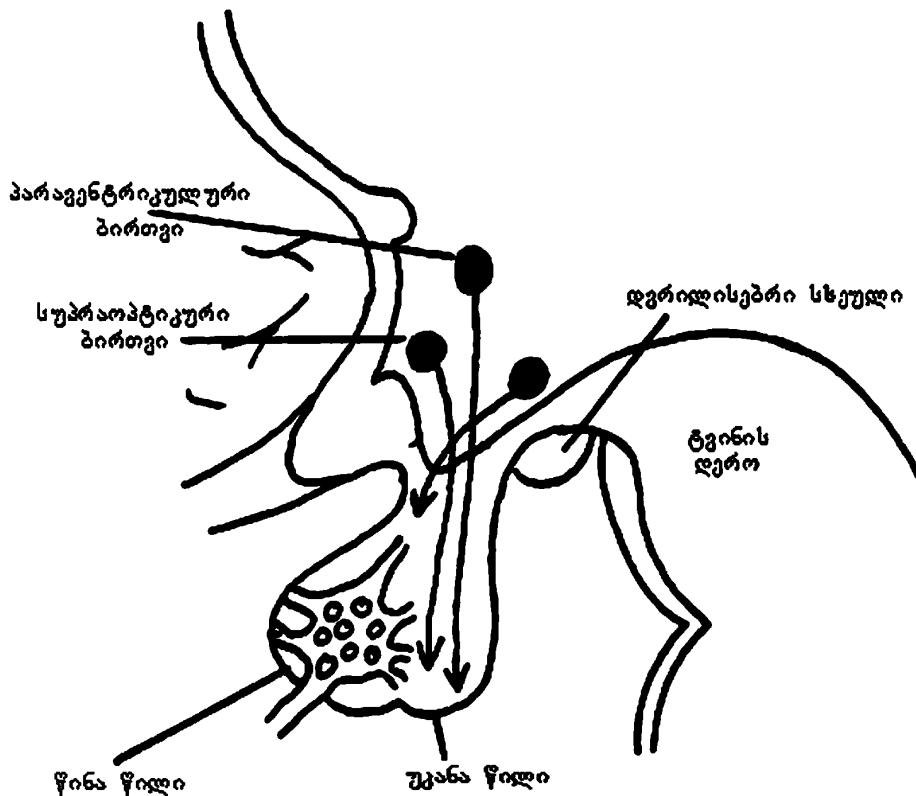
**კორსაკოვის სინდრომი** ძირითადად, ალკოჰოლიზმით დაავადებულებში გვხვდება და თან ახლავს მეტყველების მოშლა, გონების დაბინდვა, კონფაბულაცია. ჩამოთვლილ დარღვევებს ინვეეს დვრილისებრი სხეულებისა და მასთან დაკავშირებული უბნების დაზიანება.

ჰიპოთალამუსი და ჰიპოფიზი ერთმანეთთან ახლოსაა და ამიტომ თითოეული მათგანის დაზიანებამ შეიძლება გავლენა იქონიოს მეორეზე. ჰიპოთალამუსისა და ჰიპოფიზის მთავარი დამაკავშირებელი გზები ნაჩვენებია 48-ე სურათზე.

ჰიპოთალამო-ჰიპოფიზური უბანი განსაკუთრებული სისხლმომარაგებით ხასიათდება. ერთი ბირთვის კვება რამდენიმე ტოტით ხდება (ე.წ. „გადაფარვის ფენომენი“). ამასთან, ამ მიდამოს სისხლძარღვები გამოირჩევა ცილოვანი მოლეკულების მაღალი განვლადობით. ეს თავისებურება უზრუნველყოფს ჰიპოთალამური ბირთვების სიცოცხლისუნარიანობის საიმედო დაცვას და ინფორმაციის ადვილად მიღებას. უნიკალური მორფო-ფუნქციური თავისებურების მქონე ჰიპოფიზი, ერთი მხრივ, ტიპური ნერვული უჯრედებისგან შემდგარი წარმონაქმნია, ხოლო, მეორე მხრივ, თავისი სტრუქტურით, შინაგანი სეკრეციის ჯირკვალაია.

პარავენტრიკულური და სუპრაოპტიკური ბირთვები ნერვული ბოჭკოებით უკანა ჰიპოფიზს უერთდება. ამ ბირთვებში გამომუშავდება ნეიროსეკრეტორული ჰორმონები: ოქსიტოცინი და ანტიდიურეზული ჰორმონი – ვაზოპრესინი. ეს ჰორმონები უკანა ჰიპოფიზში (ნეიროჰიპოფიზი) ტრანსპორტირდება. წინა ჰიპოფიზს (ადენოჰიპოფიზი) ნერვული კავშირები არა აქვს, თუმცა ჰიპოთალამუსში ფუნქციონირებს მეორადი ნეიროსეკრეტორული სისტემა,

ე.წ. „რილიზინგ-ფაქტორი“, რომელიც წინა ჰიპოფიზში ტრანსპორტირდება და ასტიმულირებს ადენოჰიპოფიზური ჰორმონების სეკრეციას: ადენოკორტიკოტროპული ჰორმონი, სომატოტროპული (ზრდის) ჰორმონი, გონადოტროპული (სასქესო) ჰორმონი, ფოლიკულო-მასტიმულირებელი ჰორმონი და მალუთენიზირებელი ჰორმონი.



სურ. 48. კავშირი ჰიპოთალამუსსა და ჰიპოფიზს შორის

თითოეული ჰიპოფიზური ჰორმონის სეკრეცია, მისი ინტენსივობა, გამოყოფის სიჩქარე რეგულირდება ნეიროჰორმონით: მალუთენიზირებელი, ფოლიკულო-მასტიმულირებელი და ადენოკორტიკოტროპული ჰორმონი რეგულირდება ჰიპოთალამუსის მხოლოდ მასტიმულირებელი ზეგავლენით, ხოლო პროლაქტინი, სომატოტროპული და თირეოტროპული ჰორმონი რეგულირდება როგორც მასტიმულირებელი, ასევე შემაკავებელი ჰორმონებით.

ამგვარად, ცენტრალურ ნერვულ სისტემაში აფერენტული გზით მისული ინფორმაცია გაივლის ჰიპოთალამუსს, შემდეგ ჰიპოფიზს, აქედან გადაეცემა შინაგანი სეკრეციის ჯირკვლებს და სხვა მომუშავე ორგანოებს. როგორც ხე-



დავთ, ჰიპოთალამუსი, ჰიპოფიზის მეშვეობით, არეგულირებს სხეულის ზრდას, ფარისებრი ჯირკვლის, თირკმელზედა ჯირკვლის, სარძევე ჯირკვლის ფუნქციონირებას;

ჰიპოთალამუსი, ლიმბო-რეტიკულური კომპლექსის სხვა სტრუქტურებთან ერთად, აკონტროლებს ორგანიზმის თბორეგულაციას, ძილ-ღვიძილის, ემოციებისა და მოტივაციების სფეროს; აქტიურად მონაწილეობს სისხლძარღვების ტონუსის, ზოგადად, გულსისხლძარღვთა, სუნთქვის, კუჭ-ნაწლავის, შარდ-სასქესო სისტემების ფუნქციონირების, იმუნიტეტის, ენერგეტიკული მეტაბოლიზმისა და სხვა რეგულაციაში, რითაც უზრუნველყოფს ჰომეოსტაზის შენარჩუნებასა და ორგანიზმის ზოგად ადაპტაციას.

ჰიპოთალამუსის საოცრად დიდი დამსახურებისა და გონიერების მიუხედავად, მას მაინც ყავს ზედამხედველები, რომ რამე არ შეეშალოს. ეს ზედამხედველები მედიატორები არიან. მედიატორული სისტემა უმნიშვნელოვანეს როლს ასრულებს ნერვული სისტემის ფუნქციონირებაში.

## ავტონომიური სისტემის პათოლოგიები

**1. რილეი-დეის სინდრომი** (ოჯახური, მემკვიდრული დაავადება), რომელიც ხასიათდება ცენტრალური ნერვული სისტემისა და პერიფერიული ვეგეტაციური სისტემის ნეიროდეგენერაციული ცვლილებებით. გამოსატყულია შემდეგი სიმპტომები: ცრემლის გამოყოფის დაქვეითება, კანის არამუდმივი ლაქები, პაროქსიზმული ჰიპერტენზიები, ჰიპერპირექსიისა და ლებინების შეტევითი ეპიზოდები, გემოვნების დაქვეითება, ტკივილის აღქმის შესუსტება და ემოციური არასტაბილურობა.

**2. ადიპოზოგენიტალური სინდრომი** – ახასიათებს სიმსუქნე და მეორადი სასქესო ნიშნების არასრულფასოვანი განვითარება. გამომწვევი მიზეზი ჰიპოთალამუსის დაზიანებაა.

**3. ნაადრევი სქესობრივი მომწიფება** – შესაძლოა მიზეზი იყოს ჰიპოთალამუსის სიმსივნე.

**4. ჩვეულებრივი სურდო** – სხეულის ტემპერატურის მომატება ჰიპოთალამუსის ფუნქციაზე გარკვეული ზემოქმედების პირდაპირი შედეგია.

**5. ჰიპოფიზის სიმსივნეები** – სიმსივნის ზრდის პროცესი ძლიერ აზიანებს ჰიპოფიზსა და ჰიპოთალამუსს. მაგ., ქრომოფობული ადენომა და კრანოფარინგიომა არასეკრეტორულ სიმსივნეებს მიეკუთვნებიან და აღინიშნება ჰიპოსეკრეცია. თუ სიმსივნე ჯირკვლის ფუნქციურ ქსოვილს შეიცავს, მაგ., აციდოფილური ან ბაზოფილური ადენომა, შესაძლოა საპირისპირო ეფექტი – ჰიპოფიზის ჰორმონების ჰიპერსეკრეცია.

**6. უშაქრო დიაბეტი** – ვაზოპრესინი (ანტიდიურეზული ჰორმონი) თირკმელში წყლის რეაბსორბციის სიჩქარეს არეგულირებს. სიმსივნის ზრდა იწვევს აღნიშნული ფუნქციის მოშლას და ვითარდება უშაქრო დიაბეტი, რომელსაც თან ახლავს შარდის ჭარბი რაოდენობით გამოყოფა და დაუკმაყოფილებელი წყურვილის გრძნობა (პაციენტი დღეში 20 ლიტრამდე წყალს სვამს და ამავე რაოდენობით შარდს გამოყოფს).

**7. ჰორნერის სინდრომი** – დაზიანებულია კისრის კვანძებიდან გამოსული სიმპათიკური ნერვები, ზოგჯერ თან ახლავს სახის სისხლძარღვების ფუნქციური დარღვევები იფსილატერალურად. ამიტომ დაზიანების მხარეს სახეზე შეინიშნება პტოზი, მიოზი და ოფლის გამოყოფის დაქვეითება. აღნიშნული სიმპტომები ზოგჯერ ფილტვის მწვერვალის სიმსივნისთვის (პანქოსტის სიმსივნე) არის დამახასიათებელი, რადგან ეს სიმსივნე წყვეტს თვალისაკენ მიმავალ სიმპათიკურ ბოჭკოებს, რომლებიც მიემართებიან კისრის ზედა კვანძიდან (სიმპათიკური წველის ყველაზე როსტრალური კვანძი) საძილე არტერიისაკენ და ორბიტისაკენ.

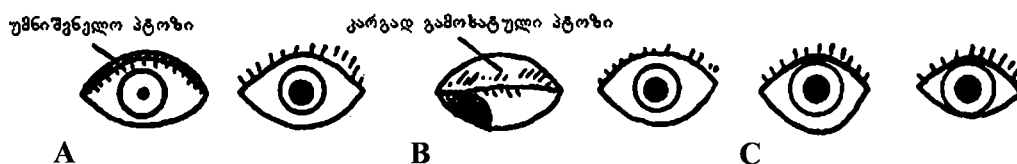
ზოგჯერ ტარდება ქირურგიული ჩარევა, რომლის დროსაც წყვეტენ ქვედა კიდურების სიმპათიკურ ინერვაციას, რაც ვასკულარიზაციის უკმარისობის შემთხვევაში ცირკულაციას აძლიერებს.

**8. პირშპრუნგის სინდრომი** – თანდაყოლილი, მემკვიდრული პათოლოგია, როდესაც ნაწლავის კედელში პარასიმპათიკური ნერვული კვანძები არ არის. შედეგად, ნაწლავის პერისტალტიკა მოშლილია, ხოლო სანათური გაფართოებულია.

**კითხვები:**

**6-1 კითხვა:** წელის მე-5 მალის (L5) დონეზე რაშის კუდის დაზიანების დროს რომელი სახის ბოჭკო ჩაერთვება პათოლოგიურ პროცესში – სიმპათიკური თუ პარასიმპათიკური?

**პასუხი:** პარასიმპათიკური. ბოლო სიმპათიკური ნერვის ფესვი მალ-თაშუა ხვრელიდან გამოდის წელის მე-2 მალის (L2) დონეზე. პარასიმპათიკური ნერვები (S2-S4) იწყებიან ზურგის ტვინიდან, დაახლოებით წელის 1-2 მალეების დონეზე (L1-L2), ტვინოვანი კონუსიდან. შემდეგ პარასიმპათიკური ბოჭკოები ეშვებიან რაშის კუდამდე და ხერხემლის არხს ტოვებენ გავის 2-4 მალეების (S2-S4) დონეზე.



სურ. 49. 6-2 კითხვაზე პასუხი:

A. მიოზი და უმნიშვნელო პტოზი; B. დილატირებული უძრავი გუგა და კარგად გამოხატული პტოზი; C. გუგის რეფლექსი მოსპობილია, ქუთუთოთა შორის ნაპრალი გაფართოებულია, თვალის ირგვლივი კუნთის ტონუსის მკვეთრი დაქვეითების გამო (მე-7 კრანიალური ნერვი)

**6-2 კითხვა:** შეძლებთ თვალის ფორმის დახატვას: A. მარჯვნივ ჰორ-ნერის სინდრომის დროს; B. მარჯვენა მე-3 კრანიალური ნერვის დაზიანების დროს; C. მარჯვენა მე-7 კრანიალური ნერვის დაზიანების დროს?

**პასუხი:** იხილეთ 49-ე სურათი.

**6-3 კითხვა:** შაკიკიან ავადმყოფებში შაკიკის შეტევის დროს ზოგჯერ რატომ შეინიშნება გუგის შევიწროება?

**პასუხი:** შეტევის დროს საძილე არტერიის გასწვრივ განვითარებულმა შეშუპებამ შესაძლოა დააზიანოს სიმპათიკური ნერვები, რომლებიც მიყვებიან საძილე არტერიასა და მის ტოტებს.

**6-4 კითხვა:** რა არის ლურჯი ალაგი – locus ceruleus ?

**პასუხი:** ეს არის ტვინის ღეროს ბირთვი, რომელიც ნორეპინეფრინის შეიცავს. იგი მდებარეობს სამწვერა ნერვის (V ნყვილი) მეზენცეფალურ ბირთვთან ახლოს, პროექცირდება ტვინის ფართოდ გაშლილ არეში და, შესაძლოა, ტვინის ფუნქციების მოდულაციას (მწყობრი მოქმედება) ახდენს.

**6-5 კითხვა:** რა არის რეტიკულური ფორმაცია?

**პასუხი:** რეტიკულური (ბადისებრი) ფორმაცია რუხი ნივთიერებაა, რომელიც დიაგრამებში არ არის მონიშნული. რეტიკულური ფორმაციის შესწავლასთან ერთად, სულ უფრო მეტი ადგილების მონიშვნა ხდება საჭირო, რაც ართულებს და ამცირებს მის გამოსახულებას. რეტიკულურ ფორმაციას მნიშვნელოვანი მოტორული და სენსორული ფუნქციები აქვს, რომლებიც დაკავშირებული არიან ავტონომიურ

## კლინიკური ნეირონატომია

---

ნერვულ სისტემასთან (მაგ., მოგრძო ტვინში სისხლის წნევისა და ტემპერატურის რეგულირების ცენტრები). ჰიპოთალამუსიდან ზურგის ტვინამდე მიმავალი მულტისინაფსური გზები, რეტიკულური ფორმაციის გავლით, ემსახურება სიმპათიკური ინფორმაციის გადაცემას. ამიტომ, ჰორნერის სინდრომის ჩამოყალიბების მიზეზი შესაძლოა ტვინის ღეროს დაზიანება იყოს.

რეტიკულური ფორმაციის სხვადასხვა უბანში ნანახია ენდოგენური ნაერთები (ენდორფინები) და მათი რეცეპტორები (მაგ., დიდი ტვინის წყალსადენის მფარავ რუხ ნივთიერებაში, ტვინის ღეროს შუა ხაზთან მდებარე უჯრედებში).

## თავი 7

### ნათხემი, ბაზალური ბირთვები და თალამუსი

თალამუსის, ნათხემისა და ბაზალური ბირთვების კომპლექსური შინაგანი კავშირები, კლინიკური თვალსაზრისით, ნაკლებად მნიშვნელოვანია და, შესაბამისად, მათზე დიდხანს არ ვისაუბრებთ.

**თალამუსი thalamus** – თალამუსი ტვინის სხვადასხვა უბნის ინტეგრაციული ცენტრია და ტვინის ქერქს, ბაზალურ ბირთვებს, ჰიპოთალამუსსა და ტვინის ღეროს შორის სენსორული გადამრთველის, გადამცემის როლს ასრულებს. მას შეუძლია ტკივილის აღქმა, თუმცა ტკივილის ზუსტ ლოკალიზაციას ვერ ახერხებს. მაგ., თალამუსის სიმსივნის მქონე ავადმყოფს „თალამური ტკივილის“ სინდრომი აწუხებს – გაურკვეველი, ბუნდოვანი ტკივილის შეგრძნება, რომლის ზუსტი ლოკალიზაციის დადგენას ვერ ახერხებს. ტვინის ღეროდან გამოსული აღმავალი სენსორული ბოჭკოები თალამუსში ქმნიან სინაფსს და, შიგნითა კაფსულის საშუალებით, ტვინის ქერქთან მიდიან. ქერქიდან მომავალი დაღმავალი მოტორული ბოჭკოები, შიგნითა კაფსულის გავლით, ტვინის ღეროკენ მოემართებიან და თალამუსში სინაფსს არ ქმნიან. ამ რეგიონის ანატომიური თავისებურება ნაჩვენებია 50-ე სურათზე.

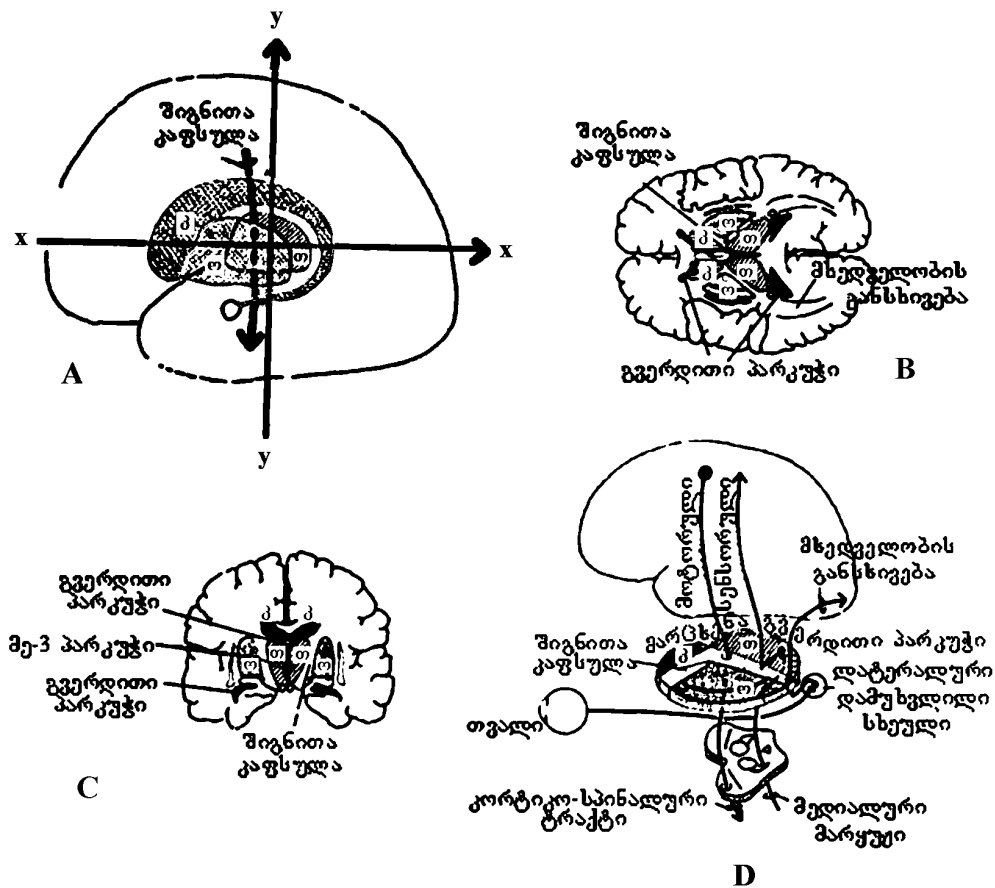
თალამუსის მნიშვნელოვანი ბირთვებია: ვენტრალური პოსტერო-ლატერალური ბირთვი – ზურგის ტვინის მგრძობიარე აღმავალი გამტარი გზის სინაფსის რეგიონი (სურ. 15); ვენტრალური პოსტერო-მედიალური ბირთვი – სამწვერა ნერვის მარყუჟის სინაფსის რეგიონი (სურ. 27); თალამუსის წინა ბირთვი (სურ. 47); ვენტრო-ლატერალური ბირთვი, რომელიც დაკავშირებულია ნათხემთან (სურ. 51).

ოსპისებრი ბირთვი (ჩენჩო – putamen + მკრათალი სფერო – globus pallidus) მდებარეობს შიგნითა კაფსულის ლატერალურად, ხოლო კუდიანი ბირთვი და თალამუსი – შიგნითა კაფსულის მედიალურად.

### ნათხემი და ბაზალური ბირთვები

ნათხემისა და ბაზალური ბირთვების მრავლობითი, რთული კავშირების ჩამოთვლამდე, კლინიკური თვალსაზრისით, გაცილებით მნიშვნელოვანია იმ კლინიკური სინდრომების შესწავლა, რომელიც ამ ორ უბანში გვხვდება. ზოგადად, ნათხემის დისფუნქცია ნებითი მოძრაობების გაძნელებითა და შეზღუდ-

ვით გამოიხატება, ხოლო ბაზალური დარღვევები უნებლიე, უაზრო და მოულოდნელი მოძრაობებით ხასიათდება.



სურ. 50. შიგნიტა კაფსულა და მისი კავშირი კუდიან ბირთვთან, თალამუსთან და ოსპისებრ ბირთვთან. კ – კუდიანი ბირთვი; თ – თალამუსი; ო – ოსპისებრი ბირთვი.

A. გვერდითი ხედი; B. ჰორიზონტალური განაკვეთი A-სურათზე მითითებულ დონეზე (x-x ღერძი); C. განივი განაკვეთი A-სურათზე მითითებულ დონეზე (y-y ღერძი); D. მთავარი მგრძნობიარე და მამოძრავებელი გზები.

## ნათხემის დაზიანებები

ნათხემი წონასწორობის, მოძრაობათა კოორდინაციისა და კუნთების ტონუსის რეფლექსური აპარატია. ნათხემის თითოეული ჰემისფერო დაკავშირებულია თავის ტვინის მოპირდაპირე ჰემისფეროსთან და ზურგის ტვინის იმავე ნახევრის წინა რქის მოტორულ უჯრედებთან. სხეულის წონასწორობის ცენტრი ნათხემის ჭიაშია, რომლის დაზიანება იწვევს მთვრალისებურ სიარულს და ასინერგიას; კიდურების კოორდინაციას განაგებს ნათხემის ჰემისფერო, რომლის დაზიანება მოძრაობათა კოორდინაციის დარღვევას იწვევს.

ნათხემისებური ატაქსიის სინდრომი:

1. მთვრალისებური სიარული – წონასწორობისა და მოძრაობის მოშლა, ავადმყოფი დადის ნელი ან ჩქარი ნაბიჯებით, სიარულის დროს ფეხები ერთმანეთთან დაშორებულია, ხოლო ხელები დიდი ამპლიტუდით მოძრაობს;
2. დისმეტრია – გადაჭარბებული მოძრაობები (ჰიპერმეტრია): ცხვირ-თითის ცდის დროს ავადმყოფს თითი ცხვირისკენ მიაქვს სწორი მიმართულებით, მაგრამ ზიგზაგურად და ცხვირის წვერზე თითს ვერ აჩერებს, მოძრაობათა კოორდინაციის მოშლის გამო;
3. ასტენია – კუნთები, ნორმასთან შედარებით, ადვილად იღლება;
4. ასინერგია – შეთანხმებული მოძრაობის უნარის მოშლა;
5. ადიადოქოკინეზია – ხელის მტევნის ანტაგონისტურად მოქმედი კუნთების სინერგიული, სწრაფი შეკუმშვის უნარის მოშლა;
6. ინტენციური კანკალი – არის ნებისმიერი მოძრაობის დროს, მაქსიმუმს აღწევს მოძრაობის დასრულებისას, ხოლო მოსვენებისას ქრება;
7. დამარცვლით (ცერებელარული) ლაპარაკი – მონოტონური, გაჭიანურებული (მეტყველებაში მონაწილე კუნთების ინკოორდინაცია);
8. კუნთების ჰიპოტონია და მუხლისა და სამთავა კუნთის მყესთა რეფლექსების დაქვეითება საქანელისებრი მოდიფიკაციით;
9. ნისტაგმი.

## ბაზალური ბირთვების დაზიანებები

1. პარკინსონის დაავადება – (გამონვეულია ბაზალურ ბირთვებში და შავ ნივთიერებაში მიმდინარე ნეიროდეგენერაციული პროცესებით, მედიატორების კონცენტრაციის ცვლილებებით). ამ პათოლოგიის დროს ვითარდება აკინეზიურ-რიგიდული სინდრომი: ექსტრამიდული ჰიპერტონია, რის გამოც ვითარდება ნებისმიერი მოძრაობის შენელება (ბრადიკინეზია) და გაიშვიათება (ოლიგოკინეზია). მაგ., ქუთუთოს ხამხამის გაიშვიათება (მარის სიმპტომი);

პარკინსონული კანკალი გამოხატულია მოსვენებისას, ძილისა და მოძრაობის დროს მცირდება ან ქრება, ძლიერდება დაღლილობისა და ემოციური გადაძაბვისას; სახის ნიღაბისებრი გამომეტყველება, მონოტონური მეტყველება, კონვერგენციის შეზღუდვა; გამოხატულია დეპრესია და ემოციური ლაბილობა – ხშირად იცრემლება, ჭირვეულია და ახირებული.

2. მცირე ანუ სიდენამის ქორეა – აღინიშნება თავის ტვინის სისხლძარღვების რევმატული დაზიანების დროს; პათოლოგიური პროცესი მოიცავს უპირატესად ქერქქვეშა კვანძებს, შავ ნივთიერებას, ნითელ ბირთვის, ნათხემს, მაგრამ ქორეული სინდრომის ჩამოყალიბებაში წამყვანი მნიშვნელობა აქვს ზოლიან სხეულში, ჰიპოთალამუსსა და ნათხემში განვითარებულ ანთებით, დისტროფიულ ცვლილებებს. ძირითადად ავადდებიან 5-15 წლის გოგონები. ძირითადი დამახასიათებელი ნიშანია ქორეული ჰიპერკინეზი – უეცარი, სწრაფი, ურითმო, უნესრიგო, უმიზნო, არაკოორდინირებული მოძრაობები. იკუმშება სინერგიულად მომუშავე კუნთები და ერთი სახის უნებლიე მოძრაობას სწრაფად ცვლის მეორე. ავადმყოფს სახეზე აღენიშნება ჭარბი, უშინაარსო გრიმასი – გამომეტყველება, რომელიც არ გამოხატავს მის სულიერ მდგომარეობას; აღინიშნება ღიმილისა და მრისხანების გამომხატველი მიმიკური მოძრაობების დისოციაცია (მაგ., თვალები მრისხანებას გამოხატავს, ტუჩები ღიმილს); თუ ჰიპერკინეზი გავრცელდა დიაფრაგმისა და მუცლის კუნთებზე, ვითარდება სუნთქვის მოშლა (ჩერნის სიმპტომი).

ჰენტიგტონის ქორეა მემკვიდრული პათოლოგიაა, რომელიც უპირატესად ვლინდება 30-40 წლის ასაკში პროგრესირებს და თან სდევს ჭკუასუსტობა.

3. ათეტოზი – ვითარდება ზოლიანი სხეულის დაზიანების დროს, ახასიათებს ნელი, გველის მსგავსი მოძრაობები (განსაკუთრებით თითების და მჯგის).

4. ჰემიბალიზმი – დიდი ამპლიტუდის ბრუნვითი მოძრაობები, რომელიც ძირითადად შეინიშნება კიდურების პროქსიმალურ სეგმენტებში, გვაგონებს ქვის გადასროლის მოძრაობას; გამოხატულია სხეულის ერთ-ერთ ნახევარში.

### კითხვები:

**7-1 კითხვა:** რომბერგის ტესტის ჩატარებისას ექიმი სთხოვს ავადმყოფს, რომ თვალები დახუჭოს. თუ თვალდახუჭული ავადმყოფი წონასწორობას ვერ იცავს და ქანაობს, ხოლო თვალის გახელისას წონასწორობას ინარჩუნებს, რომბერგის ტესტი დადებითად ითვლება (ჩვეულებრივ, თვალდახუჭული ადამიანი არ ქანაობს). რომელ კლინიკურ პათოლოგიას შეესაბამება რომბერგის დადებითი ტესტი?

**პასუხი:** პროპრიოცეპტულ ან ვესტიბულურ დარღვევებს. წონასწორობის ფუნქციას უზრუნველყოფს სამი სახის – მხედველობითი, ვეს-



ტიბულური, პროპრიოცეპტული – მგრძნობელობა. მგრძნობელობის სამივე სახე ნათხემს უკავშირდება. თუ ერთ-ერთი – პროპრიოცეპტული ან ვესტიბულური – მგრძნობელობა მოშლილია, თვალდახუჭული ავადმყოფი ქანაობს. ნევროლოგიური ტესტის საშუალებით შესაძლებელია ვესტიბულური და პროპრიოცეპტული დარღვევების განსხვავება. პროპრიოცეპტული მგრძნობელობის მოშლის დროს, ავადმყოფი ექიმის გასინჯვისას ვერ გრძნობს ფეხის თითები გაშლილი აქვს თუ მოხრილი, ხოლო ვესტიბულური მგრძნობელობის დაქვეითებისას ავადმყოფს აღენიშნება ვერტიგო, ნისტაგმი. „ცივი/თბილი“ ტესტის შედეგები ნორმას არ შეესაბამება.

**7-2 კითხვა:** შეიძლება თუ არა, ნათხემის უმნიშვნელო დაზიანების დროს ჩავატაროთ რომბერგის ტესტი?

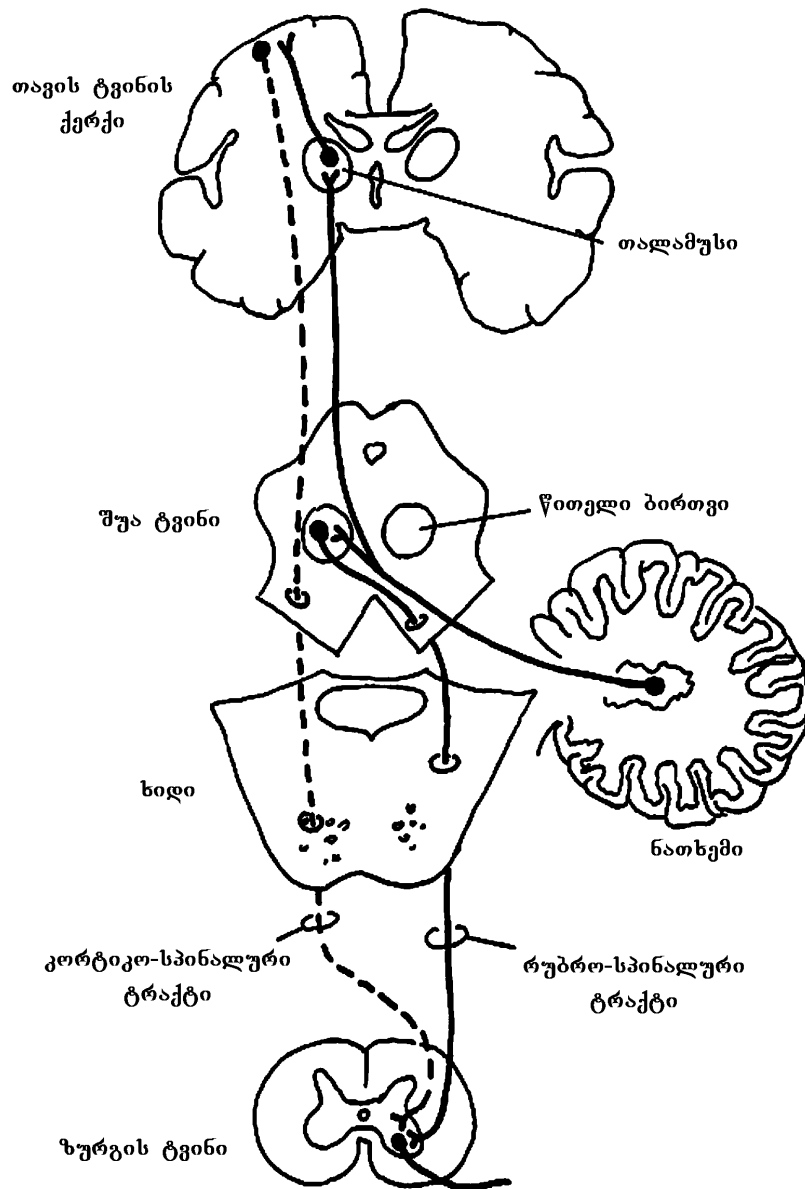
**პასუხი:** არა. ამ შემთხვევაში ავადმყოფი ქანაობს თვალის მდგომარეობისგან დამოუკიდებლად. რომბერგის ნიშნის დადგენა (ზუსტი განსაზღვრა) საკმაოდ ხისტია (იხ. კითხვა 7-1).

**7-3 კითხვა:** წითელი ბირთვის დაზიანება მარჯვენა ხელისა და ფეხის კანკალს იწვევს. რომელი წითელი ბირთვია დაზიანებული – მარჯვენა თუ მარცხენა?

**პასუხი:** მარცხენა წითელი ბირთვი. ნათხემის მარჯვენა ნახევარი სხეულის ამავე მხარეს აკონტროლებს ანუ ნათხემიდან გამოსული ეფერენტული ბოჭკოები, ორმაგი გადაჯვარედინების გამო, იფსილატერალურ ინერვაციას ახდენს; ნათხემის თითოეული ჰემისფერო კავშირშია თავის ტვინის მოპირდაპირე ჰემისფეროსთან. ამგვარად, ნათხემის ზედა ფეხების ეფერენტული ბოჭკოები გადაჯვარედინდება მარცხენა წითელ ბირთვში, შემდეგ ისევ მარჯვენა მხარეს გადმოდიან (სურ. 51). ამიტომ, მარცხენა წითელი ბირთვის დაზიანება გამოიწვევს სხეულის მარჯვენა ნახევრის ფუნქციის მოშლას.

**7-4 კითხვა:** ავადმყოფს აღენიშნება მარჯვენა კიდურებისა და სახის მარჯვენა ქვედა მიდამოს პარეზი; ტკივილის, შეხებისა და ცნობიერი პროპრიოცეპტული მგრძნობელობის მოშლა სხეულის მარჯვენა ნახევარში და მარჯვენა ჰომონიმური ჰემიანოფსია. რა არის დაზიანებული?

**პასუხი:** უნდა ვიფიქროთ მარცხენა შიგნითა კაფსულის უკანა ფეხის სისხლის მიმოქცევის მოშლაზე (იხ. სურ. 50D), რომელსაც უხშირესად იწვევს შიგნითა კაფსულის არტერიის ან ზოლიანი სხეულის არტერიის დაზიანება (სურ. 7).



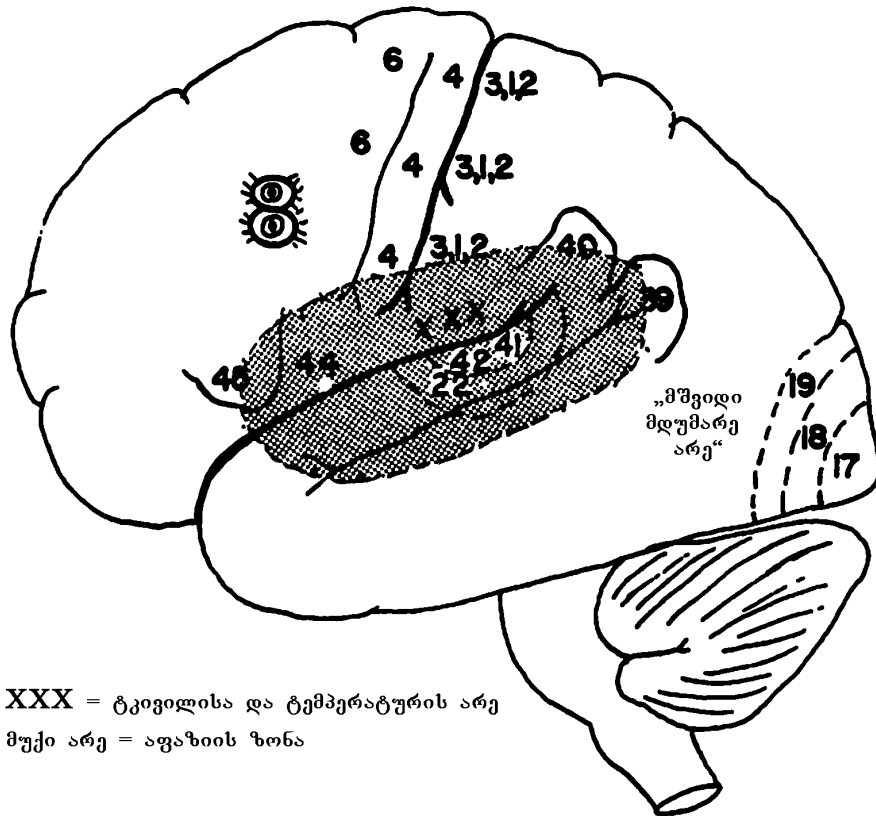
სურ. 51. კავშირი ნათხემსა და წითელ ბირთვს შორის

## თავი 8

### თავის ტვინის ქერქი

ნერვული სისტემის სტრუქტურულმა დაზიანებამ შესაძლოა მსუბუქი ან მძიმე ხარისხის დისფუნქცია გამოიწვიოს. დაზიანების ხარისხს განსაზღვრავს ნერვული სისტემის უბანი, რომელსაც მოიცავს პათოლოგიური პროცესი. მაგ., ავადმყოფი, რომელსაც დაზიანებული აქვს მხრის ნნული, ნყალბურთის ფორმის ჩაცმისას მხოლოდ მარჯვენა ხელს იშველიებს, რადგან მარცხენა ხელი პარალიზებულია. ფუნქციური დონეების შემდგომი საფეხურია ნათხემი და ბაზალური ბირთვები. ნათხემის დაზიანების დროს ავადმყოფს შეზღუდული აქვს აქტიური, შეთანხმებული მოძრაობების განხორციელების უნარი. მაგ., მიზნის აცდენა (გადაჭარბებული მოძრაობა), ტრემორი; ბაზალური ბირთვების დაზიანებისას აღინიშნება უეცარი, მოულოდნელი, დაუგეგმავი და უჩვეულო მოძრაობანი. დიდი ტვინის ქერქის დაზიანებისას გამოხატულია გაცილებით მძიმე ხარისხის დისფუნქცია (ძირითადი მოტორული უბნის სტრუქტურული ცვლილებების გარდა) მაგ., თავის ხელთათმანში გაყოფის მცდელობა ან სხვა, სრულიად არაადეკვატური ქცევები. მეტყველებაზე ზემოქმედების თვალსაზრისით, მე-10 წყვილი (ცთომილი) ნერვის დაზიანება დისფონიას იწვევს (ლარინგული დისფუნქცია). როდესაც თავის ტვინის მე-10, მე-12 ან მე-7 ნერვია დაზიანებული, ძნელდება „კ, ლ, მ“ ბგერების წარმოქმნა ანუ „კუ, კუ, კუ“ ტესტი რბილი სასისთვის (მე-10 წყვილი ნერვი), „ლა, ლა, ლა“ ტესტი ენისთვის (მე-12 წყვილი ნერვი) და „მი, მი, მი“ ტესტი ტუჩებისთვის (მე-7 წყვილი ნერვი). თავის ტვინის ქერქის მეტყველების ზონის სტრუქტურული ცვლილებები განაპირობებს მეტყველების მაღალორგანიზებული დონის დეფიციტს – სიტყვების გამოტოვება, ან დამატებითი უაზრო, შეუსაბამო სიტყვების ჩართვა. ფსიქიკური მოშლილობისას, ზოგადად, აზროვნების ორგანიზებული დარღვევების გამო, დისფუნქციის ხარისხი უფრო მაღალია.

დაახლოებით იგივე ითქმის მგრძნობიარე გზებზე. მთავარი მგრძნობიარე ზონების მძიმე დაზიანების დროს, ავადმყოფს უჭირს შემოსული ინფორმაციის აღქმა. მაგ., ოპტიკური ტრაქტის დაზიანება იწვევს ჰომონიმურ ჰემიანოფსიას. თავის ტვინის ქერქის მე-18 და მე-19 არეების დაზიანება იწვევს მხედველობის მოშლას. ავადმყოფი ხედავს, თუმცა ვერ არჩევს რას ხედავს.



**სურ. 52. თავის ტვინის ქერქის ფუნქციური არეები**

თავის ტვინის ქერქის მიერ კომპლექსური აღქმისუნარიანობის დაქვეითებას აგნოზიას უწოდებენ, ხოლო მიზანდასახული მოქმედების შესრულების უნარის დაკარგვას, შენარჩუნებული მოტორული ფუნქციისა და კოორდინაციის ფონზე – აპრაქსიას. ხშირად ისინი ერთმანეთისგან რთული გასარჩევია. თავის ტვინის ორგანული დაზიანებით გამოწვეული მეტყველების სრული ან ნაწილობრივი მოშლის (აფაზიის) დროს, ავადმყოფი კარგავს სიტყვების საშუალებით თავისი აზრის გამოთქმის უნარს. აფაზია შეიძლება იყოს მგრძნობიარე (მაგ., კითხვა, სმენა), ან მოტორული – (წერა, მეტყველება). აფაზიის დროს დაზიანება დომინანტ ჰემისფეროშია. მემარჯვენე და მრავალი (არა ყველა) მემარცხენე სუბიექტებისათვის დომინანტ ჰემისფეროდ მიჩნეულია მარცხენა ჰემისფერო.

52-ე სურათზე აღნიშნული გამუქებული არე დიდი ტვინის ქერქის ის უბანია, რომელიც ზიანდება აფაზიის დროს. ეს არე დაყოფილია ქვეარეებად. თუ პათოლოგიური პროცესი მოიცავს აფაზიის ქერქული ზონის წინა ნაწილს,

რომელიც ახლოსაა ქერქის მოტორულ ცენტრთან, ვითარდება მოტორული აფაზია; აფაზიის ქერქული ზონის უკანა ნაწილი ახლოსაა სმენისა და მხედველობის ქერქულ ცენტრებთან. ამიტომ, აფაზიის ქერქული ზონის უკანა ნაწილის დაზიანება იწვევს მგრძნობელობით აფაზიას. მხედველობის ქერქულ ცენტრთან ახლოს მდებარე აფაზიის ქერქული ცენტრის დაზიანება იწვევს კითხვის უნარის მოშლას (ალექსია); სმენითი აფაზია ვითარდება სმენის ქერქულ ცენტრთან ახლოს მდებარე აფაზიის ქერქული ზონის უკანა ნაწილის დაზიანების დროს. ავადმყოფს დაკარგული აქვს გაგონილის აღქმის უნარი. შესაძლოა, აფაზიის ქერქული ზონის წინა და უკანა ნაწილი ერთდროულად დაზიანდეს. ქერქის აფაზიური უბნის უფრო წინამდებარე ნაწილების დაზიანებით გამოწვეულ მეტყველების მოშლას ახასიათებს შენელებული მეტყველება, ავადმყოფი წინადადებიდან აგებს არსებით სახელებს და კავშირებს (მაგრამ, ან, და); ქერქის აფაზიური ზონის უფრო უკანა უბნების დაზიანებისას ავადმყოფის მეტყველება მეტისმეტად გადატვირთულია, იყენებს სრულიად შეუსაბამო და უაზრო სიტყვებს („სიტყვების სალათი“), შეინიშნება ნეოლოგიზმი და ვერბიგერაცია. სავარაუდოდ, ეს ყოველივე იმით აიხსნება, რომ, ზოგადად, მეტყველების ფუნქცია გაგონილის აღქმის უნარზეც არის დამოკიდებული. ამიტომ, როდესაც დაზიანებულია სმენის ქერქულ ცენტრთან ახლოს მდებარე ქერქული აფაზიის არე, ვითარდება მეტყველების მოშლის მძიმე ფორმა. არადომინანტური ჰემისფეროს შესაბამისი არეების დაზიანება აფაზიას არ იწვევს. ამ დროს აღინიშნება „მარცხენა გარემოს“ მხედველობითი და სმენითი „უყურადღებობა“ ანუ „მარცხენას“ გაუცნობიერებლობა; ავადმყოფი უარყოფს ყოველგვარი ნევროლოგიური გადახრის არსებობას, ჰემიპლეგიისა და მარცხენა მხედველობის ველის გამოვარდნის მიუხედავად.

ქვემოთ ჩამოთვლილია თავის ტვინის ქერქის ფუნქციური არეები და მათი დაზიანებით გამოწვეული შედეგები.

ნებისმიერი მოძრაობის ქერქული ცენტრი თავის ტვინის ქერქის წინა ცენტრალურ ხვეულში და შუბლის პირველი და მეორე ხვეულის უკანა ნაწილებშია. ქერქის მოტორული ზონა, რომელიც მოიცავს ბროდმანის მე-4, მე-6, მე-8 და მე-9 ფუნქციურ არეებს, მდებარეობს როლანდოს ღარის წინ. მე-4 და მე-6 არეებში მოთავსებულია მოპირდაპირე კიდურების, სახისა და სხეულის მოძრაობის ცენტრები.

პერიფერიულ, რბილ ანუ დუნე დამბლას იწვევს პერიფერიული მამოძრავებელი ნეირონის დაზიანება. მას ახასიათებს კუნთების ჰიპოტონია და ატროფია, ჰიპორეფლექსია ან არეფლექსია;

ცენტრალური მამოძრავებელი ნეირონის დაზიანება იწვევს სპასტიკურ ანუ ცენტრალურ დამბლას, რომელსაც ახასიათებს კუნთების ჰიპერტონია, ჰიპერრეფლექსია, პათოლოგიური რეფლექსები, კუნთების ტროფიკა შენარჩუნებულია.

მე-8 არე (შუბლის მეორე ხვეულის უკანა ნაწილი) – მისი დაზიანება იწვევს მოპირდაპირე მხარეს თავისა და თვალების მოძრაობის გაძნელებას.

მოტორული არეების როსტრალურად მდებარე შუბლის წილის ქერქი განაგებს რთულ ქცევით აქტებს და მისი დაზიანების შედეგად ავადმყოფი კარგავს ინტელექტს, აბსტრაქტული აზროვნების უნარს; ის ხდება უტაქტო, უპასუხისმგებლო; მეტყველებს ვულგარულად და მოქმედებს ტაკიმასხარის მსგავსად.

ბროდმანის 44-ე და 45-ე არე (ბროკას მეტყველების არე) – მისი დაზიანების დროს ვითარდება მოტორული აფაზია (მხოლოდ დომინანტი ჰემისფეროს შესაბამისი ფუნქციური არის დაზიანების დროს). ავადმყოფმა იცის, რისი თქმა სურს, მაგრამ მეტყველებს ნელა, უპირატესად, არსებითი სახელებისა და წინდებულების გარეშე.

მე-3, მე-2 და პირველი ფუნქციური არეების დაზიანება იწვევს შეხების, პროპრიოცეპტული მგრძნობელობის კონტრალატერალურ დაქვეითებას. მეორადი სომატოსენსორული არის დაზიანების დროს ტკივილის შეგრძნებაც ქვეითდება (სურ. 52).

41-ე და 42-ე არეები (სმენის ფუნქციური არე): სმენის გამტარი გზების ბილატერალური ინერვაციის გამო, უნილატერალური დაზიანება სმენაზე მნიშვნელოვან გავლენას არ ახდენს.

22-ე არე (ვერნიკეს არე) – დომინანტი ჰემისფეროს 22-ე არე იწვევს სმენით აფაზიას. ავადმყოფს ესმის, თუმცა ვერ აღიქვამს. მეტყველებს, მაგრამ შეცდომებს უშვებს, რადგან საკუთარი სიტყვების მნიშვნელობა არ ესმის.

40-ე არე (განაპირა ხვეული) – დომინანტი ჰემისფეროს შესაბამისი არის დაზიანება ტაქტილურ და პროპრიოცეპტულ აგნოზიას და სხვა მრავალ პრობლემას იწვევს. მაგ., ავადმყოფი ვერ არჩევს მარჯვენას და მარცხენას, უძნელდება საკუთარი სხეულის წარმოდგენა; ვითარდება აპრაქსია.

39-ე არე (კუთხის ხვეული) – დომინანტი ჰემისფეროს დაზიანება ალექსია-სა და აგრაფიას იწვევს (შესაბამისად, კითხვისა და წერის უნარის დაკარგვა).

მე-17, მე-18 და მე-19 არეების სრული დაზიანება კონტრალატერალურად მხედველობის ველის გამოვარდნას იწვევს. ცალკე მე-18 და მე-19 არეების დაზიანება სიბრმავეს არ იწვევს, თუმცა ობიექტების ცნობა და იდენტიფიცირება საკმაოდ გართულებულია (მხედველობითი აგნოზია).

ფიქრობენ, რომ სიჩუმის არე (სურ. 52) ინახავს მხედველობით და სმენით ინფორმაციას, რაც სიზმრებში და ჰალუცინაციებში აისახება. ასევე ფიქრობენ, რომ ეპილეფსიური შეტევები დასაბამს ამ უბნიდან იღებს; „დეჟა ვიუს ფენომენი“ ამ არესთან ასოცირდება.

მეინერტის ბაზალური ბირთვი მდებარეობს შუბლის წილის ფუძეზე, მხედველობის ჯვარედინის ლატერალურად. ბირთვის დეგენერაცია იწვევს ალცჰაიმერის დაავადებას – შექნილი გონებასუსტობა, დემენცია.

## კლინიკური მიმოხილვა

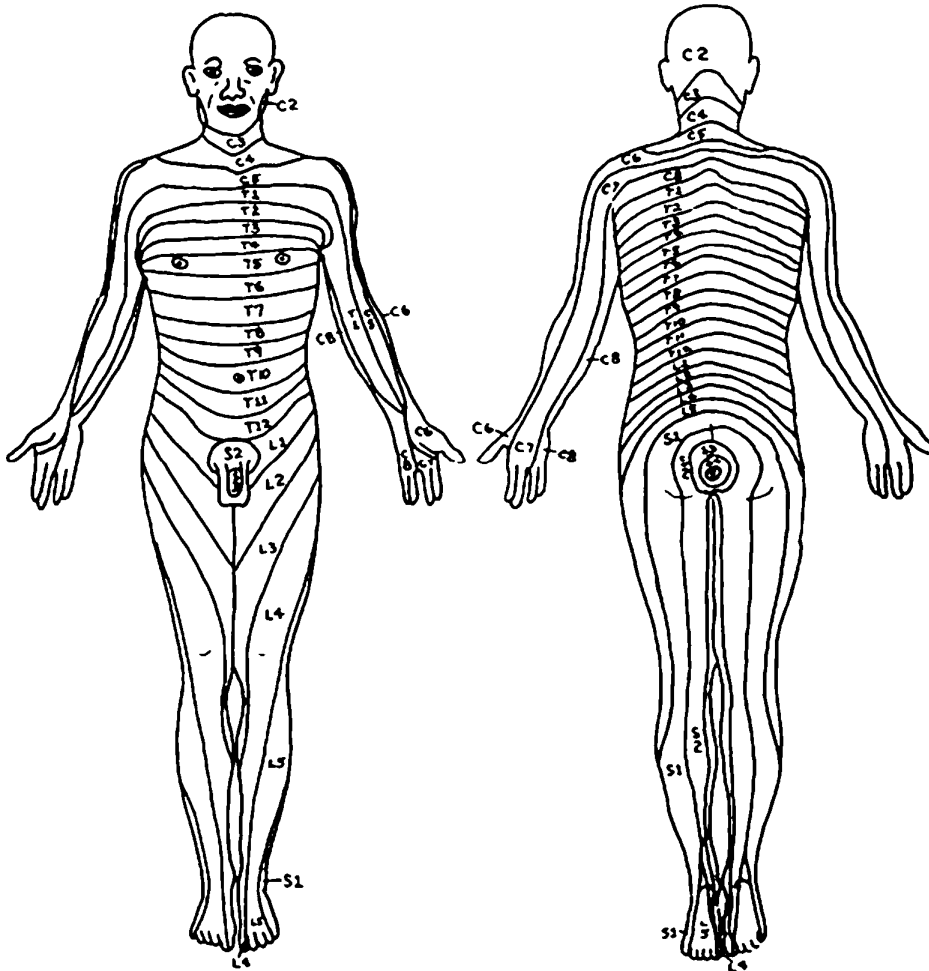
**კითხვა:** რომელი ზოგადი პრინციპით ვხელმძღვანელობთ იმის დასადგენად, რომელ დონეზე მდებარეობს დაზიანება – თავის ტვინის ქერქი, შიგნითა კაფსულა, ნათხემი, ბაზალური ბირთვები, ტვინის ღერო, ზურგის ტვინი თუ პერიფერიული ნერვი?

**პასუხი:** ნათხემისა და ბაზალური ბირთვების დაზიანება აისახება მოტორულ დარღვევებში. ნათხემის დისფუნქცია გამიზნული მოძრაობების არაკოორდინირებული შესრულებით ხასიათდება, ხოლო ბაზალური ბირთვების დაზიანების დროს აღინიშნება უაზრო, არაგამიზნული, მოულოდნელი მოძრაობები.

თავის ტვინის ქერქისა და შიგნითა კაფსულის დაზიანება კონტრალატერალურ სენსორულ და მოტორულ დარღვევებს იწვევს. რთულია თავის ტვინის ქერქისა და შიგნითა კაფსულის დაზიანების დიფერენცირება. თუ გამოხატულია მაღალი დონის დისფუნქცია, კონკრეტულად, აგნოზია ან აპრაქსია, უნდა ვიფიქროთ თავის ტვინის ქერქის დაზიანებაზე.

ტვინის ღეროსა და ზურგის ტვინის უნილატერალური დაზიანება იფსილატერალურ და კონტრალატერალურ დარღვევებს იწვევს; ზურგის ტვინის უნილატერალური დაზიანება იწვევს პარეზსა და პროპრიოცეპტული შეგრძნების მოშლას იფსილატერალურად, ხოლო ტკივილისა და ტემპერატურის შეგრძნების მოშლას – კონტრალატერალურად, დაზიანების დონის ქვემოთ. ტვინის ღეროს უნილატერალური დაზიანების დროს შეინიშნება ზედა მოტორული ნეირონის კონტრალატერალური დამბლა, პროპრიოცეპტული, ტკივილისა და ტემპერატურის შეგრძნების მოშლა კონტრალატერალურად, თავის ქვემოთ, ხოლო იფსილატერალურად, თავის ტვინის ნერვების ფუნქციების მოშლა.

თავის ტვინის ნერვების დაზიანება მიანიშნებს იმაზე, რომ პათოლოგიური პროცესი კეფის დიდი ხვრელის ზევითაა. კიდურის გასწვრივ რადიკულარული ანუ ფესვობრივი ტკივილი მიანიშნებს, რომ დაზიანების უბანი კეფის დიდი ხვრელის ქვევითაა, თუმცა აქვე აღვნიშნავთ, რომ მსგავსი ტკივილი შესაძლოა სხვა, უფრო პერიფერიული, პრობლემის დროსაც გამოვლინდეს მეორადი ან გვერდითი მოვლენის სახით; ერთ მხარეს (უნილატერალურად) თავის ტვინის ნერვების ფუნქციების მოშლა და მეორე მხარეს (კონტრალატერალურად) კიდურების მგრძნობიარე ან მოტორული ფუნქციების მოშლა ამტკიცებს, რომ დაზიანება ტვინის ღეროს დონეზე მდებარეობს და არა ტვინის ქერქში და შიგნითა კაფსულაში.



სურ. 53. ადამიანის სხეულის დერმატომული რუკა

პერიფერიული ნერვების დაზიანება იფსილატერალურ-მოტორულ და სენსორულ დარღვევებს იწვევს. პერიფერიული დაზიანებები შეიძლება განვასხვავოთ შიგნითა კაფსულისა და ტვინის ქერქის დაზიანებისგან (გაიხსენეთ ქვედა მოტონეირონების დაზიანებისთვის დამახასიათებელი ნიშნები).

ზურგის ტვინის ნერვის ფესვის დაზიანებისა და სხვა პერიფერიული ნერვის დაზიანების ერთმანეთისაგან გასარჩევად საჭიროა სხვადასხვა მოსაზრების გათვალისწინება. ზურგის ტვინის ერთი ნერვის ფესვის მწვავე დაზიანება ძირითადად ძალზე უმნიშვნელო სენსორულ თუ მოტორულ დარ-



ღვევას იწვევს, რაც გამოწვეულია მომიჯნავე ფესვების ურთიერთგადამფარავი გავრცელებით (სურ. 53). მნიშვნელოვანი მოტორული თუ სენსორული დაზიანება გულისხმობს სამი ან მეტი ფესვის დაზიანებას, ზოგიერთი გამონაკლისის გარდა. სხვადასხვა სპინალური ნერვის ფესვების დერმატომული (კანის) რუკა, თითქმის ფარავს ზურგის ტვინის იმავე სეგმენტის კუნთების რუკას. ზურგის ტვინის ნერვების ფესვების დაზიანება იწვევს დარღვევებს, რომლებიც განსხვავდება პერიფერიული ნერვული წნულებისა და ნერვის უფრო პერიფერიული ნაწილების დაზიანებისგან. ეს გასაგებიც არის, რადგან პერიფერიული ნერვი ბოჭკოების ერთობლიობაა და სხვადასხვა ნერვის ფესვებისგან იქმნება.

სქემაში და 54-ე სურათზე მოცემულია პერიფერიული ნერვების კლასიკური დაზიანებებისთვის დამახასიათებელი მოტორული და სენსორული დარღვევები.

54-60 სურათებზე გამოხატულია სხვადასხვა დაზიანება (გამუქებული უბნები ფუნქციურ დეფიციტს აღნიშნავს).

## მოტორული ფუნქციის მოშლა

### (სქემა)

**სხივის ნერვი – n. radialis (C5-C8)** – გამოხატულია სამთავა კუნთის, გრძელი სუპინატორის, მტევნისა და თითების ფალანგების გამშლელი კუნთების დამბლა. ავადმყოფს არ შეუძლია ცერის განზიდვა, უძნელდება თითების დაცილება, ხელის მტევნისა და ფალანგების გაშლა ხელის ზურგისკენ, ხელის მტევნის განზიდვა. ხელის მტევანი ქვემოთაა დაშვებული და პრონაციის მდგომარეობაშია, თითები ნახევრად მოხრილია. ავადმყოფს სამხედრო საღმის მიცემა და ტაშის დაკვრა არ შეუძლია. დამუშტვისას მტევანი ხელისგულისკენ იხრება და მისი ძალა დაქვეითებულია. წინამხრის გაშლა შეუძლებელია, სამთავა კუნთის მყესის რეფლექსი დაქვეითებულია.

**საშუალო ნერვი – n. medianus (C6-T1)** – ძლიერ შეზღუდულია ხელის მტევნის, საჩვენებელი და შუა თითის მოხრა; ცერის განზიდვა და სხვა თითებთან ოპოზიცია. შეუძლებელია წინამხრის პრონაცია, მაჯის მოხრა სხივისკენ (ცერისკენ). ავადმყოფს არ შეუძლია საჩვენებელი თითით ვინმეს მოხმობა, სუპინაციის მდგომარეობაში ცერის მოტანა საჩვენებელი თითის უკანასკნელ ფალანგთან (ოპოზიცია). ტენარის კუნთები ატროფიულია. ხელის მტევანს აქვს „მაიმუნის თათის“ ფორმა.

**იდაყვის ნერვი – n.ulnaris (C8-T1)** – ავადმყოფს არ შეუძლია ხელის მტევნის მოხრა, ცერის დაპირისპირება ნეკთან; უძნელდება ხელისგულისკენ ცერის მოზიდვა, მაჯის მოხრა იდაყვისაკენ (ნეკისკენ); შეუძლებელია შუათანა, უსახელო თითისა და, განსაკუთრებით, ნეკის ბოლო ფალანგების მოხრა. ეს თითები ღებულობენ ბრჭყალის ფორმას. ჰიპოტენარი ატროფიულია.

**კუნთ-კანის ნერვი – n. musculo-cutaneus (C5-C6)** – წინამხრის მოხრის გაძნელება და ძალის დაქვეითება, განსაკუთრებით სუპინაციის მდგომარეობაში; ორთავა და მხრის შიგნითა კუნთების ატროფია, ორთავა კუნთის მყესის რეფლექსის დაქვეითება.

**ილლიის ნერვი – n. axillaris (C5-C6)** – აწეული ხელის მოძრაობის შეზღუდვა გარეთ, წინ და უკან. აღინიშნება დელტისებრი კუნთის ატროფია.

**გულმკერდის გრძელი ნერვი – n.thoracicus longus (C5-C7)** – გაძნელებულია ხელს აწევა ჰორიზონტის ზემოთ.

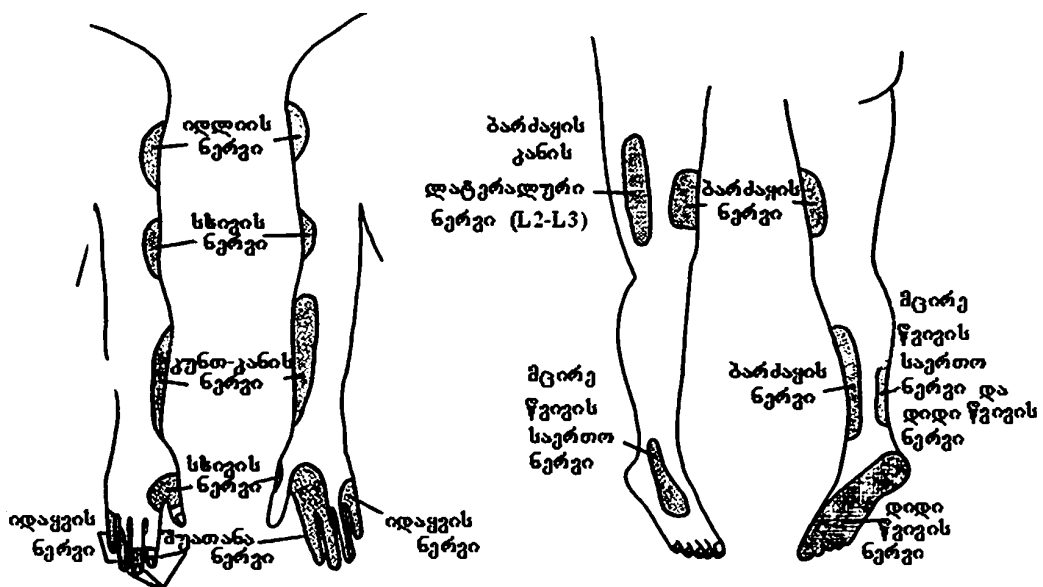
**ბარძაყის ნერვი – n.femoralis (L2-L4)** – შეზღუდულია წვივის გაშლა, ბარძაყის მოხრა, ბარძაყის ოთხთავა კუნთის ტონუსი დაქვეითებულია. აღინიშნება მუხლის რეფლექსის მკვეთრი დაქვეითება ან გაქრობა.

**დამხურავი ნერვი – n. obturatorius (L2 -L4)** – აღინიშნება ბარძაყის მომზიდველი კუნთების ჰიპოტონია, ჰიპოტროფია; ბარძაყის მოზიდვა და გარეთ როტაცია გაძნელებულია. ავადმყოფი სიარულის დროს ფეხს გარეთ იქნევს.

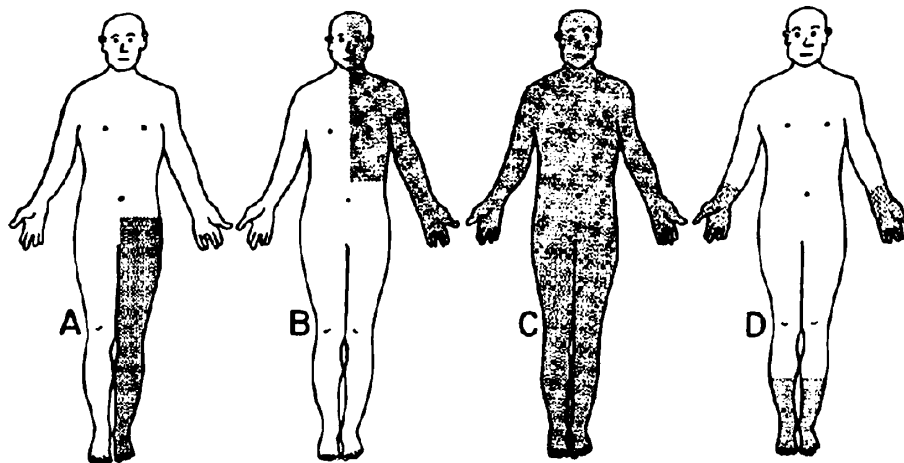
**საჯდომი ნერვი – n. ischiadicus (L4-S3)** – დამახასიათებელია წვივის მოხრის გაძნელება და იმ ფუნქციების დარღვევა, რომლებიც თან ახლავს საჯდომი ნერვის ტოტების დაზიანებას.

**დიდი წვივის ნერვი – n. tibialis (L4-S3)** – გაძნელებულია ტერფისა და ფეხის თითების მოხრა ფეხისგულისკენ და ტერფის შიგნით მოტრიალება. შეუძლებელია ფეხის წვერებზე სიარული. კანჭის, ფეხისგულისა და ძვალთაშუა კუნთები ატროფიულია. ტერფს აქვს „ბრჭყალისებრი თათის“ ფორმა. აქილევსის რეფლექსი დაქვეითებულია ( ან სულ გამქრალია).

**მცირე წვივის საერთო ნერვი – n. peroneus communis (L4-S3)** – მკვეთრად შეზღუდულია ან საერთოდ შეუძლებელია ტერფის ზურგისკენ (დორზალურად) გაშლა, ტერფის განზიდვა, თითების გაშლა. ავადმყოფი ვერ დგება ქუსლზე. ტერფი დაშვებულია. ავადმყოფი დადის „სტეპაჟით“ ანუ „მამლის სიარულით“ (ორტაქტიანი სიარული – ჯერ ტერფის წვერით, შემდეგ ქუსლით).

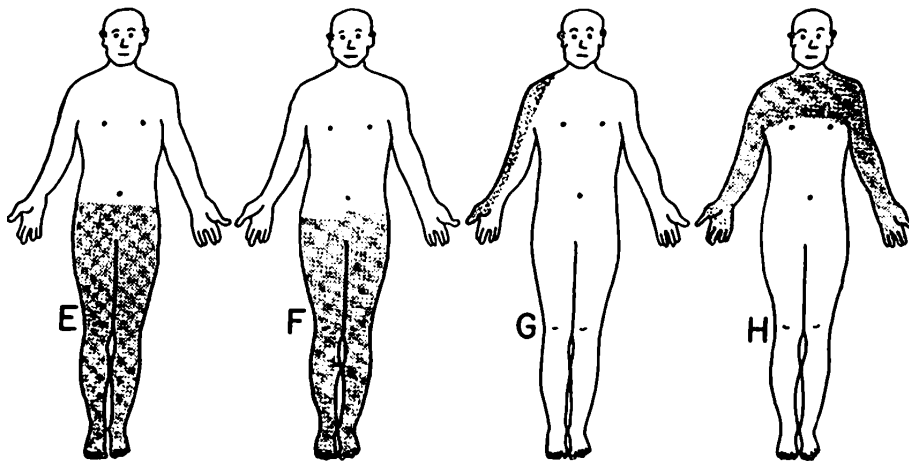


სურ. 54. მგრძნობელობის მოშლა პერიფერიული ნერვების დაზიანების შედეგად



სურ. 55.

- A. ძალის დაქვეითება (სისუსტე)  
ყველა სახის მგრძობელობის დაქვეითება  
ჰიპერრეფლექსია } ფეხი > ხელზე
- B. ძალის დაქვეითება (სისუსტე)  
ყველა სახის მგრძობელობის დაქვეითება  
ჰიპერრეფლექსია } ხელი > ფეხზე
- C. კუნთების ატროფია, ფიბრილთა თრთოლვა  
ჰიპერრეფლექსია
- D. ძალის დაქვეითება (სისუსტე),  
ყველა სახის მგრძობელობის დაქვეითება,  
ჰიპორეფლექსია, „წინდების“ და „ხელთათმანების“ ფენომენი.



სურ. 56.

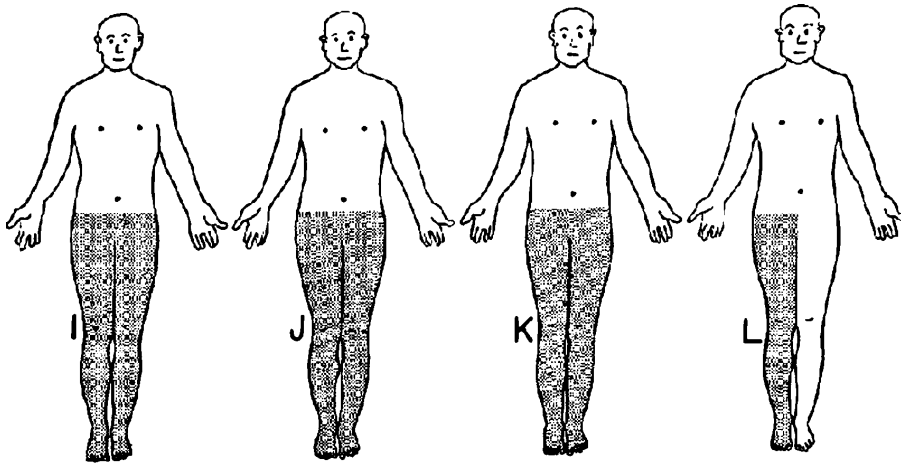
E. პროპრიორეცეპტული მგრძნობელობის დაქვეითება + რომბერგი, ძლიერი, პერიოდული, ხანმოკლე, ფესვობრივი ტკივილი, ზოგჯერ კორსეტის ტიპის მუდმივი ტკივილი ამავე ზონაში.

F. სპასტიური პარეზი } დაზიანების  
 პროპრიორეცეპციის დაქვეითება } მხარეს  
 ჰიპერრეფლექსია

მოპირდაპირე } ტკივილისა და ტემპერატურის  
 მხარეს } მგრძნობელობის დაქვეითება

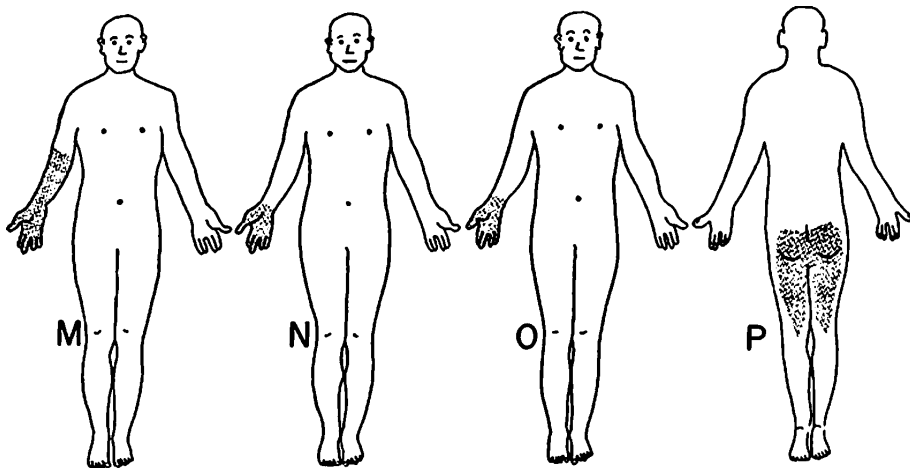
G. ფესვობრივი ტკივილი

H. პროპრიორეცეპტული მგრძნობელობა ინტაქტურია, ტაქტილური მგრძნობელობა დაქვეითებულია, აღინიშნება ტკივილისა და ტემპერატურის მგრძნობელობის მოშლა.



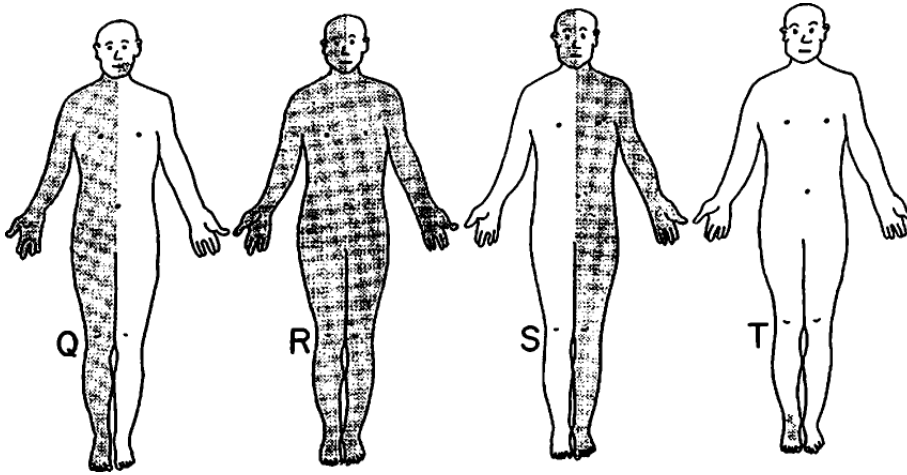
სურ. 57.

- I. ქვემო კიდურები სპასტიური პარაპარეზი, ყველა სახის მგრძნობელობის დაკარგვა, შიპერრეფლექსია.
- J. პროპრიოცეპტული მგრძნობელობის დაქვეითება, პარეზი, შიპერრეფლექსია, ბაბინსკის რეფლექსი.
- K. რბილი დამბლა, ყველა სახის მგრძნობელობის დაქვეითება.
- L. პარეზი, კუნთების ატროფია, შიპორეფლექსია.



სურ. 58.

- M. იდაყვისა და მჯგის სახსარში გაშლის გაძნელება, სამთავა კუნთის მყესის რეფლექსის დაქვეითება, პარესთეზია (დაბუყება) მტევენის დორზალურ ზედაპირზე (სხივის ნერვის საინერვაციო ზონაში).
- N. მჯგის, ცერის, საჩვენებელი და შუა თითის მოხრის შეზღუდვა, ცერის სხვა თითებთან ოპოზიციის შეუძლებლობა, ტენარის ატროფია „მაიმუნის თათი“, ტაქტილური, ტკივილის და ტემპერატურის მგრძნობელობის მოშლა ხელისგულზე (შუათანა ნერვის საინერვაციო ზონაში).
- O. მე-3, მე-4 და, განსაკუთრებით, მე-5 თითი ღებულობს „ბრჭყალის“ ფორმას. ჰიპოთენარის ატროფია, ჰიპესთეზია (მგრძნობელობის დაქვეითება) ხელისგულის იდაყვისმხრივი ნახევრის, ნეკნისა და უსახელო თითის შიგა ნახევრის არეში.
- P. ყველა სახის მგრძნობელობის დაქვეითება, ატროფია, იმპოტენცია.



სურ. 59.

Q.

მარჯვნივ } სპასტიური პარეზი,  
ჰიპერრექლექსია,  
პროპრიოცეპტული მგრძნობელობის დაქვეითება.

ტკივილისა და ტემპერატურის მგრძნობელობა ინტაქტურია.

ენის ატროფია } მარცხნივ

R. ტორსსა და კიდურებზე ტკივილისა და ტემპერატურული } მარცხნივ  
მგრძნობელობის დაქვეითება

მარჯვნივ } ატაქსია, გემოვნების დაქვეითება;  
სახეზე ტკივილისა და ტემპერატურული  
მგრძნობელობის დაქვეითება.

ხმის დაკარგვა, ყლაპვის, ზოგჯერ მეტყველების გაძნელება

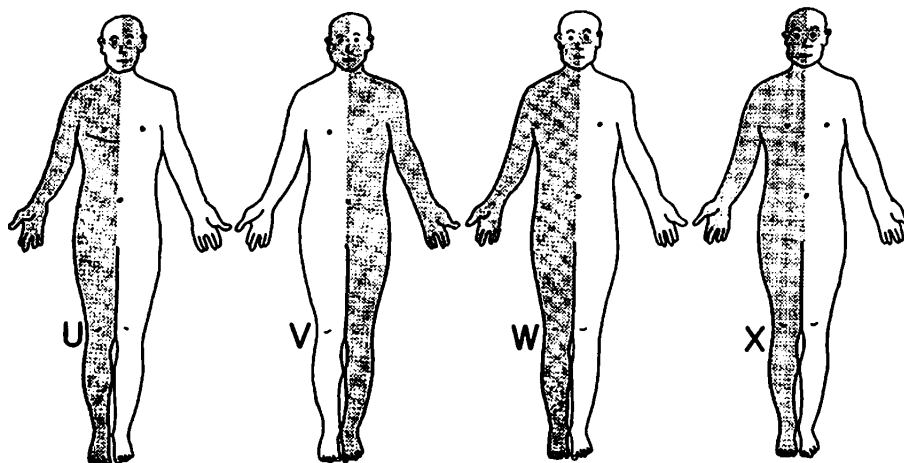
S. სპასტიური პარეზი, პროპრიოცეპტული } მარცხნივ  
მგრძნობელობის დაქვეითება.

მარჯვნივ } თვალის განზიდვა შეუძლებელია (VI ნერვის პარეზი)  
სახის ნერვის ტოტალური პარეზი.

T.

მარჯვნივ } მკვეთრად შეზღუდულია ტერფის ზურგისკენ ტერფის გაშლა.  
პაციენტი ვერ დგება ქუსლზე, ფეხი ჩამოკიდებულია. პარესთეზია  
წვივის გარეთა ზედაპირზე და ტერფის ზედაპირზე.





სურ. 60.

U.

მარჯვნივ { მხედველობი დაქვეითება, ბაბინსკი, ატაქსია.

დიპლოპია (გაორება), ნისტაგმი } მარცხნივ  
სახის ნერვის სისუსტე

V.

მარჯვნივ { ძალის დაქვეითება სალექ კუნთებში.  
სახის ანესთეზია.

სპასტიური ჰემიპარეზი, სახის ქვედა ნაწილის } მარცხნივ  
კუნთების სისუსტე

W. პტოზი, გუგას გაფართოება

III ნყვილი ნერვის დამბლა დაზიანებულ მხარეს, } მარცხნივ  
გაძნელებულია თვალის მოძრაობა შიგნით

მარჯვნივ { სახის ქვედა ნაწილის პარეზი,  
სპასტიური ჰემიპარეზი.

X. მარჯვნივ ← ყველა სახის მგრძობელობის დაქვეითება,

III ნყვილი ნერვის პარეზი → მარცხნივ.

**პასუხები (სურ. 55-60):**

**A.** დიდი ტვინის მარჯვენა წინა არტერია (იხ. სურ. 7, 8);

**B.** დიდი ტვინის მარჯვენა შუა არტერია (იხ. სურ. 7, 8);

**C.** ამიოტროფული გვერდითი სკლეროზი (იხ. სურ. 18 A). დაავადება იწყება კიდურების დისტალური ნაწილის პარეზით, ატროფიითა და ფიბრილთა (კუნთოვანი ბოჭკოების) თრთოლვით; მყესების და ძვლების რეფლექსების მომატებით. სპაზმურ-ატროფიული პარეზი ნელა პროგრესირებს, ვრცელდება ჩონჩხის ყველა კუნთზე და რთულდება ბულბარული მოვლენებით. ავადმყოფი იღუპება სუნთქვის დამბლის, ასფიქსიისა და სხვა გართულებების გამო;

**D.** პერიფერიული ნეიროპათია (იხ. კითხვა 3-5B). „წინდებისა“ და „ხელთათმანების“ ფენომენი;

**E.** სიფილისის დაგვიანებული ფორმა, ზურგის ტვინის ტაბესი-ხმოზა; ზედა კიდურები ნაკლებად ზიანდება (იხ. სურ. 18B);

**F.** ზურგის ტვინის მარცხენა ნახევრის განივი დაზიანება (ბროუნსეკარის სინდრომი) T11 სეგმენტის დონეზე (იხ. სურ. 15; კითხვა 3-1);

**G.** ფესვის ტკივილი (C5-C6);

**H.** სირინგომიელია – C5-T2 (იხ. სურ. 18F და კითხვა 3-3). დაზიანება ხდება უპირატესად კისრის დონეზე, აღინიშნება ზემო კიდურების კუნთების ატროფია;

**I.** ზურგის ტვინის მთლიანი განივი დაზიანება T11 სეგმენტის დონეზე. ეს დაზიანება შეიძლება იყოს ზურგის ტვინის ცენტრალური არხის დონეზე არსებული სიმსივნის შედეგი;

**J.** პერნიციოზული ანემია – პერიფერიული ნერვები ზიანდება მეორადად, აღინიშნება დაბუყება კიდურების დისტალურ ნაწილებში (იხ. სურ. 18C);

**K.** გილენ-ბარეს სინდრომი. დაავადება იწყება ქვედა კიდურებიდან, შემდეგ ზიანდება ზედა კიდურები და სახე (იხ. სურ. 18E);

**L.** პოლიომიელიტი – ზურგის ტვინის წინა რქების უჯრედების დაზიანების გამო ვითარდება ასიმეტრიული რბილი დამბლა კიდურებისა და ტანის არეში (ხშირია ქვედა კიდურების კუნთების დამბლა), კუნთები შესამჩნევ ატროფიას განიცდის (იხ. სურ. 18D);

**M.** სხივის ნერვის დაზიანება (ნეიროპათია);

- N.** საშუალო ნერვის დაზიანება; როცა დაზიანება მაჯის დონეზეა („ტუნელის სინდრომი“), მაჯის მოხრა შეზღუდულია;
- O.** იდაყვის ნერვის დაზიანება;
- P.** რაშის კუდის დაზიანება, S2-S4;
- Q.** მოგრძო ტვინის მარცხენა ნახევრის დაზიანება (იხ. კითხვა 5-3B);
- R.** ნათხემის ქვედა უკანა არტერიის დაზიანება – ვალენბერგ-ზახარ-ჩენკოს სინდრომი (იხ. კითხვა 5-3C);
- S.** ხიდის მარჯვენა ქვედა ნაწილის დაზიანება (იხ. კითხვა 5-3 F);
- T.** მცირე წვივის საერთო ნერვის დაზიანება;
- U.** გაფანტული სკლეროზი;
- V.** ხიდის მარჯვენა ნახევრის დაზიანება (იხ. კითხვა 5-3 X);
- W.** შუა ტვინის მარცხენა ნაწილის დაზიანება (იხ. კითხვა 5-3 I);
- X.** შუა ტვინის მარცხენა ნაწილის დაზიანება (იხ. კითხვა 5-3 j).

## სპეციალურ ტერმინთა ლექსიკონი

**აგნოზია agnosia** – საგანთა, პირთა და მოვლენათა აღქმის უნარის ნაწილობრივი ან სრული დაკარგვა თავის ტვინის ქერქის დაზიანების გამო. არჩევენ სმენით, მხედველობით, ტაქტილურ და სხვა აგნოზიებს.

**აგრაფია agraphia** – წერის უნარის მოშლა ან სრული დაკარგვა. ხშირად ერთვის მეტყველების მოშლას – აფაზიას. აღინიშნება თავის ტვინის ქერქის შესაბამისი უბნის დაზიანების დროს.

**აკომოდაცია accomodacio** – შეგუება: 1. თვალის შეგუება სხვადასხვა მანძილისადმი; 2. ქსოვილის ან ორგანოს შეგუება ახალ პირობებთან.

**ათეტოზი athetosis** – უნებლიე მოძრაობის თავისებური ფორმა; ნელი, ერთი კუნთიდან მეორეზე გარდამავალი კრუნჩხვა; უფრო ძლიერად არის გამოხატული კიდურებზე; ვითარდება თავის ტვინის (კონკრეტულად, ზოლიანი სხეულის) დაზიანების შედეგად.

**ამავროზი amaurosis** – ორივე ან ცალი თვალის სრული სიბრმავე.

**ამიოტროფული გვერდითი სკლეროზი sclerosis lateralis amyotrophica** (შარკო-კოჟენიკოვის დაავადება) – ნერვული სისტემის ქრონიკული სპაზმურ-ატროფიული დაავადება, რომელსაც საფუძვლად უდევს თავისა და ზურგის ტვინის მამოძრავებელი ნეირონების დაზიანება. ანთებით-დეგენერაციული (ატროფიული) პროცესი ძირითადად ლოკალიზდება ტვინის ღეროს მოტორული ნერვების ბირთვებსა და ზურგის ტვინის წინა რქების უჯრედებში. ზიანდება როგორც პირამიდული გზა, ისე ვესტიბულურ-სპინალური, ტექტო-სპინალური და რუბრო-სპინალური გზების ბოჭკოები.

**ამნეზია amnesia** – მეხსიერების სრული ან ნაწილობრივი დაკარგვა.

**ანართრია anarthria** – არტიკულაციის მოშლა. ავადმყოფი ვერ საუბრობს, მაგრამ დაწერილსა და სხვის საუბარს კარგად იგებს. მიზეზია არტიკულაციაში მონაწილე კუნთების (ენის, ტუჩების, სახისა და ხორხის) ფუნქციის მოშლა.

**ანგიომა angioma** – სისხლძარღვების კეთილთვისებიანი სიმსივნე.

**ანევრიზმა aneurisma** – სისხლძარღვის შემოფარგლული გაგანიერება, მისი კედლის გამობერვა (ვითარდება არტერიებში, ვენებში. შედარებით ხშირია აორტის ანევრიზმა).

**ანემია, სისხლნაკლებობა anaemia** – დაავადებათა ჯგუფი, რომელსაც ახასიათებს ერითროციტებში ჰემოგლობინისა და სისხლში ერითროციტების რაოდენობის შემცირება. კლინიკური გამოვლინება: სისუსტე, კანისა და ლორწოვანი გარსებს სიფერმკრთალე, თავბრუსხვევა, მიდრეკილება გულის

ნასვლისადმი. ანემიას იწვევს სისხლის დაკარგვა, სისხლის წარმოქმნის დარღვევა და ერითროციტების გაძლიერებული დაშლა (ვერლოფის დაავადება).

**ანემია პერნიციოზული anaemia perniciosa** – სასიკვდილო, დამღუპველი, ავთვისებიანი ანემია.

**ანესთეზია, გაუტკივარება anaesthesia** – მგრძნობელობის დაკარგვა, რეცეპტორული ფუნქციის მოშლა ამა თუ იმ არეში. გაღიზიანება არ აღწევს ცნობიერებამდე (არ შეიგრძნობა).

**ანიზოკორია anisocoria** – გუგების უთანაბრობა; უმთავრესად გამონვეულია გუგის შემავიწროებელი და გამაფართოებელი კუნთების საინერვაციო გზების ცალმხრივი დაზიანებით. აღინიშნება თავისა და ზურგის ტვინის ორგანული დაავადების, ნეიროსიფილისის, თავის ტვინის სიმსივნის, ტრავმის, თვალის ზოგიერთი დაავადების დროს.

**ანჰიდროზი anhidrosis** – ოფლის გამოყოფის პათოლოგიური შემცირება ან სრული შეწყვეტა.

**აპოპლექსია apoplexia** – დადამბლავება, დამბლის დაცემა, რაც გამონვეულია ტვინში სისხლის ჩაქცევით; ზოგადად: რომელიმე ორგანოს (თირკმელზედა და ჯირკვლის, პანკრეასის, საშვილოსნოს) ქსოვილში სისხლის ყოველგვარი ჩაქცევა.

**არგაილ-რობერტსონის სინდრომი Argyll- Robertsoni syndrome** – სინათლეზე გუგის რეაქციის დაკარგვა აკომოდაციის შენარჩუნებით. ახასიათებს დაზიანების ორმხრივი გამოვლინება. სინდრომი პათოგნომურია ნეიროსიფილისისთვის. გვხვდება აგრეთვე თავის ტვინში სისხლის მიმოქცევის მოშლის, ეპიდემიური ენცეფალიტის, სიმსივნის დროს, თუ პროცესი ლოკალიზებულია თვალის მამოძრავებელი ნერვის ბირთვების არეში.

**არეფლექსია areflexia** – რეფლექსების დაკარგვა.

**ატაქსია ataxia** – ნებისმიერ მოძრაობათა კოორდინაციის დარღვევა, ვლინდება როგორც მოძრაობის, ისე დგომის დროს.

**ატაქსია ლაბირინთული** – მოძრაობათა კოორდინაციის დარღვევა, გამონვეული ვესტიბულური აპარატის დაზიანებით.

**ატაქსია ნათხემისეული** – მოძრაობათა კოორდინაციის დარღვევა, რომელსაც იწვევს ნათხემის მწვავე ანთება, სიმსივნე, ნათხემში სისხლის მიმოქცევის მოშლა და გაფანტული სკლეროზი.

**ატაქსია სენსიტიური** – მოძრაობათა კოორდინაციის დარღვევა, რომელიც ვლინდება პერიფერიული ნერვების ან ზურგის ტვინის უკანა სვეტების დაზიანების შედეგად.

**ატონია atonia** – ჩონჩხის კუნთებსა და შინაგან ორგანოებში (კუჭში, ნაწ-

ლაგებში, საშვილოსნოში) ბუნებრივი დაჭიმულობის, ელასტიკურობისა და შეკუმშვის უნარის შესუსტება.

**ატროფია atrophia** – რომელიმე ორგანოს ან ქსოვილის დაპატარავება (ზოგჯერ განლევა) კვების დარღვევის გამო. პატარავდება და რიცხვობრივად კლებულობს ის უჯრედები, რომლებიც განსაზღვრავენ ორგანოს ფუნქციას, ხოლო უჯრედებს შორის არსებული შემაერთებელი ქსოვილი ხშირად, პირიქით, მატულობს.

**აურა aura** – ნიავი. ცნობიერების მოულოდნელი, ნუთიერი დახშობა შემდგომი ამნეზიით. ხშირად წინ უძღვის ეპილეფსიურ გულყრას, გრძელდება რამდენიმე წამი; ახასიათებს უსიამოვნო შეგრძნება, თავბრუსხვევა, გულისრევა, ოფლიანობა, სწრაფი, უნებლიე მოძრაობები, მხედველობითი და სმენითი ჰალუცინაციები, ზოგჯერ მსუბუქი ქროლვის შეგრძნება, რომელიც მმართველია ტანიდან თავისკენ.

**ბაბინსკის რეფლექსი Babinskii reflexus** – ტერფის გარეთა კიდის შტრიხული გალიზიანების შედეგად ცერის ტერფის ძირისკენ მოხრა და დანარჩენი თითების მარაოსებრი გაშლა; პირამიდული გზების დაზიანების ძირითადი და უტყუარი ნიშანი; ფიზიოლოგიური რეფლექსია 2-5 წლის ასაკის ბავშვებისათვის.

**ბილატერალური bilateralis** – ორმხრივი, სხეულის ორივე მხარეს.

**ბიტემპორალური ჰემიანოფსია bitemporal hemianopsia** – ორივე მხედველობის ველის გარეთა ნახევრების გამოვარდნა (ჰემიანოფსიის სახელწოდებით აღინიშნება მხედველობის ველის გამოვარდნილი ნაწილი და არა ბადურის ფუნქციამოშლილი ნახევარი).

**ბიშას ნაპრალი** – ნაპრალი, რომელიც გამოყოფს შუა და შუამდებარე ტვინს დიდი ტვინის ჰემისფეროებისაგან.

**ბლეფარიტი blepharitis** – ქუთუთოს კიდეების – ნაპირების ანთება.

**ბლეფაროპლეგია blepharoplegia** – ქუთუთოს დამბლა.

**ბროდმანის არეები Brodman area** – თავის ტვინის ქერქში ფუნქციათა ლოკალიზაცია წარმოდგენილია ქერქის არქიტექტონიკის მიხედვით და ცნობილია ფუნქციური არეების ანუ ველების სახელწოდებით. თავის ტვინის ქერქი, არქიტექტონიკისა და ფუნქციების მიხედვით, დაყოფილია 11 ზონად და 52 არედ.

**ბროუნ-სეკარის სინდრომი Brown-Sequardii syndromum** – აღინიშნება ზურგის ტვინის ნახევრის დაზიანებისას, ახასიათებს დაზიანების მხარეს სპასტიკური დამბლა, ღრმა მგრძნობელობის მოშლა პათოლოგიური პროცესის ლოკალიზაციის დონიდან ქვევით, ხოლო სანინაალმდეგო მხარეს ტკივილისა და ტემპერატურის შეგრძნების დაკარგვა.

**ბრუძინსკის სიმპტომი signum Brudzinskii** – 1. ზურგზე მწოლიარე ავად-

მყოფის თავის წინ პასიურად მოხრისას აღინიშნება ფეხების მოხრა და მოზიდვა მუცლისკენ; 2. მოხრილი მუხლისა და მენჯ-ბარძაყის სახსრის პასიურად გაშლისას ავადმყოფს ერთდროულად უვითარდება მეორე ფეხის მოხრა მუხლისა და მენჯ-ბარძაყის სახსარში; 3. ბოქვენის სიმპტომი – ბოქვენზე ხელის დაჭერისას ფეხების მოხრა და მოზიდვა მუცლისკენ; 4. ლოყის, მენინგური სიმპტომი – ყვრიმალზე ხელის ძლიერი დაჭერის საპასუხოდ ხელების მოხრა, იშვიათად ფეხების მოხრა. ბრუდინსკის სიმპტომი გვხვდება მენინგიტის, სუბარაქნოიდული სისხლჩაქცევისა და სხვა დროს.

**ბულბარული bulbaris (bulbus rhachiticus** – მოგრძო ტვინის ძველი სახელწოდება) – მოგრძო ტვინთან დაკავშირებული (მაგ., ბულბარული) დამბლა.

**გილენ-ბარეს სინდრომი Gilen-Bare syndrome** – პოლირადიკულონეიროპათიის ერთ-ერთი ფორმა. დაავადება იწყება მწვავედ, კიდურების დისტალური ნაწილების რბილი დამბლით და მიმდინარეობს თავის ტვინის ნერვების დაზიანებით; პროცესი ვრცელდება სწრაფად.

**გლია (ნებო) glia** – ცენტრალური ნერვული სისტემის შუამდებარე ნივთიერება.

**გლაუკომა glaucoma „შავი წყალი“** – თვალის ქრონიკული დაავადება, რომლის ძირითადი ნიშანია თვალშიგა წნევის მომატება და მხედველობის დაქვეითება; შეიძლება განვითარდეს თავისთავად (პირველადი გლაუკომა) ან ორგანიზმისა თუ თვალის რაიმე დაავადების შედეგად (მეორადი გლაუკომა); თვალშიგა ცირკულაციის მოშლა იწვევს თვალშიგა წნევის მომატებას. ავადმყოფს თანდათანობით უქვეითდება მხედველობა, უვინროვდება მხედველობის არე; მაღალი წნევის ხანგრძლივი ზემოქმედება მხედველობის ნერვზე იწვევს მის ატროფიას და შეიძლება განვითარდეს სრული სიბრმავე.

**დამბლა paralysis** – ნებისმიერი მოძრაობის სრული გაქრობა; მამოძრავებელი ან შეგრძნების ფუნქციების სრული მოსპობა, რომელიც ვითარდება ცენტრალური ან პერიფერიული ნერვული სისტემის მამოძრავებელი ან მგრძნობიარე ცენტრებისა და გამტარი გზების დაზიანებისას.

**დაფის აპკი, მემბრანა membrane tympani** – საზღვარი გარეთა და შუა ყურს შორის, მისი საშუალებით ბგერითი რხევები გადაეცემა სასმენ ძვლებს.

**დეიტერსის ბირთვი nucleus Deitersi** – კარიბჭე-ლოკოკინას ნერვის კარიბჭის ფესვის ლატერალური ბირთვი, რომელიც ხიდში მდებარეობს.

**დეკორტიკაცია decortication** – ამა თუ იმ ორგანოს (მაგ., თავის ტვინის) ქერქის მოცილება ოპერაციით.

**დემენცია dementia** – შეძენილი (და არა თანდაყოლილი) ქკუასუსტობა.

**დერმატომი dermatomy** – პერიფერიული ნერვის საინერვაციო ზონა კანზე.

**დერმატომული რუკა dermatome** – კანის მგრძნობელობის განაწილების

სქემატური გამოსახულება ფესვებისა და ნერვების შესაბამისად.

**დეჟა ვიუს ფენომენი** – უკვე ნანახი, განცდილი (თითქოს ესა თუ ის შემთხვევა ოდესღაც იყო).

**დეფინიცია** – ცნების ზუსტი განსაზღვრა მისი ყველაზე არსებითი ნიშნით.

**დიენცეფალონი diencephalons** – შუამდებარე ტვინი.

**დიზარტრია dysarthria** – დანაწევრებული მეტყველების უნარის დაკარგვა, ცალკეული სიტყვის, მარცვლისა და ბგერის (განსაკუთრებით თანხმოვნის) წარმოთქმის გაძნელება ან დამახინჯებულად წარმოთქმა; ვითარდება თავის ტვინის სხვადასხვა დაზიანების ან მბგერავი იოგების, რბილი სასის, სახისა და სასუნთქი კუნთების ინერვაციის მოშლის შედეგად.

**დილატაცია dilatation** – გაფართოება, გაგანიერება: 1. გულის ცალკეული ნაწილის ან მთლიანად გულის გაგანიერება; 2. სხვა ღრუ ორგანოს (მაგ: კუჭის) გაგანიერება; ხვრელის ან არხის ხელოვნური გაგანიერება.

**დისფაგია dysphagia** – ყლაპვის მოშლა, ყლაპვა გაძნელებული ან შეუძლებელია; ყლაპვის დროს შეიგრძნობა ტკივილი (საკვები და სითხე მოხვდება ცხვირში, ხორხსა და ტრაქეაში).

**დორზალური dorsals** – ზურგისკენა.

**ეგზოფთალმი xophthalmus** – თვალების გადმოკარკვლა, გვხვდება ბაზედოვის დაავადების, თვალის სიმსივნისა და ჰიდროცეფალის დროს.

**ენოფთალმი enophthalmus** – თვალბუდეში, ნორმასთან შედარებით, თვალის კაკლის ღრმა მდებარეობა.

**ეპილეფსია epilepsia** – ბნედა, ავი ზნე, თავის ტვინის ქრონიკული პოლი-ეტიოლოგიური დაავადება, რომელსაც ახასიათებს ცნობიერების დაკარგვის ან ცნობიერების ამა თუ იმ დონით თუ ხარისხით გამოხატული კრუნჩხვითი ან არაკრუნჩხვითი პაროქსიზმები, შემდგომი ამნეზიითა და ელექტროენცეფალოგრამაზე დამახასიათებელი ცვლილებებით, უფრო ხშირად ჰიპერსინქრონული განვითარების სახით. გენერალიზებული ფორმის დროს პათოლოგიური ცვლილებები ძირითადად მოიცავს ტვინის ღრმა სტრუქტურებს, ფოკალური გულყრის დროს კი, ტვინის ქერქს. გენერალიზებულ, დიდ გულყრას წინ უძღვის აურა, რომელსაც მოსდევს საერთო ტონური და კლონური კრუნჩხვები, ცნობიერების გათიშვა, სინათლეზე თვალის გუგების რეაქციის მოსპობა, უნებლიე შარდვა, დეფეკაცია, პირზე დუჟი. დიდი გულყრა გრძელდება რამდენიმე წუთი და შეიძლება დამთავრდეს ცნობიერების სწრაფი აღდგენით. ხშირად გულყრას მოსდევს ფსიქომოტორული აგზნება ან ძილი. მცირე გულყრას ცნობიერების წამიერი გათიშვა ახასიათებს. გარდა პაროქსიზმული გამოვლინებისა, ხშირად ახასიათებს ემოციური და ფსიქიკური სფეროს მყარი ცვლილებები.



**ვასკულარიზაცია vascularisatio** – 1. სისხლძარღვების წარმოქმნა; 2. ცალკეული სისტემის და ორგანოს მომარაგება სისხლძარღვებით.

**ვერბიგერაცია verbigeratio** – უადგილო და უაზრო სიტყვების ხშირი, ურითმო, სტერეოტიპული გამეორება; ხშირად აღინიშნება შიზოფრენიის დროს.

**ვერტიგო vertigo** – თავბრუსხვევა, რეტი.

**ვესტიბულური vestibularis (vestibulum – კარიბჭე)** – მაგ: ვესტიბულური აპარატი, რომელიც სხეულის მდებარეობის, მოძრაობის აღქმისა და წონასწორობის შენარჩუნების ორგანოა; წონასწორობის აპარატი მოთავსებულია შიგნითა ყურში (ლაბირინთი, მისი ბირთვები); ვესტიბულური აპარატის დაზიანების დროს გამოხატულია თავბრუსხვევა; ნისტაგმი, ატაქსია.

**ზურგის ტვინის ტაბესი, ხმოზა tabes dorsalis (tabes – განლევა, პროგრესირებადი განლევა, ატროფია)** – ნერვული სისტემის სიფილისის გვიანი გამოვლინება; საფუძვლად უდევს ზურგის ტვინის უკანა ფესვებსა და სვეტებში დეგენერაციული ცვლილებები; ვლინდება სიფილისის შეყრიდან (რაც ზოგჯერ შეუმჩნეველი რჩება) 10-15 წლის შემდეგ.

**თავის ტვინის ქერქი cortex cerebri** – რუხი ნივთიერება, რომელსაც ქმნის 14 მილიარდამდე მაღალდიფერენცირებული, შრეობრივად განლაგებული ნერვული უჯრედების ერთობლიობა. თავის ტვინის ქერქი ფარავს მის ქვეშ არსებულ თეთრ ნივთიერებას, რომელიც შედგება იმპულსთა გამტარი თეთრი, მიელინით დაფარული აქსონებისაგან.

**თრომბოზი thrombosis** – სისხლძარღვებში თრომბების წარმოქმნა, რომელიც სრულად ახშობს ან ნაწილობრივ ავიწროებს სანათურს.

**ინსულტი insultus** – 1. თავის ტვინში სისხლის მიმოქცევის მკვეთრი დარღვევა, რასაც თან ახლავს უეცარი გულისნასვლა და დამბლა; 2. იშვიათად, რომელიმე შინაგანი ორგანოს (თირკმელზედა ჯირკვლის, ფილტვების, გულის) ფუნქციის უეცარი, „ელვისებური“ შეწყვეტა მასიური სისხლჩაქცევის შედეგად ან ინფექციის დროს.

**ინფარქტი infarctus** – სისხლის მომარაგების შეწყვეტის შედეგად, ორგანოს ქსოვილში მკვდარი, ნეკროზული (მკვდარი) კერის წარმოქმნა; უშუალო მიზეზებია: თრომბოზი, ემბოლია ან მკვებავი არტერიის სპაზმი; გადამწყვეტი მნიშვნელობა აქვს ჰიპოქსიას (ჟანგბადის ნაკლებობა).

**ირადიაცია iradiatio** – 1. ტკივილის შეგრძნების გავრცელება დაშორებულ ადგილებში; 2. აგზნების ან შეკავების პროცესის გავრცელება ცენტრალურ ნერვულ სისტემაში; 3. სხივური ენერგიისა და რადიოაქტიურ ნივთიერებათა ზემოქმედება; 4. ოპტიკური მოვლენა, როდესაც ნათელი საგანი ბნელ ფონზე უფრო დიდად ჩანს, ვიდრე სინამდვილეშია.

**ირიტაცია irritation** – გაღიზიანება, ბიოლოგიურ სისტემაზე ყოველგვარი უეცარი ზემოქმედება, რაც იწვევს მისი საწყისი მდგომარეობის შეცვლას.

**ირიტი iritis** – თვალის ფერადი გარსის ანთება.

**ისტერია hysteria** – ფუნქციური ნერვულ-ფსიქიკური დაავადება; ახასიათებს მომატებული ემოციურობა (ტირილი, სიცილი), კრუნჩხვები, აგრეთვე ფსიქიკისა და მგრძობელობის სხვადასხვაგვარი მოშლილობა; ისტერია ნევროზის ერთ-ერთი სახეა; უვითარდებით სუსტი ნერვული სისტემის მქონე ადამიანებს ფსიქიკური ტრავმის შედეგად.

**იფსილატერალური ipsilateralis** – სხეულის იგივე მხარე;

**იშემია ischaemia** – სხეულის გარკვეული უბნის, ორგანოს ან ქსოვილის ადგილობრივი სისხლნაკლებობა; ვითარდება არტერიული სისხლის მიწოდების შემცირების ან შეწყვეტის შედეგად (თრომბოზის, ემბოლიის, ენდარტერიტის და სხვ...).

**კაუდალური caudalis** – კუდუსუნთან, კუდთან ახლოს.

**კაუჭი uncus** – საფეთქლის წილის პარაჰიპოკამპური ხვეულის წინა ბოლო, ყნოსვის შემგრძობი, ყნოსვის ქერქული ანალიზატორი (ბროდმანის 28-ე და 34-ე ველი).

**კერატიტი keratitis** – თვალის რქოვანი გარსის ანთება.

**კერნიგის სიმპტომი Kernigi signum** – მენჯ-ბარძაყისა და მუხლის სახსარში სწორი კუთხით მოხრილი კიდურის გაშლის გაძნელება და მტკივნეულობა იმ შემთხვევაშიც კი, როდესაც ავადმყოფს ცნობიერება დაკარგული აქვს. გვხვდება სხვადასხვა წარმოშობის მენინგიტის, სუბარაქნოიდული სისხლჩაქცევის, გავა-ნელის რადიკულიტის, ურემიის დროს.

**კლონუსი klonus** – კუნთთა სერიული, რითმული შეკუმშვა მათ დაჭიმვასთან დაკავშირებით, რასაც თან მოსდევს სათანადო სეგმენტის სწრაფი, ერთმანეთის მომდევნო რითმული მოძრაობა; პირამიდული გზების დაზიანების შედეგია.

**კოლაფსი collapsus** – გულსისხლძარღვთა სისტემის მწვავე ნაკლოვანების შედეგად, არტერიული წნევის სწრაფი დაცემა. ახასიათებს უეცარი სიფერმკრთაღე, სუსტი, აჩქარებული პულსი, დაბალი წნევა, ზერელე და გაიშვიათებული სუნთქვა, ციანოზური (მოლურჯო) ელფერი, ცივი ოფლი, ცივი კიდურები, ტემპერატურის დაქვეითება, ზოგჯერ ცნობიერების დაბინდვა.

**კომა coma** – უგონო მდგომარეობა; იგი ღრმა ძილს მოგვაგონებს. თან ახლავს გულის მუშაობის, სუნთქვის რითმის, მგრძობელობისა და რეფლექსების სხვადასხვა ინტენსივობისა და ხარისხის მოშლა; გარეგან გაღიზიანებაზე რეაქციის დაქვეითება ან მოსპობა. ვითარდება უეცრად ან თანდათანობით. წინ უძღვის პრეკომატოზური მდგომარეობა; შეიძლება გამონვეული იყოს

შაქრიანი დიაბეტით, ეპილექსიით, ჰიპოგლიკემიით, ურემიით, თავის ტვინის ტრავმით და სხვა.

**კონვერგენცია convergenita** – რაიმეს თანმხვედრი: 1. დაახლოება, ერთ ნერტილში შეყრა. მაგ; ა) თვალების მხედველობითი ღერძების შეხვედრა ახლომდებარე საგნის ცქერისას; ბ) ცენტრალურ ნერვულ სისტემაში სხვადასხვა აფერენტული ბოჭკოთი გადმოსული იმპულსების თავმოყრა (კონვერგირება) ერთსა და იმავე შუამდებარე და ელექტრულ ნეირონებთან; 2. რაიმე ნიშან-თვისებათა დამთხვევა. კონვერგენციული მზერა – თვალების მოძრაობა ერთმანეთის შემხვედრი მიმართულებით.

**კონიუგაცია conjugation** – შეერთება, დაწყვილება.

კონიუგაციური მზერა, ხედვა – დაწყვილებული, შეუღლებული მზერა, ხედვა, თვალების სიმეტრიული მოძრაობა ამა თუ იმ მიმართულებით.

**კონტრალატერალური contralateralis** – მოპირდაპირე, საწინააღმდეგო მხარე.

**კონტრაქტურა contractual** – სახსრის მოძრაობის მეტ-ნაკლები შეზღუდვა.

**კონფაბულაცია confabulatio** – მეხსიერების თავისებური პათოლოგია, ცრუ მოგონება. არარსებული ამბის (როგორც განცდილის) მოგონება; გვხვდება ფსიქოზების დროს.

**კორძიანი სხეული** – თავის ტვინის ჰემისფეროების დიდი შესართავი, რომელიც აკავშირებს ერთმანეთთან მარჯვენა და მარცხენა ჰემისფეროს სიმეტრიულ უბნებს; ნარმოდგენილია თეთრი ნივთიერების კომისურული ბოჭკოებით.

**კორტიკო – ბულბარული ტრაქტი tractus cortico – bulbaris** – ქერქ-ბირთვების გზა, მამოძრავებელი გზა, რომელიც იწყება თავის ტვინის ქერქის მოტორული არიდან (წინა ცენტრალური ხვეულის ქერქის ქვემო მესამედიდან) და მთავრდება ტვინის ღეროს (ხიდი, მოგრძო ტვინი) ბირთვებში.

**კრანიალური cranialis** – თავთან ახლოს.

**ლატერალური leteralis** – გვერდითი, შუახაზიდან მოშორებით მდებარე.

**ლეთარგია, სალათას ძილი lethargia** – ავადმყოფური მდგომარეობა, რომელიც ჰგავს ღრმა ძილს; დამახასიათებელია უმოქმედობა, გარე გამღიზიანებელზე რეაქციის მოსპობა; შესაძლოა გაგრძელდეს რამდენიმე საათი ან რამდენიმე დღე (ზოგჯერ უფრო დიდხანს).

**ლოგორეა logorrhoea** – სიტყვამრავლობა, გადაჭარბებული ლაპარაკი. გვხვდება სენსორული ანუ ვერნიკეს აფაზიის მძიმე შემთხვევებში. პაციენტი ვერ იგებს სხვის საუბარს, დაწერილ სიტყვებს, ბევრს საუბრობს, მაგრამ მისი უხვი მეტყველებითი პროდუქცია სიტყვების უაზრო გროვავა. იგი უამრავ სი-

ტყვას ამბობს იმ შემთხვევაშიც, როდესაც რაიმეს გამოხატვა შესაძლოა ერთი-ორი სიტყვით.

**მედიალური medialis** – შუა, საშუალო, სხეულის შუა ხაზთან ახლოს მდებარე.

**მენინგიტი meningitis** – თავისა და ზურგის ტვინის გარსების ანთება; რბილი გარსის ანთებას უწოდებენ ლეპტომენინგიტს, ხოლო მაგარი გარსის ანთებას – პაქიმენინგიტს; შეიძლება გამოიწვიოს ტუბერკულოზის მიკობაქტერიებმა, პნევმოკოკებმა, სტრეპტოკოკებმა, სტაფილოკოკებმა, მენინგოკოკებმა და სხვა. ახასიათებს შემანუხებელი თავის ტკივილი, ლებინება, ტემპერატურის მომატება, კისრის კუნთების რიგიდობა (გაშეშება), კიდურების კორტრაქტურა, კრუნჩხვები, პარეზები და სხვა. კერნიგისა და ბრუძინსკის სიმპტომები დადებითია. ცერებრო-სპინალური სითხის ხასიათის მიხედვით, მენინგიტი შეიძლება იყოს სეროზული, ჩირქოვანი, ჰემორაგიული.

**მესამეული სიფილისი** – სიფილისის არასისტემური მკურნალობის შედეგად 3-10 წლის შემდეგ განვითარდება ე.წ. გუმური პერიოდი. გუმა (დაშლის კერა) შეიძლება აღინიშნოს ყველა ორგანოსა და ქსოვილში. სიფილისის გვიანი გართულებებიდან აღსანიშნავია აორტიტი, აორტის ანევრიზმა, ზურგის ტვინის ტაბესი და პროგრესირებადი დამბლა.

**მიდრიაზი mydriasis** – გუგის გაფართოება. აღინიშნება: ზოგადი რეაქციის ფონზე (დაღლა, შიმშილი, აფექტი და სხვა); გუგებზე სიმპათიკომიმეტიური ნივთიერების ზემოქმედებისას; თვალის მამოძრავებელი ნერვის დაზიანების, თავის ტვინის ზოგიერთი მიდამოს გაღიზიანებისა და დაავადების დროს.

**მიოზი(სი) miosis** – გუგის პათოლოგიური დავიწროება (ირიტის, კერატიტის, მენინგიტის დროს; მორფიუმით მონამვლისას, ეზერინის შეყვანისას და სხვა).

**მნემონიკა mnemonikon** – დახსომების ხელოვნება. წესებისა და ხერხების ერთობლიობა, რომლებიც გამოგონილია საჭირო ცნობების დახსომების გასაადვილებლად (ხელოვნური ასოციაციების შექმნის გზით).

**მეტასიფილისი metasyphilis** – გვიანი სიფილისი ცენტრალური ნერვული სისტემის დაზიანებით.

**მხედველობის ველი** – პერიფერიული მხედველობა. მხედველობის ველი სივრცის ის ნაწილია, რომელსაც ხედავს წინ მიმართული უძრავი თვალი, ბროლში სინათლის გარდატეხის შემდეგ, მხედველობის ველის გარეთა ნახევრები პროექცირდებიან ბადურის შიგნითა ნახევრებზე და პირიქით; მხედველობის ველი სხვადასხვა ფერისთვის სხვადასხვა ზომისა და მოხაზულობისაა; ყველაზე დიდია თეთრი ფერისთვის, ყველაზე მცირე – მწვანე ფერისთვის.

**ნაზოლაბიალური ნაკეცი, ნაოჭი plica nasolabialis** – კანის ნაკეცი, რომელ-

იც მდებარეობს პირის კუთხის ლატერალურ ნერტილსა და ცხვირს შორის.

**ნევრალგია neuralgia** – შეტევეთი მწვავე ტკივილი ნერვის გავრცელების მიმართულებით, მოძრაობის, მგრძნობელობის მოშლისა და არეფლექსიის გარეშე.

**ნევრინომა neurinoma** – რბილი, კვანძოვანი კეთილთვისებიანი სიმსივნე, რომელიც ვითარდება შვანის გარსის უჯრედებისაგან.

**ნევრილემა neurilema** – შვანის გარსი. პერიფერიული ნერვული ბოჭკოს გარეთა შემაერთებელქსოვილოვანი გარსი.

**ნევროზი neurosis** – ცენტრალური ნერვული სისტემის დაავადება, რომელსაც თან ახლავს შინაგანი ორგანოების ფუნქციის მოშლა (ნერვული ქსოვილის ანატომიური აგებულების თვალსაჩინო ცვლილებების გარეშე), ნივთიერებათა ცვლის პროცესების დარღვევა და სხვა.

**ნევრომა neuroma** – სიმსივნე, რომელიც შედგება ნერვული ბოჭკოებისაგან ან ნერვული ბოჭკოებისა და ნერვული უჯრედებისაგან.

**ნეირონი, ნერვული უჯრედი neuronum** – ნერვული სისტემის ძირითადი სტრუქტურული და ფუნქციური ელემენტი; მონაწილეობს გალიზიანების მიღებაში, ნერვული იმპულსების გენერაციასა (ნარმოქმნაში) და სხვა უჯრედებისაკენ მათ გატარებაში.

**ნეოლოგიზმი neologismus** – ახალი სიტყვები, რომლებსაც ქმნის ავადმყოფი პათოლოგიური აზროვნების შედეგად; გვხვდება შიზოფრენიის დროს.

**ნისტაგმი nystagmus** – თვალის კაკლის უნებლიე რითმული, სინქრონული გვერდითი, ზევით-ქვევით მიმართულების ან ბრუნვითი ხასიათის მოძრაობები; შეიძლება იყოს თანდაყოლილი ან შექმნილი (გაფანტული სკლეროზის, ლაბირინთის ან ნათხემის დაავადებებისა და სხვათა დროს).

**ობსტრუქცია obstruction** – დახშობა, დაბრკოლება, გაუვალობა.

**ოკლუზია occlusion** – დახურვა, დაცობა, დახშობა.

**ოლივის ბირთვი nucleus olivaris** – მოგრძო ტვინის რუხი ნივთიერების ბირთვი; განაგებს წონასწორობის ფუნქციას და დაკავშირებულია ნათხემთან.

**ოფთალმოპლეგია ophthalmoplegia** – თვალის მამოძრავებელი კუნთების ერთი ან რამდენიმე ნერვის ერთდროული დამბლა.

**პარეზი paresis** – დასუსტება, მოდუნება. რომელიმე ორგანოს მოძრაობითი ფუნქციის შესუსტება; არასრული, ნაწილობრივი დამბლა; მოძრაობის ფართის შეზღუდვა და ძალის დაქვეითება. შესაძლოა მოძრაობა სრული ფართით სრულდებოდეს, მაგრამ ძალა აუცილებლად დაქვეითებულია.

**პარესთეზია paraesthesia** – სხვადასხვა ცრუ შეგრძნება; დაბუყება, ჩხვ-

ლეტა, წვა, ქავილი, სიმხურვალის, ჭიანჭველების ცოცვის, ელექტროდენის გავლის შეგრძნება და სხვა, რაც არ არის განპირობებული გარეგანი გაღიზიანებით. გვხვდება სხვადასხვა ნარმოშობის ნევრიტის, რადიკულიტის, მენინგიტის, მიელიტის, ზურგის ტვინის კომპრესიის, ზურგის ტვინის ხმოზისა და სხვათა დროს.

**პაროქსიზმი paroxysmus** – ძლიერი შეტევა; ავადმყოფობის, სიმპტომების პერიოდული შეტევა, პერიოდული გამწვავება (მაგ: ცხელება, ტაქიკარდია და სხვა).

**პლექსიტი plexithis** – ნერვული ნსულის ტრავმული, ინფექციური ან ტოქსიკური დაზიანება (პათოლოგიური პროცესის ლოკალიზაციის მიხედვით არჩევენ კისრის, მხრის, გავა-წელისა და სასირცხო ნსულების დაზიანების სინდრომებს).

**პოლიოენცეფალიტი polioencephalitis** – თავის ტვინის რუხი ნივთიერების ანთება, ენცეფალიტის ერთ-ერთი ფორმა.

**პოლიომიელიტი poliomyelitis** – ზურგის ტვინის რუხი ნივთიერების ანთება. ბავშვთა მწვავე ინფექციური დაავადება; უფრო ხშირად ავადდებიან მცირეწლოვანი ბავშვები; გამომწვევია ნეიროტროპული ვირუსი, გამავრცელებელია ინფიცირებული ადამიანი; ზიანდება ცენტრალური ნერვული სისტემა, პროცესის უპირატესი ლოკალიზაციაა ზურგის ტვინის წინა რქებსა და თავის ტვინის მამოძრავებელი ნერვების ბირთვებში. პრევენციისათვის (პროფილაქტიკისათვის) გადამწყვეტი მნიშვნელობა აქვს დროულად ჩატარებულ იმუნიზაციას.

**პრონაცია pronatio** – ხელისგულის ჩატრიალება შიგნით.

**პროპრიორეცეპტორი proprioreceptor** – ქსოვილებში ღრმად მდებარე ნერვული ბოჭკოების დაბოლოება, რომელიც იღებს გაღიზიანებას კუნთებიდან, სახსრებიდან, მყესებიდან, ლაბირინთიდან.

**პროპრიოცეპტული მგრძნობელობა** – ღრმა მგრძნობელობა.

**პტოზი ptosis** – დაწვევა, ჩამოშვება. 1. რთულ სიტყვებში აღნიშნავს სხეულის რომელიმე ორგანოს ან ნაწილის დაწვევას; 2. ზედა ქუთუთოს დაშვება (ბლეფაროპტოზი).

**პუნქცია punctio** – ჩხვლეთა. სხეულის რომელიმე ღრუს ან სისხლძარღვის გაჩხვლეთა სამკურნალო ან დიაგნოსტიკური მიზნით.

**რადიკულიტი radiculitis** – ზურგის ტვინის ნერვთა ფესვების ანთება (კისრის, გულმკერდის, წელ-გავის).

**რბილი ანუ დუნე დამბლა flaccid paralysis** – პერიფერიული დამბლა; გამოწვეულია პერიფერიული მამოძრავებელი ნეირონების დაზიანებით. დუნე დამბლის სინდრომია: კუნთების ჰიპოტონია, ჰიპორეფლექსია ან არეფლექ-

სია, კუნთების ატროფია და გადაგვარება.

**რეტინა, ბადურა retina** – თვალის კაკლის შიგნითა, ნერვული (მგრძობი-არე) გარსი, რომლის უკანა უმეტესი ნაწილი ე.წ. ბადურას ოპტიკური ნაწილი შეიცავს მხედველობის აღქმის უნარის მქონე სპეციალურ ნერვულ უჯრედებს, კოლბებსა და ჩხირებს.

**რეტროგრადული retrogradus** – უკან მიმართული, უკან მავალი.

**რეფლექსი reflexus** – ასახვა, ანარეკლი – ცოცხალი ორგანიზმის რეაქცია გაღიზიანებაზე, გარე სამყაროსა და შინაგანი გარემოს ცვლილებაზე. იგი ხორციელდება რეცეპტორების გაღიზიანების საპასუხოდ, ცენტრალური ნერვული სისტემის საშუალებით. უპირობო რეფლექსი თანდაყოლილია; პირობითი რეფლექსი ცოცხალ ორგანიზმს გამოუმუშავდება ინდივიდუალური ცხოვრების პირობებში.

**რომბერგის სიმპტომი, ფენომენი Rombergii symptoma** – არამდგრადობა, ქანაობა, ტენდენცია გადახრისადმი ანდა ნაქცევისადმი რომბერგის მდგომარეობაში; სიმპტომი ძლიერდება თვალების დახუჭვისას; სტატიკური ატაქსიის ნიშანია.

**რომბერგის მდგომარეობა** – ავადმყოფის მდგომარეობა, რომლის დროსაც იგი დგას მყარად მიბჯენილი ტერფებითა და წინ განუვლი ხელებით; გამოიყენება წონასწორობის ფუნქციის განსაზღვრისათვის.

**როსოლიმოს რეფლექსი Rossolimo reflexus** – მწოლიარე ავადმყოფის ყველა სახსარში ოდნავ მოხრილი ფეხის მე-2-5 თითების საბოლოო ფალანგების ტერფისმხრივი ზედაპირის რბილ ნაწილებზე მსუბუქი დარტყმის საპასუხოდ ყველა თითის ან მე-2-5 თითების სწრაფი გაშლა ტერფის ძირისკენ; აღინიშნება პირამიდული გზების დაზიანების დროს.

**როსტრალური rostralis** – თავთან ახლოს, იგივეა რაც კრანიალური.

**სექცია sectio** – გაკვეთა; გვამის გაკვეთა სასამართლო ექსპერტიზის ან მეცნიერული მიზნით.

**სინკინეზია sinkinesis** – შეუღლებული მოძრაობა, უნებლიე მოძრაობა, რომელიც ერთვის აქტიურ ნებით მოძრაობას. არჩევენ ფიზიოლოგიურ და პათოლოგიურ სინკინეზიას; პათოლოგიური სინკინეზია – სიარულის დროს სხეულისა და ფეხების მოძრაობის პარალელურად ხელების მოძრაობა; პათოლოგიური სინკინეზია შეინიშნება ჰემიპლეგიის, ქორეა-ათეტოზის, მხედველობის ბორცვებისა და დიდი ჰემისფეროების თხემის წილის სხვადასხვა ხასიათის დაზიანების დროს.

**სირინგომიელია syringomyelia** – ზურგის ტვინის ცენტრალურ არხში გლიური ქსოვილის შეზრდა შემდგომი ღრუების წარმოქმნით (უმეტესად ვითარდება კისრის მიდამოში). ახასიათებს, ღრმა მგრძობელობის შენარჩუნე-

ბის ფონზე, ტკივილისა და ტემპერატურის მგრძობელობის მოშლა, ტაქტილური მგრძობელობის დაქვეითება.

**სკლეროზი sclerosis** – სხვადასხვა ორგანოს ან ქსოვილის პათოლოგიური გამკვრივება, რომელსაც იწვევს ფუნქციური ელემენტების დაღუპვა და მათი შეცვლა შემაერთებელი ქსოვილით.

**სკოტომა scotoma** – მხედველობის ველის კუნძულოვანი დეფექტი. თეთრ და შავ ფერებზე აბსოლუტური სკოტომის შემთხვევაში, დეფექტის არეში თეთრი და შავი ობიექტები სულ არ აღიქმება; ნაწილობრივი სკოტომის დროს საგანი ჩანს არამკაფიოდ და მეტ-ნაკლებად რუხი ფერისაა.

**სმენის ნერვის ნევრინომა** – სმენის ნერვის შვანის უჯრედების სიმსივნე.

**სმენის აპარატის გამტარებლობის დაქვეითება-დაკარგვა** – სმენის გამტარი გზის მექანიკური დაზიანებით გამოწვეული სმენის დაქვეითება – დაკარგვა (ბგერითი რხევები არ გადაეცემა ბგერის მიმღებ აპარატს – შიგნითა ყურის ლოკოკინას სპირალური ფირფიტის ძირში მოთავსებულ სპირალურ ანუ კორტის კვანძის ბიპოლარულ უჯრედებს).

**სმენის ნეირონული დაკარგვა** – სმენის დეფიციტი გამოწვეულია თავის ტვინის VIII წყვილი ნერვის დაზიანებით; სმენის დაქვეითება-დაკარგვა ბგერის მიმღები აპარატის დაზიანებით.

**სპასტიკური ანუ ცენტრალური დამბლა spastic paralysis** – იწვევს ცენტრალური მამოძრავებელი ნეირონის ან პირამიდული გზის დაზიანება; ახასიათებს კუნთების ჰიპერტონია, ჰიპერრეფლექსია, პათოლოგიური რეფლექსები, ტერფისა და კვირისთავის კლონური სინკინეზია, კუნთების ტროფიკა (ნივთიერებათა ცვლა) შენარჩუნებულია.

**სტერეოგნოზია stereognosia** – მხედველობის კონტროლის გარეშე, ხელის შეხებით საგნის ამოცნობის უნარი.

**სტუპორი stupor** – გაშეშება, გაშტერება. სრული მოტორული შეკავება, გარეგან გაღიზიანებაზე რეაქციის მოსპობა; აღინიშნება ფსიქოზის დროს, ფსიქომოტორული დათრგუნვის გამო, ავადმყოფი უძრავ მდგომარეობაშია, გაშტერებულია (მდგომარეობა ლეთარგიასა და კომას შორის).

**სუპინაცია supinatio** – მტევნის გარეთ გადატრიალება.

**ტონური tonicus** – დაძაბულობასთან, ტონუსთან დაკავშირებული.

ტონური კრუნჩხვები – კუნთების ხანგრძლივ დაძაბულობასთან დაკავშირებული კრუნჩხვები.

**ტონუსი tonus** – ნერვული ცენტრებისა და ქსოვილების (განსაკუთრებით კუნთების) მუდმივი დაძაბული მდგომარეობა, რომელიც გამოწვეულია ნერ-



ვული სისტემის მოქმედებით.

**ტოპაგნოზია topagnozia** – აგნოზიის ერთ-ერთი სახე – ავადმყოფს არ შეუძლია ზუსტად აღნიშნოს გალიზიანების ადგილი, თუმცა მას გრძნობს.

**ტოპიკური topicus** – ადგილობრივი, ლოკალური.

**ტოპიკური დიაგნოსტიკა diagnostika topica** – დაავადების კერის ადგილმდებარეობის განსაზღვრა.

**ტოპოალგია topoalgia** – ტკივილის უსაფუძვლო შეგრძნება კანის გარკვეულ ადგილზე. გვხვდება ისტერიის, ნევრასთენიის დროს.

**ტორპიდული, დუნე, ნელი torpidus** – გაშემებული, გაქვავებული – ორგანიზმის ნელა და დუნედ მიმდინარე რეაქცია და მდგომარეობა.

**ტრავმა trauma** – სხეულის ქსოვილების ან ორგანოების დაზიანება რაიმე გარეგანი ზემოქმედების (დაჭრის, დაყუჩვის, დანვის და სხვ.) შედეგად. სულიერი (ფსიქიკური) ტრავმა – ნერვული შერყევა, ელდა.

**უნილატერალური unilateralis** – ცალმხრივი, სხეულის ერთ მხარეს.

**ფასციკული fasciculi** – ნერვული ბოჭკოების ერთობლიობა; ერთი და იმავე ფუნქციის შემსრულებელი კონები, გამტარი გზები.

**ფასციკულაცია, ფასციკულური თრთოლვა fasciculatio** – ზურგის ტვინის წინა ფესვის საინერვაციო ზონაში კუნთის ბოჭკოთა კონის უნებლიე, უხეში, ტლანქი და სწრაფი შეკუმშვა; იწვევს ზურგის ტვინის წინა ფესვის ირიტაცია. აღინიშნება რადიკულიტისა და ფლექსიტის დროს; ზოგჯერ გამოხატულია ფიბრილთა (ბოჭკოების) თრთოლვისა და ფასციკულაციის ასოციაცია – ერთდროული არსებობა.

**ფიბრილაცია fibrillacio** – კუნთის ცალკეული ბოჭკოს ნაზი, მაგრამ ძლიერ სწრაფი, მოუნესრიგებელი შეკუმშვა, ტოკვა, თრთოლვა; არ ერწყმის მთელი კუნთის შეკუმშვას; აღინიშნება პერიფერიული მოტორული ნერვის დაზიანებისას (მაგ., გულის თრთოლვა, ციმციმი fibrillatio cordis).

**ფიბრილთა თრთოლვა** – კუნთის ცალკეული ბოჭკოების (მიოფიბრილების) უნებლიე, სწრაფი შეკუმშვა; შეკუმშვა თვალთ შეიმჩნევა და მას ავადმყოფი შეიგრძნობს, როგორც „კუნთების თამაშს“. გამონვეულია ზურგის ტვინის წინა რქის ან ტვინის ღეროს სახურავში მდებარე მოტორულ ნერვთა ბირთვების უჯრედთა ირიტაციით. გვხვდება ამიოტროფული გვერდითი სკლეროზის, ქრონიკული პოლიომიელიტისა და ბულბარული დამბლის დროს.

**ფრინველის დეზის ღარი sulcus calcarinus** – კეფის წილის მედიალურ ზედაპირზე არსებული ნაპრალი (მისი გვერდითი კედლების ქერქში მოთავსებულია მხედველობის ფსიქოსენსორული ცენტრი). ამ ღარის ქვემოთ მდებარეობს კეფა-საფეთქლის მედიალური ხვეული, რომელიც წინა ნაწილით ერთვის

პარაჰიპოკამპურ ხვეულს.

**ქორეა chorea** – ცეკვა. ტვინის ან ექსტრაპირამიდული სისტემის ორგანული დაზიანებით განპირობებული ნერვული მოშლილობა; ახასიათებს სწრაფი, უნესრიგო, ურითმო, დიდი ამპლიტუდის უნებლიე მოძრაობა. ძლიერდება ემოციური დატვირთვის დროს, მშვიდ მდგომარეობაში ნაკლებად ინტენსიურია, ხოლო ძილში ქრება.

**ჩეინ-სტოკსის სუნთქვა** – ზედაპირული და იშვიათი სუნთქვითი მოძრაობები თანდათანობით ხშირდება, ღრმავდება და აღწევს რა მაქსიმუმს, ისევ სუსტდება და იშვიათდება; შემდეგ დგება პაუზა. ფიზიოლოგიური ჩეინ-სტოკსის სუნთქვა ხშირად აღენიშნებათ უმცროსი ასაკის ბავშვებს ძილის დროს. ჩეინ-სტოკსის პათოლოგიური სუნთქვა აღმოცენდება თავის ქალაში წნევის მომატებისას, გულის უკმარისობისას, სხვადასხვა მონამვლის დროს.

**ჰემატომა haematoma** – სისხლძარღვებიდან გამოდენილი სისხლის დაგროვება ქსოვილებში.

**ჰემიალგია hemialgia** – ტკივილი სხეულის ერთ-ერთ ნახევარში; გვხვდება მხედველობის ბორცვის, თხემის ზედა ნაწილისა და მგრძნობელობის გამტარი გზების ცალმხრივი დაზიანებისას.

**ჰემიანესთეზია hemianesthesia** – მგრძნობელობის მოშლა სხეულის ნახევარში.

**ჰემიანოფსია hemianopsia** – მხედველობის ამოვარდნა მხედველობის ველის ერთ-ერთ ნახევარში, გვხვდება სისხლის მიმოქცევის მოშლის, ტრავმის, სიმსივნის, ჰიპოფიზის სიმსივნისა და შიგნითა საძილე არტერიების ორმხრივი ანევრიზმის დროს.

**ჰემიასინერგია hemiasynergia** – რთულ მოძრაობათა კოორდინაციის მოშლა სხეულის ერთ-ერთ ნახევარში. მიუთითებს ნათხემის ერთ-ერთი ჰემისფეროს, მისი გზების ცალმხრივ ან დეიტერსის ბირთვის დაზიანებაზე.

**ჰემიპარეზი hemiparesis** – მოტორული ფუნქციის ნაწილობრივი მოშლა სხეულის ნახევარში.

**ჰემიპლეგია hemiplegia** – სხეულის რომელიმე ნახევარში ნებისმიერი მოძრაობის უნარის მოსპობა, სხეულის ნახევრის დამბლა; უპირატესად, ტვინში სისხლის მიმოქცევის მოშლის (სისხლის ჩაქცევის, არტერიის ემბოლიის ან თრომბოზის ვენის თრომბოზის) შედეგია.

**ჰემორაგია haemorrhagia** – სისხლძარღვის მთლიანობის დარღვევის შედეგად სისხლის დენა ან სისხლის ჩაქცევა სხეულის რომელიმე ღრუსა ან ქსოვილში.

**ჰიპაკუზია hypacusis** – სმენის სიმახვილის დაქვეითება სმენის ნერვის აგზნებადობის შემცირების შედეგად.

**ჰიპერაკუზია hyperacusis** – სმენის გამახვილება (ისტერიის, ნევრასთენიის დროს).

**ჰიპერალგეზია hyperalgesia** – ტკივილის მგრძნობელობის გამძაფრება.

**ჰიპერესთეზია hyperaesthesia** – გაძლიერებული მგრძნობელობა. მგრძნობელობის ისეთი შეცვლა, როდესაც ავადმყოფი ამა თუ იმ გაღიზიანებას აღიქვამს მეტად, ვიდრე ნორმაში; გაღიზიანების ზღურბლის დაქვეითების შედეგია. გვხვდება ხშირად მენინგიტის, ზოგჯერ პერიფერიული ნერვების დაზიანებისა და სხვათა დროს.

**ჰიპერკინეზი hyperkinesis** – მოძრაობის პათოლოგია. ახასიათებს უმიზნო, ჭარბი, უნებლიე მოძრაობა. ჰიპერკინეზი შეიძლება იყოს ქერქული წარმოშობის, უფრო ხშირად კი ექსტრაპირამიდული სისტემის დაზიანების შედეგია. არჩევენ აგრეთვე, ფუნქციური ხასიათის ჰიპერკინეზს.

**ჰიპერმეტრია hypermetria** – ამა თუ იმ აქტიური მოძრაობის შესრულებისას კიდურის ჭარბი, ზედმეტი მოძრაობა. მაგ., კიდურით გარკვეული აქტიური მოძრაობის შესრულებისას, ავადმყოფი კიდურს წაიღებს მიზნისკენ, მაგრამ მიახლოებისას სცილდება და მხოლოდ რამდენიმე რხევის შემდეგ აღწევს მას. გვხვდება ნათხემისა და მისი გზების დაზიანებისას.

**ჰიპერპირექსია hyperpyrexia** – სხეულის ტემპერატურის ძლიერი, მკვეთრი მომატება.

**ჰიპერრეფლექსია hyperreflexia** – რეფლექსების გაძლიერება.

**ჰიპერტენზია hypertension** – სისხლძარღვში, ღრუ ორგანოებსა და ორგანიზმის ღრუებში ჰიდროსტატიკური წნევის მომატება. მაგ., პორტული ჰიპერტენზია, არტერიული ჰიპერტენზია.

**ჰიპერტონია hypertonia** – 1. არტერიული წნევის მეტ-ნაკლებად ხანგრძლივი მომატება, არტერიული ჰიპერტონია. 2. კუნთის ან ღრუ ორგანოს კუნთოვანი შრის ტონუსის მომატება.

**ჰიპერტროფია hypertrophia** – ორგანოს ან ქსოვილის მოცულობითი გადიდება ავადმყოფობის, დიდი დატვირთვის ან სხვა მიზეზთა გამო.

**ჰიპესთეზია hypaesthesia** – მგრძნობელობის დაქვეითება; მგრძნობელობის პერიფერიული აპარატის, გამტარი გზებისა და მისი ცენტრალური წარმონაქმნების (სტრუქტურების) ამა თუ იმ პათოლოგიური პროცესით დაზიანების შედეგი.

**ჰიპორეფლექსია hyporeflexia** – რეფლექსების შესუსტება.

**ჰიპოტენზია hypotensia** – სისხლძარღვებში, ღრუ ორგანოებსა და ორგანიზმის ღრუებში ჰიდროსტატიკური წნევის დაქვეითება.

**ჰიპოტონია hypotonia** – 1. არტერიული წნევის ნორმაზე დაბლა დაცემა;

2. კუნთის ან ღრუ ორგანოს კუნთოვანი შრის ტონუსის დაქვეითება.

**ჰიპოტროფია hypothyria** – კვების მოშლის გამო, უჯრედებისა და ქსოვილების გადაგვარება და ფუნქციური უკმარისობა.

**ჰიპოქსია hypoxia** – ქსოვილებში ჟანგბადის რაოდენობის შემცირება.

**ჰომონიმური ჰემიანოფსია homonymous hemianopsia** – ორივე მხედველობის ველში გამოვარდნილია რომელიმე ნახევარი. მაგ., ორივე მარჯვენა ან ორივე მარცხენა; ორივე ზედა ან ორივე ქვედა ნახევარი. ამ დროს პაციენტი ვერ ხედავს ორივე თვალის მხედველობის ველის მარჯვენა ან მარცხენა, ზედა ან ქვედა ნახევარში განლაგებულ საგნებს.

**ჰომუნკულუსი homunculus** – სხეულის ამოტრიალებული („ყირამალა“) გამოსახულება თავის ტვინის ქერქზე (ნინა და უკანა ცენტრალურ ხვეულებში ადამიანი თავდაყირაა პროექცირებული).

**ჰორნერის სინდრომი Horneri syndrome** – მიოზის, თვალის ნაპრალის შევიწროებისა და ერთი თვალის ენოფთალმის შეუღლება; განპირობებულია თვალის სიმპათიკური ინერვაციის დარღვევით; ხშირად თან ახლავს სისხლძარღვოვან დარღვევებს სახის იმავე მხარეს. აღინიშნება იმავე მხარეს, ზურგის ტვინის გვერდითი რქების დაზიანების დროს კისრის მეშვიდე და გულმკერდის პირველი მალის დონეზე, სიმპათიკური ღეროს კისრის ნაწილის, მათ შორის კავშირების და, ასევე, გვერდითი რქების დაღმავალი ნერვული გზების დაზიანებისას. სინონიმები: ბერნარ-ჰორნერის სინდრომი, კლოდ-ბერნარ-ჰორნერის სინდრომი.

გამომცემლობის რედაქტორი მარინე ვარამაშვილი  
გარეკანის დიზაინი თინათინ ჩირინაშვილი  
კომპიუტერული უზრუნველყოფა ნინო ვაჩეიშვილი

0128, თბილისი, ი. ჭავჭავაძის გამზირი 14

0128, Tbilisi, 14, I. Chavchavadze Av.

[www.press.tsu.ge](http://www.press.tsu.ge) (25-14-32)