

**ივანე ჯავახიშვილის სახელობის თბილისის სახელმწიფო  
უნივერსიტეტი**

**ალექსანდრე ნათიშვილის მორფოლოგიის ინსტიტუტი**

**თამარ სალაძე**

**აორტის სარქველის სტენოზის დეგენერაციული და  
ათეროგენული ვარიანტების მორფოლოგიური და  
იმუნოჰისტოქიმიური შეფასება**

**დისერტაცია მედიცინის დარგში დოქტორის აკადემური  
ხარისხის მოსაპოვებლად**

**სამეცნიერო ხელმძღვანელები:**

**დimitრი კორძაია მედიცინის მეცნიერებათა დოქტორი, პროფესორი**

**ლიანა გოგიაშვილი მედიცინის მეცნიერებათა დოქტორი, პროფესორი**

**თბილისი-201**

## სარჩევი

შესავალი -----

საკითხის აქტუალობა -----

გამოკვლევის მიზანი და ამოცანები -----

**თავი I. ლიტერატურის მიმოხილვა** -----

1.1 ნორმული აორტის სარქელის მაკრო და მიკრო სტრუქტურა -----

1.2 აორტის სარქელის სტრუქტურული კომპონენტები -----

1.3 აორტის სარქელის კალციფიკაცია -----1.3.1 -

აორტის სარქელის კალციფიკაციის უჯრედული მექანიზმები -----1.3.2 -

სენილური აორტის სარქელის კალციფიკაციის უჯრედული მექანიზმები

----

1.4 ანთება და პრო-ანთებითი მედიატორები აორტის სარქელის სტენოზის  
დროს -----

**თავი II. გამოკვლევის დიზაინი, მასალა და მეთოდები** -----

2.1. კლინიკური მასალა, შემთხვევათა შერჩევა და შეფასება (ჯგუფებად  
დაყოფა) -----

2.2. ჰისტოლოგიური კვლევის მეთოდები -----

2.3. იმუნოჰისტოქიმიური კვლევის მეთოდები -----

2.4. სტატისტიკური კვლევის მეთოდები

**თავი III. საკუთარი გამოკვლევების შედეგები -----**

3.1. აორტის სარქველი სტენოზის დროს პაციენტთა კლინიკურ-  
ლაბორატორიული მონაცემების შეფასება პროცესის აქტივობის თვალსაზრისით

-----

3.2. აორტის სარქველის სტენოზის დეგენერაციული და ათეროგენული  
ვარიანტების ზოგადპათოლოგიური კვლევების შედეგები -----

----

3.3. აორტის სარქველის სტენოზის დეგენერაციული და ათეროგენული  
ვარიანტების იმუნოპათოქიმიური კვლევის შედეგები -----

**თავი IV. საკუთარი კვლევის შედეგების განხილვა -----**

დასკვნები -----

ლიტერატურის საძიებელი -----

## შესავალი

აორტის სარქელის კალციოზი და სტენოზი ერთერთი ხშირი პათოლოგიური პროცესია გულის სარქელების შექნილ ავადმყოფობათა შორის, რომლის მკურნალობის ერთადერთი მეთოდია მექნიკური ან ბიოლოგიური პროთეზით აორტის სარქელის ქირურგიული ჩანაცვლება-რემოდელირება(1). აორტის სარქელის შექნილი სტენოზით ავადმყოფთა რიცხვი ასაკთან ერთად იზრდება, მას II ადგილი უჭირავს არარევმატული გენეზის გულის სარქელების საერთო პათოლოგიათა შორის და გული-სისხლძარღვთა დაავადებებიდან მას მხოლოდ ჰიპერტონული ავადმყოფობა თუ უსწრებს (Piera-Velazquez S;Li Z;*et.,al* 2011).

სარქელის კარედების ფიბროზული გასქელება და კალციოზი წარმოადგენს ნებისმიერი ეტიოლოგიის აორტის სარქელის სტენოზის კლინიკური სიმპტომების გამოვლინების მიზეზს, არარევმატული გენეზის აორტის სარქელის სტენოზის ჩათვლით. კლინიკური სიმპტომების მანიფესტაცია დამოკიდებულია აორტის სარქელის სტენოზის ხარისხზე, რაც მეტია სარქელის შევიწროება, მით უფრო მეტადაა გამოხატული ჰემოდინამიკური დარღვევები, განსაკუთრებით, მძიმე კლინიკური შედეგებია მოსალოდნელი როდესაც აორტის სარქელის ფართობი 3სმ-ის მესამედზე ნაკლებს თუ შეადგენს (Ruel M;Kulik A;*et.,al*.2005)

აორტის სარქელის სტენოზი წარმოადგენს თანდათანობით პროგრესირებად, დინამიურ პროცესს, რომელსაც ახასიათებს რამდენიმე ათეული წლის განმავლობაში ხანგრძლივი ასიმპტომური მიმდინარეობა, რასაც მოჰყვება მოკლე სიმპტომური ფაზები, როგორც წესი, დაკავშირებული აორტის სარქელის ხერელების შევიწროებასთან მისი კალციოზისგამო, (Jonson RC; Leopold JA *at.,al* 2006).

2015 წლის მონაცემებით, ამერიკის შეერთებულ შტატებში, ყოველწლიურად დაახლოებით 15,000 ავადმყოფი იღუპება აორტის სარქელის დაავადებების გამო,

მათ შორისაა აორტის სარქველის არარემატული გენეზის, კერძოდ, კი სენილურ/დისტროფიული და ათეროგენული ეტიოლოგიის აორტის სარქველის კარედების კალცინოზი და სტენოზი, შესაბამისად, ამ დაავადებით სიკვდილიანობა ყოველწლიურად 2% – 4% მდე მერყეობს (Fox CS, Vasan RSetal., 2003;Dyakova M,Shantikumar S. *et., al.*, 2016).

არარემატული აორტის სარქველის კალცინოზი და სარქველოვანი სტენოზი ვითარდება პაციენტებში, როგორც ნორმული სამკარედიანი სარქველით, ასევე აორტის ორკარედი სარქველის პირობებში. არსებული მონაცემებით, იმ პაციენტთა 70%-ს, რომელთაც აქვთ თანდაყოლილი ორკარედიანი აორტის სარქველი, უვითარდებათ აორტის სარქველის სტენოზი და სიცოცხლის 1-2 დეკადაშივე ესაჭიროებათ აორტის სარქველის ქირურგიული რემოდელირება აორტის სამკარედი სარქველის სტენოზით დავადებულ პაციენტებთან შედარებით, რომელთა შორის სარქველის კალცინოზი და სტენოზი ძირითად შემთხვევაში ასაკზეა დამოკიდებული.

პირველად აორტის სარქველის კალციფიკაციული სტენოზი, აღწერილ იქნა 1904 წელს და იგი იმ დროისთვის მიიჩნეოდა, როგორც იშვიათი დაავადება, არ იყო აღიარებული, როგორც დამოუკიდებელი ნოზოლოგიური ერთეული, რადგანაც პათოლოგანატომიური კვლევებით დასტურდებოდა მხოლოდ აორტის სარქველის კარედების გასქელება და სკლეროზი. მხოლოდ მოგვიანებით, მრავალი ათწლეულის განმავლობაში აორტის სარქველის სკლეროზი და სტენოზი განიხილებოდა, როგორც სხვადასხვა პათოლოგიური მდგომარეობა, თუმცა, ბოლო მტკიცებულებებით ირკვევა, რომ ისინი ერთი და იმავე პროცესის სხვადასხვა ეტაპს წარმოადგენს.ზოგიერთი მკვლევარის აზრით აორტის სარქველის არა რემატული სტენოზი, ეს არის - ასაკზე დამოკიდებული დინამიკური, დუნედ მიმდინარე პროგრესირებადი პროცესი (Nalini M; Fank J; *et.,al* 2011).

განსაკუთრებულ სირთულეს წარმოადგენს არარემატული გენეზის აორტის სარქველის სტენოზის დიფერენციული დიაგნოსტიკა: წარმოადგენს თუ არა აორტის სარქველის სტენოზი ასაკოვან ან მოხუცებულ პაციენტებში ათეროსკლეროზის ფონზე განვითარებულ დაავადებას, თუ იგი გვევლინება – როგორც სარქველის კარედების პირველადი-დეგენერაციული ცვლილებათა კომპლექსი, მისი შემდგომი კალცინოზითა და ფიბროზით, რომელიც ასაკის მატებაზეა დამოკიდებული. ისმება კითხვა მაშინ რატომ არ ვითარდება აორტის სარქველის სტენოზი თუნდაც უმეტეს ასაკოვან პირებში? ცნობილია, რომ

მარცხენა პარკუჭის ჰიპერტროფიული მიოკარდი აორტის სარქველის სტენოზით დაავადებულ პაციენტებში იწვევს სუბენდოკარდიული სისხლძარღვების და კორონარული არტერიების სტენოზს, რასაც მოსდევს კორონარული უკმარისობის კლინიკური სურათის განვითარება ბევრად უფრო ადრე ვიდრე, გულის უკმარისობისა, რომელიც საერთოდ არაა დაკავშირებული სარქველის ათეროსკლეროზულ გადაგვარებასთან (Groot E; Hoving GK; et., al 2004; Poggianti E; Venneri L; et., al 2003).

უკანასკნელ პერიოდამდე, როგორც აორტის, ასევე მისი სარქველის კარედების კალციფიკაციისა და სტენოზის განვითარების ძირითად მიზეზად ცნობილი იყო ეგ.წ. “wear and tear” – ის თეორია, რომელიც აფასებს დაავადებას, როგორც ასაკზე დამოკიდებულ პათოლოგიურ პროცესს, თანამედროვე მტკიცებულებები კი მიუთითებს, რომ აორტისა და მისი სარქველების სტენოზი შესაძლოა გამოწვეული იყოს აქტიური ანთებითი პროცესით, რომელიც მოიცავს და აერთიანებს ბიოქიმიურ ჰუმორულ და გენეტიკურ რისკ-ფაქტორებს.

Otto და მისმა კოლეგებმა (1994) აჩვენეს, რომ გულ-სისხლძარღვთა დაავადებებში 50%-ით იმატებს მიოკარდიუმის ინფარქტის რისკი. ჰელსინკის “ასაკზე დამოკიდებული დაავადებების კვლევის” შედეგებით ასევე ვარაუდობენ, რომ პაციენტებს ზომიერი და მძიმე აორტის სტენოზით ჰქონდათ სიკვდილობის ყველაზე მაღალი ხელშემწყობი რისკი გულ-სისხლძარღვთა დაავადებების არსებობის გამო, კერძოდ კი, მაღალია ინსულტთან დაკავშირებული სიკვდილობა, ასევე ამ პაციენტების უმრავლესობას აღენიშნებოდათ წინაგულების თრთოლვა.

არსებობს მოსაზრება, რომ გულის სარქველების “დეგენერაციული” დაავადებები დაკავშირებულია სარქველის ფირფიტების მიოფიბრობლასტების ოსტეოგენურ დიფერენციაციასთან, რომელიც წარმოადგენს დაბალი სიმკვრივის ლიპოპროტეინების რეცეპტორების გააქტივებასთან დაკავშირებულ მეორად პროცესს (Frank C. Cairns BSc, Stuart R et al. 2006).

ეპიდემიოლოგიური კვლევების შედეგებით დადგინდა, რომ ასაკზე დამოკიდებული აორტის სარქველის სტენოზის კლინიკური რისკ-ფაქტორები ანალოგიურია გულ-სისხლძარღვთა ათეროსკლეროზული დაავადების შედეგად გამოწვეული აორტის სარქველის სტენოზისა, როგორიცაა: მამრობითი სქესი, ჰიპერქოლესტეროლემია, ჰიპერტენზია, დიაბეტი, მწვეველობა, გარდა ამისა, მექანიკური, სტრესული და ასევე სხვადასხვა ათეროგენული ზემოქმედება, როგორიცაა: დაბალი სიმკვრივის ლიპოპროტეინები, ანგიოტენზინ II და

ლიპოპოლისაქარიდები, რომელიც ასტიმულირებს ენდოთელური უჯრედების აპოპტოზს, რასაც, შესაძლოა, მოსდევდეს ცირკულაციაში მყოფი ოსტეობლასტური კლონის უჯრედების დაგროვება და დაზიანებული უბნის კალციფიკაცია. ამდენად ენდოთელიუმის მექანიკური და ჰუმორული დაზიანება წარმოადგენს გულის სარქლოვანი დაავადების ადრეულ ფაზას (Bostrom KI; Rajamannan NM et.,al 2011; MohlerER; Gannon F,et.,al 2011) .

თანამედროვე კვლევების შედეგებით, ასაკდამოკიდებული ადამიანის აორტის სარქვლის სტენოზი არის შედეგი ძვლოვანი მატრიქსის აქტიური ფორმირებისა აორტის სარქველში, გარდა ამისა, ჰისტოპათოლოგიური მტკიცებულებები მიუთითებს, რომ აორტის სარქვლის ადრეული დაზიანება არ არის მხოლოდ მეორადად მიმდინარე ასაკდამოკიდებული პათოლოგიური პროცესი, არამედ წარმოადგენს აქტიურ უჯრედულ დინამიკას, რომელიც მოსდევს კლასიკურ “დაზიანებაზე საპასუხო რეაქციას”, იგი ანალოგიურია ათეროსკლეროზის განვითარების თეორიისა. აქვე აღსანიშნავია, რომ გულის იშემიური ან ათეროსკლეროზით დაავადებულ ყველა ავადმყოფს არ უვითარდება აორტის სარქვლის კალცინოზი და სტენოზი (ieJovanen J;Jovanen T; Laurila T et.,al 1998; Owens DS;Katz R;et.,al 2010).

აორტის სარქვლის ნორმული კარედები მაკროსკოპულად არის გლუვი, თხელი, ოპალესციური. მიკროსკოპულად ჩანს მკაფიოდ განსაზღვრული ქსოვილოვანი ფენები და მცირე უჯრედები. ასაკის მატება ხელს უწყობს აორტის სარქვლის ქსოვილის გასქელებას, ადიპოციტების მომატებას. კალციფიცირებული სტენოზისთვის დამახასიათებელია აფრების გასქელება ლიპიდური კვანძოვანი მასების დაგროვებით. მიკროსკოპული კვლევით ჩანს ენდოთელიუმის ბაზალური მემბრანის დაზიანება. დაზიანება მოიცავს: დეზორგანიზებულ კოლაგენის ბოჭკოებს, ქრონიკულ ანთებით კერებს, ლიპოპროტეინებს, ლიპიდებს, ძვლოვანი მატრიქსის ცილებს და ძვლოვან მინერალებს. ხაზგასასმელია, რომ აორტის სარქვლის კარედები ნორმულად უსისხლძარღვოა და მისი ჟანგბადით მომარაგება ხდება დიფუზიით.

ნორმაში უსისხლძარღვო აორტის სარქვლის ფირფიტებში დაავადების განვითარების ადრეულ ეტაპზევე აღინიშნება ნეოანგიოგენეზი და ენდოთელური უჯრედების აქტივაცია, შესაბამისად, ვითარდება პათოლოგიური ნეოვასკულარიზაცია, რომელსაც მოსდევს დაავადების პროგრესირება (Senqupta DP;Narula J; et.,al 2017).



**საკითხის აქტუალობა:** აორტის სარქველის სტენოზი ყველაზე ხშირი პათოლოგიური პროცესია გულის სარქველების შექნილ დაავადებათა შორის. არარეგულარული გენეზის აორტის სარქველის სტენოზის გამომწვევ მიზეზთა შორის უმთავრესი ადგილი უჭირავს ათეროსკლეროზს და სენილურ კალცინოზს. 65 წლის ზევით და უფროსი ასაკის პაციენტებში – აორტის სარქველის კალციფიკაცია გხვდება 20 – 30%, ხოლო 85 წლის ზევით კი 48% – ში.

საკითხის აქტუალობას და კვლევისადმი სამეცნიერო ინტერესს განსაზღვრავს ის გარემოება, რომ აორტის სარქველის სტენოზი განიხილებოდა, როგორც დუნედ მიმდინარე ასაკდამოკიდებული პროცესი, მაგრამ თანამედროვე კლინიკურ – მორფოლოგიური კვლევის მონაცემებზე დაყრდნობით უკანასკნელი 15 წლის განმავლობაში გავრცელდა მოსაზრება, რომ აორტის კალცინოზი აქტიური პროცესია, იგი ინიცირებულია სხვადასხვა, ზოგჯერ დაუდგენელი ეტიოლოგიური ფაქტორებით, ასევე, ანთებით ან ოპერაციის შემდეგ ცვლილებებით (აორტის სარქველის ჩანაცვლება მექანიკური ან ბიოლოგიური პროთეზით), პროთეზირების შემდეგ სავარაუდოდ, მაღალი ბიომექანიკური დატვირთვის არსებობის გამო შემთხვევათა 30-60%-ში აღინიშნება სარქველის სტრუქტურული დეგენერაცია და რესტენოზი, რომელიც, ნაწილობრივ, სარქველის კალციფიკაციის შედეგია. ინტრა-და პოსტოპერაციულ გართულებათა რისკი 3 – 10%-მდე აღწევს.

აორტის სარქველის სტენოზის მაინიცირებელ ფაქტორს წარმოადგენს პერსისტიული ანთებითი რეაქცია, რომლის შედეგია აორტის სარქველის სენილური და ათეროგენული კალციფიკაცია, ზემოთქმულ ეტიოლოგიასთან მიმართებაში და საჭიროებს პოსტოპერაციულ ეტაპზე დიფერენციულ სამკურნალო მიდგომას, შესაძლოა კარედების იმუნოჰისტოქიმიური პროფილის გათვალისწინებით ოპერაციამდე, რაც საკუთარი კვლევის შუალედური შედეგებით დასტურდება. გამომდინარე აორტის სარქველის სტენოზის თანამედროვე შეფასებიდან და ორი დამოუკიდებელი პროცესის კონცეფციიდან, **კვლევის მიზანია** ათეროსკლეროზული და სენილური გენეზის კალცინოზის მაღიფერენციაციებელი მორფოლოგიური კრიტერიუმების გამოვლენა: რაც შეიძლება გახდეს აორტის სარქველის სტენოზის ხელშემწყობი



ზოგადრაციონალური და იმუნომორფოლოგიური ფაქტორების გამოვლენის წინაპირობა.

### კვლევის ამოცანები:

- 1) აორტის სარქველის ათეროგენული დაზიანების (კალციფიკაციის) დიფერენციატა ჰისტოპათოლოგიური და იმუნოჰისტოქიმიური კრიტერიუმების დაზუსტებით, ექვივალენტური კლინიკურ-მორფოლოგიური პარამეტრების გამოვლენა ასაკისა და სქესის გათვალისწინებით.
- 2) აორტის სარქველის სტენოზის დეგენერაციული(სენილური) ტიპის დამახასიათებელი ჰისტოპათოლოგიური და იმუნოჰისტოქიმიური პროფილის გამოვლენა, შეფასება და შესაბამისი კლინიკურ-მორფოლოგიური პარამეტრების დადგენა ასაკისა და სქესის გათვალისწინებით.
- 3) ორივე პათოლოგიური პროცესის დამახასიათებელი იმუნოჰისტოქიმიური და ჰისტოპათოლოგიური ცვლილებების მორფომეტრული და სტატისტიკური დამუშავება, აორტის სარქველის კალცინოზური დეგენერაციის კლინიკური, ჰისტოპათოლოგიური და მოლეკულურ-ბიოლოგიური კრიტერიუმების ჩამოყალიბების მიზნით.

მეთოდოლოგიური მიდგომა და კვლევის დიზაინი ითვალისწინებს დიფერენციულად შევისწავლეთ: აორტის სარქველის ენდოთელიუმში ნეოანგიოგენეზისა და ნეოენდოთელიოგენეზის ფენომენი, ასაკზე და სქესზე დამოკიდებული თავისებურებების შეფასებით სარქველის სტენოზის დროს; ნეოვასკულარიზაციის კავშირი ანთებითი პროცესის პერსისტენციასა და კალციფიკაციის ჩამოყალიბებასთან. ჩვენი კვლევის სპეციალური ამოცანებიდან გამომდინარე, მიზანმიმართულად შესწავლილია ანგიოგენეზური ზრდის ფაქტორების: CD34, CD31 და პანენდოთელური ზრდის ფაქტორის-VEGF რეცეპტორთა აქტივობა ათეროგენული და სენილური ტიპის აორტის სარქველის სტენოზის დროს. ასეთი მიდგომა მნიშვნელოვანი და განმსაზღვრელია, რადგან ორი დასახელებული ნოზოლოგიური ერთეული განსხვავდება ფუნქციური და სტრუქტურული ძვრების აქტივობით, მაგრამ პათოგენეზით და კლინიკური

სურათით ერთი დაავადების გამოვლენის ორ სახეობას წარმოადგენს. ამავე დროს, შეიძლება ვუპასუხოთ კითხვაზე: არის თუ არა სენილური აორტის სარქველის სტენოზი ასაკდამოკიდებული დაზიანება თუ იგი წარმოადგენს ათეროსკლეროზით პროვოცირებულ ასაკდამოკიდებულ პროცესს, რომელიც პრინციპულად მსგავსია ათეროგენული სტენოზისა.

### ნაშრომის მეცნიერული სიახლე

1. გამოვლენილი იქნება დეგენერაციული/სენილური და ათეროგენული გენეზის კალცინოზის მადიფერენციაციუბელი მორფოლოგიური კრიტერიუმები
2. ასევე, დადგენილი იქნება აორტის სარქველის დეგენერაციული/სენილური და ათეროგენული გენეზის კალციფიკაციის იმუნოჰისტოქიმიური პროფილი ოპერაციამდე და მათი შედარებითი ანალიზი, როგორც ორი დამოუკიდებელი ნოზოლოგიური დაზიანებისა.
3. ნაჩვენებია ნეოვასკულარიზაციისა და ნეოენდოთელიოციტების აქტივაციის დონე აორტის სარქველის სტენოზის დეგენერაციული/სენილური და ათეროგენული გენეზის დროს კალციფიცირებული სარქველის ენდოთელიუმში ოპერაციამდე.
4. გამოვლენილია დეგენერაციული/სენილური და ათეროგენული გენეზის აორტის სარქველის სტენოზის დროს არსებული მაკრო- და მიკროსკოპიული ცვლილებების და ასევე, იმუნოჰისტოქიმიური კვლევის შედეგების დამოკიდებულება ასაკსა და სქესზე.

**ნაშრომის პრაქტიკული ღირებულება:**

1. დეგენერაციული/სენილური და ათეროგენული გენეზის კალცინოზის მადიფერენციაციებელი მორფოლოგიური კრიტერიუმების გამოტანის საფუძველზე შესაძლებელია ჩამოყალიბდეს როგორც პრე- ასევე პოსტოპერაციულ ეტაპზე დიფერენციული სამკურნალო მიდგომა, რომელიც შესაძლებელია ჩართული იქნას კლინიკურ პრაქტიკაში დამატებითი მედიკამენტოზური თერაპიის ოპტიმიზაციისათვის.
2. იმუნოჰისტოქიმიური კვლევის შედეგებს შესაძლებელია დაუკავშიროთ პროგნოზული ღირებულებები, რომელიც კორელაციაშია ოპერაციის შემდგომი რეციდივების პროგნოზის შესაძლებლობასთან, რაც, ასევე, გათვალისწინებული უნდა იყოს კლინიცისტების მიერ მკურნალობის ეფექტურობის განსაზღვრის და დინამიკური მეთვალყურეობისთვის.

## დისერტაციის თემაზე გამოქვეყნებულია 4 სამეცნიერო ნაშრომი

1. Age Depending Characteristics of Aortic Valves Stenosis: Senile versus Atherosclerotic Diseases According to Immuno-histochemical Study. Academia Journal of Scientific Research; 4(8): 249-255; August- 2016 (Tamar Saladze and Liana Gogiashvili); (Impact factor).
2. Histological and Immunohistochemical studies of atherosclerotic and senil calcific aortic valve stenosis. Georgian Medical News , 2015, N 7-8, 94-99 . (T.Saladze, L.Gogiashvili, Z.Tsagareli, Z.Bakhutashvili, et.,al) (PubMed;Scopus).
3. Особенности экспрессии иммуномаркеров CD34 и VEGF в клапане аорты при сенильной и атеросклеротической кальцификации 2014 . “Сборник материалов” – Международной научной конференции, посвященной 95- лнтному юбилею создания кафедры анатомии человека Азербайджанского медицинского университета ( Саладзе Т. М. Гогиашвили Л.Е Цагарели З.Б ).
4. Clinical-morphological study of aortic valves in senile and atherosclerotic lesions. Euromedica-Hannover-2015 “Modern Aspects of diagnostics, treatment and rehabilitation” Hannover, Germany (T.Saladze, L.Gogiashvili, Z. Bakhutashvili, Z.Tsagareli).

## თავი I. ლიტერატურის მიმოხილვა

### 1.1 ნორმური აორტის სარქველის მაკრო და მიკრო სტრუქტურა

აორტის სარქველის მაკრო და მიკროსტრუქტურა აღწერილია მრავალი ავტორის მიერ (Anderson R.H. (2000), Baset A.L, Fenegolio J,J, Wit a.l. (1976) Bellhouse B.J (1968 0) , Choo S.J (1999), Edvards M. B, Taylor K.M. (1999),Hokken R.B. ,Bartelings M. M, Bogers A.J.(1997), Icardo J.M. Colvee E. (1995)) ასევე, ვრცლად არის განხილული აორტის სარქველის ანატომიურ-ფუნქციური თავისებურებანი (Walmskey T,Simington J, Bryce TH(1929), Carg A Ogilvie BC, Mcleod AA (2000), Walmsley R). აღსანიშნავია ის ფაქტიც, რომ არსებობს გულში არსებული ოთხი სარქველის, როგორც ანატომიური-ჰისტოლოგიური მსგავსება, ასევე მკვეთრი განსხვავება, რომელიც აღწერილია Martin Misted and Hans-Hinnch Severs (2007) ის მიერ. აორტის სარქველის სტრუქტურული თავისებურების (სარქველში შემავალი ნამგლისებრი აფრების რაოდენობა) და მასში შემავალი კომპონენტების რაოდენობის ცოდნას მნიშვნელოვანი ადგილი უჭირავს აორტის სარქველის ქირურგიული რემოდელირების ტექნიკურ მართვასა და ქირურგიული მკურნალობის ტაქტიკის შემუშავებაში Anderson R.H.(1982).

გულის ფიბროზული ჩონჩხი (Fibrous skeleton), რომელიც აერთიანებს გულში შემავალ ოთხივე სარქველს, უზრუნველყოფს მათ მჭიდრო ურთიერთ კავშირს, ასევე განსაზღვრავს გულში სარქველების ადგილმდებარეობას, ეს ანატომიური თავისებურება აღწერილ იქნა Yacoub and Cohn (2004) –ის მიერ, მას ჰქონდა ფუნდამენტური მნიშვნელობა აორტის სარქველის დაზიანებათა ქირურგიული მკურნალობის განვითარებისათვის.

მიუხედავად მჭიდრო ურთიერთკავშირისა და საერთო ფიბროზული ჩონჩხისა, რომელიც, ერთის მხრივ, სარქველების საფუძველს ქმნის, მეორეს მხრივ კი, კუნთოვანი ბოჭკოების დიდი უმრავლესობის მიმაგრების ადგილს წარმოადგენს, გულის ფიბროზული ჩონჩხი, მისი მკვრივი შემაერთებელი ქსოვილის სტრუქტურა, მემბრანული ძგიდე, ფიბროზული ძაფები და ფიბროზული რგოლები ოთხივე სარქველისთვის ინდივიდუალურად ყალიბდება. ოთხივე სარქველის სტრუქტურული თავისებურება აღწერილია Misfeld M, Sievers H.H. (2007) –ის მიერ.

ზოგიერთი ავტორი აორტის სარქველს გამოჰყოფს აორტის ფესვის შემადგენლობიდან და მათ ცალ-ცალკე განიხილავს. ნაწილი ავტორებისა აორტის სარქველს (Valva aortae) აორტის ფესვის ნაწილად თვლის (Hokken, (1997), ხოლო შემადგენელ სტრუქტურებს ინდივიდუალური, მხოლოდ მისთვის დამახასიათებელი ფორმა და აგებულება აქვთ, რაც მაღალ კოორდინირებულ დინამიკურ ფუნქციას უზრუნველყოფს (Bellhouse & Bellhouse et. al. 1968; Brewer et. al.1976; Thubrikar et. al. 1980; 1976; Thubrikar et. al. 1980; et.al. 1999) ანატომიური თავისებურებების მიხედვით, ქირურგიულ პრაქტიკაში დადგინდა აორტის სარქველის კომპონენტების ქირურგიული ტერმინებიც (Choo 1999). აორტის სარქველის მოცულობისა და ფუნქციის გაზომვას, მნიშვნელოვანი ადგილი უჭირავს მკურნალობის ტაქტიკის შერჩევაში, ეს პარამეტრები 2D ექოკარდიოგრაფული დიაგნოსტიკით (Akhtar M, Tuzcu Em, Kapadia SR, Svensson LG, Greenberg RK, Roselli EE, Halliburton S, Kurra V, Schoenhagen P, Sola S.(2009)) დგინდება, მაგრამ მიუხედავად ამ მეთოდისა, სარქველის კომპონენტების სრული ვიზუალიზაცია ხშირ შემთხვევაში არასაკმარისად ხდება (Moss RP, Ivens E, PasupatiS, Thompson CR, Munt B, Sinha I A, Webb JG(2008), შესაბამისად, უკეთ დიაგნოსტიკისათვის, კერძოდ, კი აორტის სარქველის და სარქველში შემავალი კომპონენტებისა გეომეტრიის დასადგენად (Anderson RH(2000)), მოწოდებულია მრავალშრიანი კომპიუტერული ტომოგრაფია, რომლის მეშვეობითაც უკეთ ხდება ვიზუალიზაცია აორტის სარქველის ფესვისა და მასში შემავალი კომპონენტებისა და შესაბამისი ანატომიური ერთეულების პათოლოგიის დიაგნოსტიკა (Zheng Y, John M, Liao r, Nottling A, Boese J, Kempfert J, Walther T, Brockmann G, Comaniciu D. (2012). სარქველში შემავალი კომპონენტების მკვეთრი კონტურის მოსახაზად აქტიური გამოყენება ჰქონდა 3D დიაგნოსტიკამ, რომელიც უზრუნველყოფს ხარისხიან და საიმედო გამოსახულებას (Yushkevich Pa, Piven J, Hazelett HC et. al. (2006)).

აორტის სარქველის ჰისტოლოგიური სურათი მრავალგზის არის აღწერილი. თავდაპირველად – Benninghoff ის (1930) მიერ, თანამედროვე ლიტერატურაში აღწერილია აორტის სარქველის სტრუქტურული ელემენტები სინათლისა და ელექტრონული მიკროსკოპით და იმუნოჰისტოქიმიური მეთოდებით.

Jane A. Leopold-ის მონაცემებით, ადამიანის აორტის სარქველი ავასკულურია და აორტას ფიბროზული რგოლით ემაგრება. აორტას 1მმ სისქის

ნამგლისებრი აფრები ემაგრება, რომელიც შედგება გარეთა ენდოთელური უჯრედების ფირფიტისა (VECs) და სამი შიგნითა ფირფიტისგან, რომელიც ყალიბდება სარქველის ინტერსტიციული უჯრედებისგან (VICs), ამასთან, გლუვკუნთოვანი უჯრედები და მიოფიბრობლასტების რაოდენობა არ აღემატება 5%-ს.

Otto CM, Cuusisto J, Reichenbach DD. et. al. (1994) განმარტებით, ეს ფირფიტები ცნობილია, როგორც fibrosa, spongioza, ventricularis, რათა აისახოს მათი ანატომიური მდებარეობა, უჯრედული და უჯრედგარე მატრიქსის შემადგენლობა და ბიომექანიკური მახასიათებლები.

Martin M. and Sivers H.H.(2007)\_ მოჰყავთ მონაცემები აორტის ფესვში შემავალი კომპონენტების ფიზიოლოგიური, ანატომიური და ჰისტოლოგიური სურათი ცალ-ცალკე, ასევე, მათ პირველად შეაფასეს სარქველის ფიზიოლოგიური დაჭიმულობისა და ნეირონული შემადგენლობის სურათიც.

## 12. აორტის სარქველის სტრუქტურული კომპონენტები

I. **Annulus** – აორტის სარქველის კარედები სარქველის კედელს ემაგრება მჭიდროდ დაჯგუფებული კოლაგენური ბოჭკოების ქსელის მეშვეობით, რომელსაც –Annulus- უწოდებენ (Missirlis & Armeniades 1977). ეს არის ზონა, სადაც სარქველის აფრებში კოლაგენური ბოჭკო სპეციფიკურადაა განლაგებული, აორტის სარქველს ჰყოფს პარკუჭოვან და სისხლძარღვოვან ნაწილებად. განაკვეთზე უშუალოდ ამ ნაწილში იკვეთება ხრტილოვანი სახის სტრუქტურა, რომელიც კოლაგენური ბოჭკოს წრიული განლაგების გამო იქმნება (I, II, V, VI ტიპის კოლაგენი) Wolinsky H, Glagov S. (19676) -ის მიხედვით. პარკუჭოვანი ნაწილი შედგება ენდოთელური ფირფიტებისგან, ხოლო არტერიული ნაწილი კი გადადის სისხლძარღვის (აორტის) სტრუქტურაში. მიკროსისხლძარღვთა შემაერთებელ ქსოვილში იგი დაკავშირებულია ელასტიკური ბოჭკოებით, ასევე შესაძლებელია მათში იდენტიფიცირებული იქნას უმიეღინო ნერვული ბოჭკოებიც.



II. *Commissures* – Peskin & McQueen (1994) – ის გადმოცემით, აორტის სარქველის, კერძოდ, კი სარქველის აფრების ფუნქციის ძალა პირდაპირ დაკავშირებულია კოლაგენური ბოჭკოს სისტემასთან, რომელიც უშუალოდ ახორციელებს ამ ფუნქციას, მას სპეციფიკური განლაგება აქვს, იგი სხივურადაა განლაგებული, როგორც ინტიმაში, ასევე მედიაშიც, სწორედ ეს სპეციფიკური აგებულება უზრუნველყოფს წნევის ოპტიმალურ გადანაწილებას სარქველიდან აორტის კედლისკენ, ამ არეში ელექტრონული მიკროსკოპიით კვლევისას ვნახულობთ ბაზალურ მემბრანას, რომელიც შემოფარგლავს ენდოთელურ უჯრედებს და გამოყოფს კოლაგენურ და ელასტიკურ ბოჭკოებს.

III. *Interleaflet rianfels* – ენდოკარდი, თავისი ფურცლების გაორმაგებით, ენდოკარდის დუბლიკატურით, ქმნის ნამგლისებრ აფრებს, ხოლო მათ (მარჯვენა, მარცხენა და უკანა) ნამგლისებრ აფრებს შორის კი სამკუთხედებს, რომლებსაც ჰისტოლოგიურად ფიბროზული სტრუქტურა აქვთ (Yacoub,(1999); Anderson (2000)). ავტორებმა ასევე აჩვენეს ნამგლისებრ აფრებს შორის სამკუთხედში ციტონჩხური და კუმშვადი ცილების: ვიმენტინის, დესმინის და გლუვკუნთოვანი აქტინის ექსპრესია. Dreger(2003)-ის აზრით, შესაძლოა სწორედ ეს სტრუქტურები იყოს აორტის ფესვის ფუნქციის მარეგულირებელი.

IV. *Sinus of Valsalva* – Antonio Maria Valsalva(1666 – 1723), Sauren (1980). არტერიები გულს ფიბროზული რგოლის მეშვეობით უკავშირდებიან. მათი შეერთების ადგილას, სადაც სისხლძარღვები გულის წინაგულეებში გადადის, სისხლის რეგურგიტაციის შეჩერების მიზნით გვხვდება ანატომიური გამობერილობა, რომელსაც სტრუქტურულად და ჰისტოლოგიურად იოგის მსგავსი აგებულება აქვს, იგი პირველად იტალიელი მეცნიერის Valsalva - ს მიერაა აღწერილი და მისივე სახელს ატარებს. ვალსალვას სინუსს აორტის კედლის მსგავსი აგებულება აქვს და ისიც შედგება: Tunica intima, tunica media და tunica externa (adventitia)–სგან. შიგნითა შრე (T.Intima)შედგება სქელი ენდოთელური და სუბენდოთელური შრეებისგან, რომელთაც სიგრძივი ორიენტაცია აქვთ და ერთმანეთისგან შიგნითა ელასტიკური მემბრანითაა გამოყოფილი.

შუა შრე (T.Media) შედგება ცირკულარულად განლაგებული გლუვკუნთოვანი უჯრედების, ელასტიკური ბოჭკოს, II და III ტიპის კოლაგენური ბოჭკოებისა და პროტეოგლიკანებისგან. ელასტიკური მემბრანების რაოდენობა ასაკთან ერთად მატულობს.გარეთა (T.Adventicia) შრე კი–მედიისგან გარეთა

ელასტიური მემბრანითაა გამოყოფილი და იგი ძირითადად წარმოდგენილია: I ტიპის კოლაგენით.

**V. Sinotubular junction** - Bairati A., Debiassi S.(1981), Bargman W. (1963)\_ მათი მონაცემებით, აორტის სარქველის ამ არეს ასწვრივი აორტის მსგავსი უჯრედული აგებულება აქვს, მხოლოდ დიამეტრით არის უფრო დიდი ვიდრე ასწვრივი აორტის კედელი.

**VI. Leaflets** - როგორც ზემოთ უკვე აღინიშნა, აორტის სარქველის ენდოთელურ და სუბენდოთელურ შრეებში კოლაგენურ და ელასტიკურ ბოჭკოებს სიგრძივი მიმართულება აქვთ, აორტის სარქველის ნამკლისებრი აფრები კი საპირისპიროდ განლაგებული უჯრედული ელემენტებისაგან შედგება, ეს არის ენდოთელური უჯრედების ლატერალური მემბრანები, რომლებიც ერთიმეორეს გადაფარავენ, Deck, (1986), თვლის, რომ ამ განლაგების მიზეზია ბიაქსიალური წინააღმდეგობის ძალა. პარაკუჭოვან და აორტულ ნაწილებს შორის შემაერთებელი ქსოვილის დაახლოებით ხუთი ფირფიტაა განლაგებული: Lamina ventricularis, Lamina radialis, Lamina spongiosa, lamina fibrosa, lamina arterialis , სადავოდ ითვლება ფირფიტების ზუსტი რაოდენობა (Gross and Kugel(1931).

შემაერთებელ ქსოვილში ელასტიკური და კოლაგენური ბოჭკოების მემბრანები კონცენტრიულად გადაფარავენ ერთმანეთს და ფენესტრირებულ ღრუბლისებრ სტრუქტურას ქმნის (Scott & Vesely (1995 – 1996), Vesely (1998), Adamczyk (2000)). აორტის ფესვისაკენ დატვირთვის განაწილებას სწორედ ამ არეს უჯრედული კომპონენტების თავისებური განლაგება უზრუნველყოფს (Clark & Finke(1974); Missirlis & Armeniades(1977); Broom 1978 ; Peskin & McQueen(1994); Connolly(1997) თვლის, რომ უჯრედგარე კომპონენტებიდან აორტის სარქველის ნორმულ ფუნქციას განაპირობებს გლუკოუნთოვანი უჯრედები (Bairati(1978); Bairati & Debiassi(1981)) და მიოფიბრობლასტები, (Brown(1996).

აორტის სარქველის ჟანგბადით მომარაგება სისხლძარღვის კედლიდან ხორციელდება, ჟანგბადით მომარაგება და მეტაბოლური აქტივობა, ასევე, უშუალოდ სისხლმილის კედლის სისქეზეა დამოკიდებული (Weind, 2000; 2002).

### 1.3. აორტის სარქველის კალციფიკაციის მექანიზმი

კალციფიცირებული აორტის სარქველის სტენოზი პირველად ფრანგმა ფიზიოლოგმა Lazare Riviere\_მა აღწერა (1663). პირველი ცნობები

კალციფიცირებული აორტის შესახებ ასევე აღწერილია Vaslef SN, Roberts-ის WC (1465\_ 1474) მიერ. კალციფიკაცია განიხილებოდა როგორც ასაკთან დაკავშირებული პროცესი, მხოლოდ 1846 წელს შეიცვალა და ჩამოყალიბდა თეორია, რომელიც გულისხმობს, რომ იგი არის დეგენერაციული პროგრესულად განვითარებადი პროცესი.

თუმცა Virchow-მა 1863 წელს აღნიშნა, რომ მინერალური კომპონენტები, რომელიც ყალიბდება კალციფიკაციის დროს, უფრო მეტად შეესაბამება ოსიფიკაციას, ვიდრე კალციფიკაციას. სისხლძარღვის კედელში კალციფიკატების ჩალაგება სისხლძარღვის სისქეში მიმდინარე ანთებითი პროცესის შედეგია, რომელიც სკლეროზული ხდება, მას მოჰყვება ოსიფიკაცია და საბოლოოდ ძვლის მსგავსი ქსოვილის ჩამოყალიბება.

აორტის სარქველის დეგენერაციული დაავადებები მრავალი მკვლევარის სამეცნიერო ინტერესს წარმოადგენდა (Rajamannan NM, Subramaniam M, Rickard D, et. al.2002; Steiner I, Kasparova P. et. al. 2007 ) . უმეტესი მკვლევარის აზრით, აორტის სარქველის კალციფიკაციის პათოგენეზში აქტიური ანთებითი პროცესის შედეგია და მთავრდება ოსტეოგენეზით, ძვლის ფორმირებით ხდება ადვენტიციური უჯრედების აქტივაციით (Isner JM, Chokshi SK. et al, Braimen J, Slovenki GA.1990). Lindroos M, Kupari M, et. al. (1993) მონაცემებით, აორტის სტენოზის განვითარება დაკავშირებულია ასაკთან, ასაკობრივი ცვლილებები სტენოზის მანიფესტაციას ახდენს, მაგრამ, მათი აზრით, ასაკის მატება და კლინიკური გამოვლინებები სინონიმებად არ მოიაზრება; არასწორია ასევე მოსაზრება, რომ კალცინოზური დეგენერაცია, ასაკთან დაკავშირებული გარდუვალი პროცესებია. მათ ასევე აჩვენეს მნიშვნელოვანი რიცხვითი მონაცემები ასაკოვანი პაციენტებისა, რომელთაც სისხლძარღვის ან სარქველის კედლის სისქეში დეგენერაციული პროცესები არ ახასიათებდათ. ავტორთა აზრით, უფრო მართებულია მოსაზრება - “კალციფიკაცია, როგორც ქსოვილოვანი პასუხი ზოგიერთ მასტიმულაციებელ ფაქტორზე”.

Sauren AAHJ, Kuijpers W, და თანავტ. (1980);გამოკვლევებით არსებობს საპირისპირო აზრი - მექანიკური სტრესის ჰიპოთეზა, რომლის მიხედვითაც გამაღიზიანებელი (მასტიმულაციებელი) ფაქტორი იწვევს აორტის სარქველის სტენოზს ამ ჰიპოთეზით; აორტული სარქველი, მისი ანატომიური აგებულებიდან გამომდინარე, ნაკლებად მდგრადია მექანიკური სტრესის მიმართ, რის გამოც ანთებითი პროცესი მასში ადვილად ვითარდება და პროგრესირებს.

Beppu S, Suzuki S, Matsuda H, და თანავტ.,(1993) გადმოცემით, აორტის ორკარედიანი სარქველი, სავარაუდოდ, უნდა ყოფილიყო სტრესისადმი უფრო მეტად რეზისტენტული, მაგრამ გამოკვლევებით დადგინდა, რომ აორტის ორკარედიანი სარქველი უფრო ადვილად ზიანდება, ვიდრე აორტის ნორმული სტრუქტურის მქონე სამკარედი სარქველი.

C M Otto, J Kusisto , D D Reichenbach, (1994) ჰისტოლოგიური და იმუნოჰისტოლოგიური კვლევების მონაცემებით განახორციელეს, ჰისტოლოგიური ცვლილებების შეჯამება 46–82 წლამდე პაციენტებში. ნორმული სამკარედი აორტის სარქვლით (n=6) ,საშუალოდ გასქელებული აორტის სარქვლით(n=15) და კლინიკური აორტული სტენოზით (n=6), რომ დაედგინათ აორტის სარქვლის ადრეული დაზიანების ნიშნები. გამოკვლევამ გამოავლინა, რომ აორტის სარქვლის ადრეულ დაზიანებას აქვს შემდეგი სტრუქტურული ცვლილებები: ლიპიდების, ცილების და კალციუმის აკუმულაცია და ქრონიკული ანთებითი ინფილტრაცია, რომელიც ასევე გვხვდება კლინიკურად გამოვლენილი სტენოზის დროს, მაგრამ არ არის დაკავშირებული ასაკოვან ტრანსფორმაციასთან.

**აქედან გამომდინარე , კიდევ ერთხელ იკვეთება შესედელება, რომ აორტის სარქვლის სტენოზი აქტიური პროცესია, ნაწილობრივ ინიცირებული ქრონიკული ანთებითი რეაქციებით.**

Kaden JJ, Dempfle CE, Grobholz R, და თანავტ., (2005) კვლევებში ასევე აჩვენეს, რომ აორტის სარქვლის კალციფიკაცია, არის ძელის ფირფიტების აქტიური ჩალაგებით მიმდინარე პროცესი, და არა სარქვლის დაზიანებულ უბანში კალციუმის ფოსფატების პასიურად ჩალაგებით მიმდინარე ასაკზე დამოკიდებული ცვლილებათა კომპლექსი.

#### 1.4 აორტის სარქვლის კალციფიკაციის უჯრედული მექანიზმები

აორტის სარქველი, როგორც მაკროსკოპულ, ასევე უჯრედულ დონეზე პასუხისმგებელია სისხლის მიმოქცევის წრის ნორმულ ფუნქციონირებასა და ხანგრძლივ მექანიკურ სტრესსზე.

(W. David Merryman.Frederick j schoen 2013) ავტორებმა შეძლეს გამოეკვითად მექანოკინეტური (მექანიკური ძალის მოქმედება სარქვლის ქსოვილზე და უჯრედებზე) და მექანოდინამიკური (მექანიკური ძალის შედეგად განვითარებული ქსოვილოვანი პათოლოგიები) პროცესები აორტის სარქველში, თუ როგორ ხდება მექანიკური ძალის სინერგია ანთებით ციტოკინებსა და სხვა

ბიომინერალურ სიგნალში, რომელსაც აორტის სარქველის კალციფიკაციის ჩამოყალიბება მოჰყვება. რამდენიმე ასეული მიკრონი სისქის აორტის სარქველის 3 ნახევარმოთვარისებრი აფრა 3 ფირფიტისგან შედგება (fibroza, spongiosa, ventricularis). აორტის სარქველის სტრუქტურული სპეციალიზაცია და ქსოვილოვანი დინამიკა დეტალურადაა აღწერილი მრავალრიცხოვანი ავტორის მიერ (Schoen FJ. 2008 Sacks MS. Merryman WD. Schmidt DE. 2009).

სარქველის მაღალდიფერენცირებული ფუნქცია განპირობებულია ქსოვილში შემავალი უჯრედული კომპონენტებით: 1) სარქველის ენდოთელური უჯრედები [VECs], 2) სარქველის ინტერსტიციული უჯრედები [VICs], 3) უჯრედგარე მატრიქსი [ECM] კოლაგენის, ელასტინის და გლიკოზამინოგლიკანების ჩათვლით [GAG]).

სარქველის ფიბროზული შრე I ტიპის კოლაგენითაა მდიდარი, რომელიც სპეციფიურ და ანიზოტროპურ ბიომექანიკურ ფუნქციას ასრულებს, ასევე, ყალიბდება შემაერთებელი ქსოვილით და გლიკოზამინოგლიკანებით (GAG), ამ შრის. ძირითად ფუნქციას წარმოადგენს დატვირთვის შემცირების უზრუნველყოფა გარე შრეებთან შეხებისას (Merryman WD, J Biomech, 2010, Stephens EH, Chu CK, Grande-Allen KJ. 2008). გარსი, რომელიც აკრავს ვენტრიკულურ ფირფიტას, ელასტინითაა მდიდარი. სავარაუდოდ, სწორედ იგი განაპირობებს სარქველში აფრების ჰერმეტიკულ დახურვას (Schoen F, 1997).

ინტერსტიციული უჯრედები, რომლებიც აორტის სარქველის აფრებში მდებარეობენ, მკვეთრადაა გამოყოფილი ენდოთელური უჯრედებისგან (Butcher JT., Nerem RM. 2004, 2007, Young EW. Wheeler AR, Simmons CA. 2007). Fibrosa-ს და ventricularis საფარი განსხვავდებიან ერთმანეთისგან სხვადასხვა გენის ექსპრესიით და შესაძლოა მონაწილეობას იღებდეს სარქველის კალციფიკაციის განვითარებაში, რადგანაც fibrosa-ს მფარავ, სარქველის ენდოთელურ უჯრედებს (VECs) აქვთ მაღალდიფერენცირებული ცილები, რომელიც პროვოცირებას უწევს კალციფიკაციას, ხოლო VECs უჯრედებს, რომელიც დაკავშირებულია ventricularis-თან, აღენიშნებათ „ათეროპროტექტული“ “atheroprotective“ Kruppel-like factor2 (KLF2) ტრანსკრიპციის ფაქტორის ექსპრესია, შესაბამისად, ამ გენის გააქტიურებას სავარაუდოდ კალციფიკაციის შემცირება მოჰყვება (Weinberg EJ, Mack PJ, Schoen FJ, 2010).



სარქვლის ინტერსტიციული უჯრედები (VICs) ჰეტეროგენული ხასიათის პოპულაციას წარმოადგენს, რომელთაც ფიბრობლასტის, გლუკუნიოციტის უჯრედისა და მიოფიბრობლასტის მსგავსი მახასიათებლები აქვთ (Liu AC, Jaog vr, Gotlib AI 2007). ნორმულ აორტის სარქველში სარქვლის ინტერსტიციული უჯრედები ძირითადად წარმოდგენილია ფიბრობლასტების მსგავსი ფენოტიპით, ხოლო როდესაც სარქვლის ინტერსტიციული უჯრედები რეაგირებენ ზოგიერთ ბიომექანიკურ ან ბიოქიმიურ გაღიზიანებაზე, ისინი ხდებიან აქტიური და წარსდგებიან მიოფიბრობლასტური ფენოტიპით. ეს უკანასკნელი იჭმუნება და ახდენს ცილების სინთეზს. გამომდინარე აქედან ირკვევა, რომ სარქვლის ინტერსტიციულ უჯრედებს აქვს ოსტეობლასტის მსგავსი ფენოტიპი (Hinz E, Whittaker P, Farber M, Mendelson k et. al (2006). აქვე აღსანიშნავია, რომ ასაკთან ერთად სარქვლის ქსოვილში მნიშვნელოვნად იკლებს სარქვლის ინტერსტიციული უჯრედები და მათი რაოდენობა დაახლოებით 10% რჩება, კოლაგენური ბოჭკო ხდება უფრო მეტად გადასწორებული, ასევე ასაკთან ერთად სარქველი მყიფე, არადრეკადი ხდება (Christie GW, Barratt- Boyes BG 1995).

კვლევების ძირითადი ნაწილი აორტის სარქვლის დაავადებების გამომწვევი მიზეზების დასადგენად ფოკუსირებულია მექანოკინეტიკაზე, როგორც ხდება უჯრედების ტრანსფორმაცია მექანიკური ძალის ზემოქმედების შედეგად. როგორც ირკვევა, სტრესული გარემო პირდაპირ ზემოქმედებს და იწვევს სარქვლის ინტერსტიციული უჯრედების დიფერენციაციას, ასევე, კვლევებით დადგენილია სტრესის გავლენა სარქვლის ენდოთელური უჯრედების ფუნქციაზე და სარქვლის ენდოთელურ-ინტერსტიციულ უჯრედთა ურთიერთქმედებაზე (Butcher JT, Nermer RM. 2006).

აორტის სარქვლის კალციზოზური დაავადების კრიტერიუმს სარქვლის აფრებში კალციფიცირებული ფოლაქის არსებობა წარმოადგენს (კალციუმის ფოსფატი, ძვლის ჰიდროქსიაპატიტის მსგავსი), რომელიც შემდგომ ძვლად ტრანსფორმაციას განიცდის ე.წ. ძვლოვანი მეტაპლაზია (Osseous metaplasia) (Mohler ER, Chawla MK, Chang AW... at. et 1999).

სარქვლის ინტერსტიციული უჯრედებში წარმოიქმნება კალციფიცირებული ფოლაქები, რომლებიც წარმოდგენილია ძვლის მსგავსი ფენოტიპით, შემდგომ კი იწვევს უჯრედგარე მატრიქსის ძვლის ცილის ექსპრესიას. უჯრედული მექანიზმი, რომელიც დაკავშირებულია აორტის სარქვლის კალციფიცირებული

ფოლაქის მორფოგენეზთან, უადრესად მნიშვნელოვანია და ჯერ კიდევ საკამათო (NHLBI) (Rajamannan NM, Evans Fj, Aikawa E at.et ...2011).

ავტორთა (Gu x, Masters KS.2011) აზრით, არსებობს კალციფიცირებული ფოლაქის ჩამოყალიბების ორი მექანიზმი:

I. აპოპტოზურ/ დისტროფიული და II. ოსიფიკაციური.

I-თეორიის მიხედვით უჯრედის ბიომექანიკურ ან ბიოქიმიურ დაზიანებას მოჰყვება სარქველის ინტერსტიციული უჯრედების გააქტივება, რაც არის კალციფიკაციის ჩამოყალიბების საწყისი პროცესი. ეს მექანიზმი გამოკვეთს ადამიანის სარქველის ბიოპროთეზირების გაუმართლებლობას, ბიოსარქველებში, სადაც პერიკარდიული უჯრედები წინასწარ არის გლუტარალდეჰიდით გაუვნებელყოფილი, კალციფიკაცია თავიდან იწვევს ინიცირებას (Schoen FJ, Levy RJ. 2005).

დისტროფიული კალციფიკაცია, რომელიც პასიურ ფენომენად განიხილება, მიმდინარეობს არაფუნქციური უჯრედების მემბრანებზე, ხოლო უჯრედგარე სივრცეში არსებული კალციუმი უკავშირდება ფოსფორის შემცველ მემბრანებს და მიმდინარეობს დაზიანებული ან მკვდარი უჯრედების კალციფიკაცია. ციტოკინების, მათ შორის, ტრანსფორმაციის ზრდის ფაქტორების არსებობა, ხელსუწყობს სწრაფ კალციფიკაციას, რომელიც განიხილება პასიურ ფენომენად, და დისტროფიული კალციფიკაცია ეწოდება. ძირითადი პროცესები მიმდინარეობს კალციუმის შემცველ ექსტრაცელულურ მატრიქსში, რომელიც უკავშირდება არაფუნქციური უჯრედების ფოსფორის-შემცველ მემბრანებს.

ავტორთა (Clarc- Greuel JN, Connolly JM, Sorichillo E, 2007) (fisher Cl, Chen J, Merryman WD 2013) *in vitro* კვლევებით ნანახი იქნა ტრანსფორმაციის ზრდის ფაქტორი b-1 (TGF b-1), რომელიც არის აპოპტოზური პროცესის გამწვები, რასაც სწრაფი დისტროფიული კალციფიკაცია მოჰყვება. II საწინააღმდეგო, ოსიფიკაციის თეორიის თანახმად კი არსებობს ძვლის მორფოგენეზული ცილა 2 და ძვლის მორფოგენეზული ცილა 4 (BMP2-BMP4), რომელთაც შესწევთ სარქველის ინტერსტიციული უჯრედების ოსტეოგენურ უჯრედებად დიფერენცირების უნარი, რაც სარქველის კალცინოზური დაავადების ჩამოსაყალიბებლად ითვლება უფრო ძლიერ გამწვებ მექანიზმად, ვიდრე უჯრედის მექანიკური დაზიანება. თუმცა, უცნობია არის თუ არა ეს ორი პროცესი ერთი-მეორესთან კავშირში, ან თუ შესწევს რომელიმე მათგანს დამოუკიდებლად პროცესის ინიცირების უნარი. ასევე საკამათოა, თუ როგორი



გზით ხდება სარქვლის ინტერსტიციული უჯრედის ტრანსფორმაცია ოსტეობლასტის ფენოტიპად – იგი უშუალოდ თავად იღებს ამ ფუნქციას თუ თავდაპირველად მიოფობრობლასტის ფენოტიპად გადაიქცევა (Monzack EL, Masters KS. 2011).

Mohler Er, Gannon F, Reynolds C. 2001 Rajamannan NM, Subramaniam M, Rickard D. (2003) კვლევებით როგორც ადამიანის, ასევე ცხოველის უჯრედულ კულტივირებულ მოდელზე, გვიჩვენებს, რომ აორტის სარქველში ოსტეობლასტის უჯრედები წარმოდგენილია მიოფობრობლასტის ოსტეობლასტის-მსგავსი ფენოტიპით ეს უჯრედები უჯრედები ჭარბად გვხვდებიან, ასევე, კალციფიცირებულ სარქველში, რომლებსაც უნარი აქვთ გადაიქცნენ ძვლის წარმომქმნელ უჯრედებად. აქვე აღსანიშნავია, რომ არსებობს შესაძლებლობა პროგენიტორი უჯრედების გადანაცვლებისა სისხლძარღვის ანთებად ქსოვილში, რომელსაც თანმიმდევრობით მოსდევს შესაბამისი, ანთებითი ოსტეოგენეზი.

კვლევებით ავტორებმა (Rodriguez Klj, Masters KS. 2009) აჩვენეს კალციფიცირებულ ფოლაქში აპოპტოზური უჯრედები და მინერალიზაციის სხვადასხვა ტიპები, მაშინ, როდესაც Chen JH, Yip CY. (2009) აღწერეს ოსიფიცირებული ფირფიტები, რომლებიც არ შეიცავენ აპოპტოზურ უჯრედებს, აქედან გამომდინარე, შეგვიძლია დავასკვნათ, რომ კალციფიცირებული ლიპიდური ფოლაქის მორფოლოგია, განსაკუთრებით კი სარქვლის ინტერსტიციული უჯრედების და მათი ურთიერთქმედების (უჯრედ-უჯრედული დაჭიმულობის) მექანიზმი, ჯერ კიდევ საჭიროებს დეტალურ შესწავლას.

Kristina L., Bostrom, Nalini M.et., al. (2011) ჩატარებული კვლევით აჩვენებს, თუ როგორ ხდება ოსტეოგენური მორფოგენეზის გზით სარქვლოვანი და სისხლძარღვთა კედლის სკლეროზის რეგულაცია. ძვლის ფორმირებისას პარაკრინული, ეპითელურ-მეზენქიმური და ენდითელურ-მეზენქიმური ურთიერთქმედებით კონტროლირდება ოსტეოქონდროციტების დიფერენციაცია მულტიპროფილურ მეზენქიმურ პროგენიტორ უჯრედებად, ეს პარაკრინულ-ოსტეოგენური სიგნალი კი პროვოცირებულია ძვლის მორფოგენეზული ცილისა და Wnt-ცილების მიერ, რომლებიც ასევე აქტივდებიან არტერიული ოსტეოპროგენიტორი უჯრედების პროგრამირებისას სარქვლების და სისხლძარღვების კალციფიცირების დროს. ანთებითი ციტოკინების არსებობა და ლიპიდების ოქსიდაცია ხელს უწყობს ათეროსკლეროზის, შაქრიანი დიაბეტისა და ურემიის კლინიკური სურათის ჩამოყალიბებას, რასაც ათეროსკლეროზული

კალციფიკაცია მოჰყვება, ყოველივე ამ პროცესის შედეგად სარქველსა და სისხლძარღვებში იკვეთება ექტოპიური კალციფიკაცია ოსტეოგენური რიგის მორფოგენებით. ამავდროულად ნანახი იქნა ძვლის მორფოგენული ცილის სპეციფიკური უჯრედშიდა და უჯრედგარეთა ინჰიბიტორები, რომელთა არსებობაც დაავადების განვითარებაზე მეტყველებს.

H. Clarke Anderson-მა (1970) შეძლო ტუტე ფოსფატის იდენტიფიკაცია, რომესაც უჯრედული მატრიქსის ვეზიკულები შეიცავენ და პროვოცირებას უწევენ სისხლძარღვთა და სარქველების მინერალიზაციას, აქედან ირკვევა, რომ აქტიურად რეგულირებული ოსტეოგენეზის პროცესი მონაწილეობს სისხლძარღვთა და სარქველების მატრიქსის მინერალიზაციაშიც.

Marshall Urist-მა კი დაადგინა “მორფოგენული მატრიქსი ძვლის ქსოვილის დიფერენციაციისთვის” (Urist MR, Strates BS.1970), ხოლო Vicky Rosen(1993) მიერ კლონირებული და აღწერილი იყო BMP -ძვლის მორფოგენულ ცილაზე პირველი კოდირებული გენები, ძვლის მორფოგენული ცილა2-ის(BMP2) ჩათვლით (Wozney JM, Rosen V, Celeste AJ, 1988). კალციფიცირებულ ათეროსკლეროზულ ფოლაქში პირველად აღწეულია BMP –ს ექსპრესია და აღწერილ იქნა მისი უნარი სისხლძარღვებში ოსტეოგენური პროცესის პროგრამირებისა. მას შემდეგ, მკვეთრად გამოიკვეთა ოსტეოქონდროგენების მონაწილეობის მექანიზმი ზემოთაღწერილ პროცესში. 1993 წლიდან კი ეს თეორია დამტკიცდა ბოსტრომის, დემერისა და სხვა ავტორთა მიერ. Kristina L. Bostrom, Nalini M. Rajamannan,Dwight A. 2011 სისხლძარღვებისა და სარქველებზე ჩატარებულ კვლევებში, აჩვენეს ოსტეოგენური ფაქტორებით კალციფიკაციის რეგულირების პროცესი და გამოკვეთეს მათი მოქმედების მექანიზმი, რითაც კიდევ ერთხელ აღნიშნეს ქირურგიული მკურნალობის მედიკამენტური მკურნალობით ჩანაცვლების შესაძლებლობა.

Keven P. Egan, Jung-Hoon kim, Emil R. et.,at (2011)გამოიკვლიეს მოცირკულაციე ოსტეოგენური პროგენიტორი უჯრედების (COP-cells) გავლენა აორტის სარქველის დაავადების განვითარებაში. საკვლევე მასალად გამოყენებულ იქნა 1994-1998 წლებში აორტის სარქველის სტენოზის ან რეგურგულაციის არსებობის გამო ნაოპერაციები (ა.ს. პროთეზირება) პაციენტების აორტის სარქველის ქსოვილი, რომელშიც აღინიშნებოდა ჰეტეროგენული ოსიფიკაცია(HO), მასალის ჰისტოქიმიური და იმუნოჰისტოქიმიური გამოკვლევებით იდენტიფიცირებული იქნა მოცირკულაციე ოსტეოგენური

პროგნოზირებული უჯრედები (COP cells,) CD45-სა და I ტიპის კოლაგენის კოექსპრესიით, რომელთაც აქვთ ძვლად ფორმირების უნარი, და სავარაუდოდ, მონაწილეობენ აორტის სარქველის სტენოზის ჩამოყალიბებაში. COP-უჯრედები ნანახი იქნა მხოლოდ HO-ის მქონე ქსოვილში, ხოლო HO-ით დაუზიანებელ რეგიონებში კი საერთოდ ან უმნიშვნელოდ აღინიშნებოდა. ამ კვლევიდან ირკვევა, რომ მოცირობის შემდეგ ოსტეოგენური პროგნოზირებული უჯრედები (COP) ხვდებიან სისხლძარღვის დაზიანების ადგილზე და მათი არსებობა დაკავშირებულია ჰეტეროგენულ ოსიფიკაციასთან (HO). ამ კვლევაში მოხდა ტესტირება ჰიპოთეზისა, რომ COP უჯრედები მონაწილეობენ გულის სარქველების სტენოზის მორფოგენეზში. შესაბამისად, გამოკვლეული იქნა მათი არსებობა ჰეტეროგენული ოსიფიკაციის მქონე ნაოპერაციები გულის სარქველებში. COP უჯრედები ოსტეოგენური მარკერების ექსპრესიას ახდენენ როგორცაა: I ტიპის კოლაგენი, ალკალინის ფოსფატი, სპეციფიკური ცილები: ოსტონექტინი, ოსტოპონტინი და ოსტოკალცინი, ასევე ჰემატოპოეზური ტიპის მარკერების, როგორცაა CD45, CD34, CD13; ირკვევა, რომ არსებობს ძვლის ფორმირებისათვის საჭირო სუროგატი მარკერების ნაირსახეობა, ისეთი როგორცაა: ოსტოპონტინი, ოსტონექტინი, მატრიქს-გალა-პროტეინი და ძვლის მორფოგენეზული ცილები (BNPs). კვლევებით ნათელია, რომ სწორედ ეს მარკერები უკავშირდება სისხლძარღვებისა და სარქველების დაზიანების, ასაკობრივი ცვლილებებისა და ასევე მიოკარდიუმში კალციფიკაციის პროცესებს RK, billings PC, Egan KP,(2009), Rubin MR, Manavalan JS,(2011), Dempster Medbury HJ, Tarran SL, Cuiffre AK,(2008).

### 1.5 აორტის სარქველის სენილური გენეზის კალციფიკაციის უჯრედული მექანიზმი

ისევე, როგორც სხვადასხვა ორგანოების მაგ.: ფილტვის ალვეოლური სეპტის, თირკმლის მილაკების, სისხლძარღვების, ასევე აორტის სარქველის კალციფიკაცია ვითარდება იმ შემთხვევაში, როდესაც შესაბამისი ორგანოს უჯრედებს არ შესწევს უნარი შეინარჩუნოს კალციუმის ნორმული გრადიენტ-ქსოვილში ექსტრაცელულურად ვითარდება კალციუმის დეპონირება, რომლის ერთერთ გამომწვევ მიზეზად შრატში კალციუმის გაზრდილი კონცენტრაცია შეიძლება ჩაითვალოს, რასაც მოჰყვება შესაბამისი ქსოვილის მკვდარი უჯრედების ჩანაცვლება კალციფიკაციის კერებით.

Rathans, Yoqanathan AP, O'Neill CW,(2014) მიერ ჩატარდა კვლევა, რომ შეემოწმებინათ ორთოფოსფატისა და პიროფოსფატის როლი აორტული სარქველის სტენოზის ჩამოყალიბებაში. როგორც ცნობილია, ორივე ზემოთ აღნიშნული ფაქტორი მონაწილეობს სისხლძარღვთა კედლის კალციფიკაციაში. კვლევა ჩატარდა ღორის აორტის სარქველზე, რომელიც კულტივირებული იყო შრატისგან თავისუფალ საშუალო სტატიკურ პირობებში, სადაც შენარჩუნებული იყო სარქველების სიცოცხლისუნარიანობა, იზომებოდა კალციფიკაციის ხარისხი დადასტურებული Alizarin Red –ით შედეგებით. შედეგებმა აჩვენა, რომ სარქველის კალციფიცირებას ესაჭიროება ორივე ტიპის ფოსფატის ორთო-და -პირო მაღალი კონცენტრაცია, შესაბამისად, ალკალინ ფოსფატისა და არაორგანული პიროფოსფატების გადანაწილებით. აორტის სარქველის აფრებში კალციფიკაცია უპირატესად ფიბროზულ შრეში ვითარდება.

აორტის სარქველის კალციფიკაციის მოდელში *in vivo* ნანახი იქნა ექსტრაცელულური პიროფოსფატი (PPI), პროდუცირებული სარქველის ქსოვილის მიერ, რომელიც სარქველის კალციფიკაციის ძლიერი ინჰიბიტორია. გარდა ამისა, აღინიშნა ქსოვილოვანი არასპეციფიკური ალკალინფოსფატის მიერ განხორციელებული ჰიდროლიზი რომელიც ასევე აკონტროლებს პიროფოსფატისა და კალციფიკაციის დონეს შესაბამის არეში. ამდენად, კვლევის შედეგები უჩვენებს, რომ პიროფოსფატის დაქვეითებულმა სინთეზმა ან მომატებულმა ჰიდროლიზმა შეიძლება ხელი შეუწყოს სარქველოვან კალციფიკაციას, გამომდინარე აქედან, ქსოვილოვანი არასპეციფიკური ალკალინფოსფატის ინჰიბიტორები (Tissue non-specific alkaline phosphatase -TNAP ) წარმოადგენენ პრევენციული სტრატეგიისათვის გამოსაყენებელ პოტენციურ ელემენტს.

აორტის სარქველის სკლეროზი და აორტის სარქველის სტენოზი გარკვეული დროის მანძილზე განიხილებოდა, როგორც ერთიდაიგივე დაავადების სხვადასხვა პათოლოგიური მდგომარეობა, თუმცა, ბოლო წლებში ჩატარებული კვლევებით დგინდება, რომ ეს არის ერთიდაიგივე პათოლოგიური პროცესის სხვადასხვა საფეხური. სკლეროზი ვითარდება როგორც სარქველის კალციფიკაციის შედეგი, რომელიც პროგრესირებს აორტის სარქველის სტენოზის განვითარებასთან ერთად Stewart BF, Siscovick D, Lind BK *et.al.*(1997). აორტის სარქველის სკლეროზი 65 წლის ინდივიდებში გხვდება 20-30%-ში, 85 წლის და უფროს ასაკოვან პირებში 48%, შესაბამისად არარეგულარული გენეზის აორტის სარქველის სტენოზი აღინიშნება აორტის სარქველის საერთო დაავადებათა 2-4%

შემთხვევაში Otto CM Lind bK, Kitzman DW *et.al.*(1999). აორტის ორკარედი სარქვლის მქონე პირებს, აორტის სარქვლის სტენოზი უვითარდებათ დაახლოებით 70%-ში, და უფრო ხშირ შემთხვევაში საჭიროებენ აორტის სარქვლის ქირურგიულ რემოდელირებას Lindroos M, Kupari M, Heikkila J, Tilvis R,(1993).აორტის სარქვლის კალციფიკაცია განიხილება, როგორც ასაკდამოკიდებული სარქვლის დეგენერაციული პროცესი, სადღეისოდ აორტის სარქვლის კალციფიკაცია და სტენოზი, 80 წელზე ზევით ასაკის ყოველი მესამე ინდივიდის კლინიკური დიაგნოზია, რომელიც ექოკარდიოგრაფიულად დასტურდება. ასევე არსებობს ჰიპოთეზა, რომლის მიხედვითაც კალციფიკაცია და აორტული სარქვლის სტენოზი აქტიური შედეგია ანთებითი პროცესისა, რომელიც მოიცავს ბიოქიმიურ, ჰუმორულ და გენეტიკურ რისკ-ფაქტორებს Lindroos M, tilvis R,heikkila J(1996).

მაკროსკოპულად ნორმულ აორტის სარქველს აქვს თხელი, სწორი-ერთგვაროვანი “დაბინდული” შესახედაობა, რომელიც მიკროსკოპულად გამოხატულია მკვეთრად შემოფარგლული ქსოვილოვანი ფირფიტებით (Otto CM, Kusisto J, RechenbachDD *et.,al*, (1994). ასაკის მატებასთან ერთად, აორტის სარქვლის აფრებში კიდებიდან იწყება მისი არასპეციფიური გასქელება, ცხიმოვანი უჯრედების რაოდენობა იზრდება, ასევე ადგილი აქვს ქსოვილოვანი ფირფიტების გასქელებას. საზოგადოდ დაზიანებული აორტული სარქვლის აფრების მიკროსკოპული დათვალიერებით წარმოდგენილია შემდეგი: ენდოთელიუმის და მისი ბაზალური მემბრანის დიფუზური დაზიანება, სუბენდოთელური გასქელებით. დაზიანების კერა თავისთავად მოიცავს: არაორგანიზებულ აცელულურ მატრიქსს, ქრონიკული ანთების უჯრედულ პოპულაციას, ლიპოპროტეინს, ლიპიდებს, ძვლოვანი მატრიქსის ცილას და ძვლის მინერალებს, ასევე, კოლაგენის არაორგანიზებულ უჯრედოვან ფიბრილებს (Otto CM, Kusisto J, RechenbachDD *et.a*(1994)) .

**1.6 ანთება და ანთებითი მედიატორები აორტის სარქვლის სტენოზის დროს**  
თანამედროვე კონცეფციათა შორის ანთებით მექანიზმს წამყვანი ადგილი უჭირავს აორტის სარქვლის ათეროგენეზში, შესაბამისად, ათეროგენული ტიპის კალციფიკაციური სტენოზის ჩამოყალიბებასა და პროგრესიაში. ანთება ითვლება ბიოლოგიურად აქტიურ ფენომენად, რასაც აორტის სარქვლის კალციფიკაცია მოჰყვება. ლიპიდები კი თამაშობენ ძირითად როლს სასიგნალო უჯრედების



გააქტიურებასა და მოზიდვაში, რასაც ხშირად თან ახლავს აორტის სარქველის ტრანსფორმაციის კერები, ეს მომოხილვა ეყრდნობა მონაცემებს, რომელიც ექსპერიმენტში ცხოველებსა და ადამიანებზე ჩატარებული კვლევების შედეგად არის მიღებული (Parisi V, Leosco D, Ferro G, Pagano G. *et., al.*, (2015). მითითებულმა კვლევებმა გამოავლინა ლიპიდებისა და მათთან დაკავშირებული ათეროგენული ცვლილებების ინტენსივობა აორტის სარქველის სტენოზის და შემდგომი კალცინოზური დეგენერაციის პათოგენეზში.

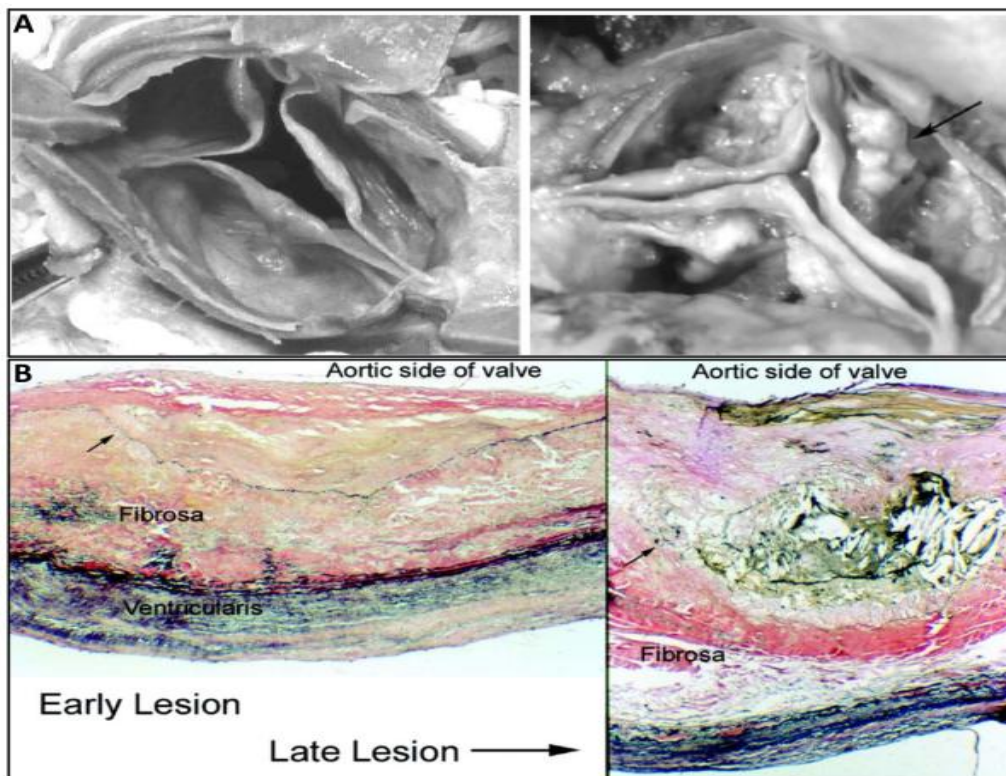
დადგენილია დაბალი სიმკვრივის ლიპოპროტეინების როლი, როგორც სისხლძარღვთა, ასევე აორტის სარქველის ათეროსკლეროზული დაზიანების პათოგენეზში. თავის მხრივ, ათეროსკლეროზი ჩართულია შესაბამისი ქსოვილის პათოგენურ ძვლოვან დემინერალიზაციაში, რომელიც ასაკობრივი ძვრების ტიპურ ნიშანთვისებად შეიძლება ჩაითვალოს (Carra, Stock *et., al.* 2006). ყველა დასახელებული ცვლილება დაკავშირებულია ექტოპურ კალციფიკაციასთან სისხლძარღვის და სარქველის ქსოვილებში.

ცხოველებზე ჩატარებულმა კვლევებმა ხელი შეუწყო იმის დემონსტრაციას, რომ აორტის სტენოზის განვითარებაში უჯრედის სასიგნალო მოლეკულების Wnt/Lrp5 და PANK/PANKL/Osteoprotegrin გააქტივება იწვევს სარქვლოვანი მიოფიბრობლასტების ოსტეოგენურ ფენოტიპად გარდაქმნას, შესაბამისად, ოსტეოგენური კერები ვითარდება და ლაგდება აორტის სხვდასხვა ნაწილში და სარქველში. ამ კვლევაში წამახალისებელი შედეგებია მიღებული იმ მიმართულებით, რომ ფიზიკურმა აქტივობამ შესაძლოა შეანელოს აორტის სარქველის დეგენერაციის გამომწვევ ბიოლოგიურ ცვლილებათა აქტივობა, ეს მონაცემები მიუთითებენ, ასევე, ლიპიდებისა და პროანთებითი მედიატორების ძლიერ ურთიერთდამოკიდებულებაზე აორტის სარქველის კალცინოზის პათოგენეზში (De Lucia, Perrone Filardi, Ferrara N *et. al.*... 2015), (იხ.სქემა გვ.27).

აორტის სარქველის სტენოზი ერთ-ერთი ყველაზე ხშირი პათოლოგიური პროცესია ასაკოვან პაციენტებში. როგორც უკანასკნელი გამოკვლევებით ირკვევა, აორტის სარქველის სტენოზი მოიცავს ანთებით და ფიბროპროლიფერაციულ პროცესებს, რომელიც, თავისმხრივ, ათეროსკლეროზის მსგავსია (Safinaz Salah, *et., al.* 2010). სტენოზირებულ აორტის სარქველებში ადგილი აქვს ისეთი ფაქტორების გაზრდილ ექსპრესიას როგორცაა: პროკოაგულაციური ცილები და მათი ინჰიბიტორები, პლაზმის კოაგულანტები: პროთრომბინი, XIII ფაქტორი, ფონ-Willebrand-ის ფაქტორი; კალციფიცირებული მიდამოს ირგვლივ დომინირებენ მაკროფაგები და მიოფიბრობლასტები. აორტის სარქველის

სტენოზის დროს აღინიშნება, ასევე, პლაზმინოგენის აქტივატორის ინჰიბიტორ-1 მომატება სისხლის პლაზმასა და სარქველების შემაერთებელ ქსოვილში და ასევე სისტემური ფიბრინოლიზისი, რომელიც თავის მხრივ დამოკიდებულია დაავადების სიმძიმეზე და სტადიაზე. არსებობს მოსაზრება, რომლის მიხედვითაც ანთებისა და შედეგების პროცესების აქტივობა სტენოზირებულ აორტის სარქველის ქსოვილში ქმნის წინა პირობას შესაბამისი მიდამოს კალციფიკაციისა და მინერალიზაციისთვის (J. Natarska, A. Undas 2015).

ამ მიმოხილვით შევაჯამეთ არსებული მონაცემები, რომლებმაც გამოავლინა ურთიერთქმედება ერთ მხრივ სისხლის შედეგებს, ფიბრინოლიზის პროცესებსა და მეორე მხრივ- ანთებასა და კალციფიკაციის პროგრესირებასთან აორტის სარქველის სტენოზის პირობებში.



სქემა-

A-აორტის სარქველის კარედები კალციფიკაციის მინიმალური დონით  
 B- მარჯვნივ - აორტის სარქველის ადრეული დაზიანების სურათი; მარცხნივ - დაზიანების გვიანი სტადია, “კვანძოვანი კალციფიკაციის”კერები. (Jane A,Leoppold 2012).



როგორც უკვე აღვნიშნეთ, ლიპოპროტეინების დაგროვება და მათი მოდიფიკაცია, ანთებითი რეაქცია, უჯრედგარე მატრიქსის რემოდელირება და მისი კალციფიკაცია არის აორტის სტენოზისთვის დამახასიათებელი ცვლილებები. ანგიოგენეზი არის კალციფიცირებული აორტული სარქველის სტენოზის კიდევ ერთი დამახასიათებელი ნიშანთვისება.

აორტის სარქველ უსისხლძარღვო ან შესაძლოა ჰქონდეს ძალიან მცირე რაოდენობით სისხლძარღვები, შესაბამისად მათი ჟანგბადით მომარაგება ხორციელდება დიფუზიით სისხლის ნაკადიდან. Perotta და თანაავტ. (2015) კვლევის მიზანს წარმოადგენდა გამოეფლინათ კაპილარებისა/ მიკროსისხლძარღვთა განვითარებისა და ზრდის მოლეკულური საფუძვლები, სტენოზირებულ აორტის სარქველში, ასევე HIF – 1a და VEGF ტრიგერული როლი არსებულ პათოლოგიურ პროცესში. იმუნოჰისტოქიმიური, მორფოლოგიური და ულტრასტრუქტურული ანალიზი ჩატარდა აორტის სარქველებზე, რომლებიც მიღებულ იქნა ქირურგიული ოპერაციის შემდეგ 19 პაციენტისაგან, ამ კვლევიდან ჩანს აორტის სარქველის გასქელებულ აფრებიში HIF -1a და VEGF მაღალი ექსპრესია, ასევე კალციფიკაციის მიდამოსთან ფიქსირდება ანგიოგენეზის კერები. ირკვევა, რომ მატრიქსის სტრუქტურული რემოდელირების კომპლექსურმა რეაქციებმა შესაძლებელია შეამციროს ჟანგბადის ხელმისაწვდომობა სარქველის ქსოვილში, რომელსაც თავის მხრივ HIF – 1a –ას სტაბილიზაცია იწვევს, ეს უკანასკნელი წარმოადგენს VEGF -ის აქტივობის და ახალი სისხლძარღვების ფორმირების გამწვებ მექანიზმს ჰიპოქსიის საწინააღმდეგოდ, მაგრამ იმავდროულად ხელს უწყობს აორტის სარქველის ქსოვილის კალციფიკაციასაც (Perotta, Moraca FM, Scianqula A, Aquila S, Mazzulla S. 2015).

ავტორთა აზრით, ათეროსკლეროზი წარმოადგენს ფიბროზულ-პროლიფერაციულ ანთებით პროცესს სისხლძარღვთა კედელში (Stampler M.J 2001). ანთებითი კომპონენტები წარმოდგენილია ადგილობრივი ანთებითი ინფილტრაციით, რომლის ჩამოყალიბებას პლაზმური ლიპოპროტეინების არსებობას უკავშირებენ (Judith A.Berliner, Mohamed Navab, *et., al.*2015 ). აქედან გამომდინარე ჩამოყალიბდა შეხედულება ანთებაზე, როგორც სხვადასხვა ეტიოლოგიური ფაქტორებით გამოწვეულ ქრონიკული პროცესზე. ბაქტერიული, პარაზიტული, ვირუსული ინფექციების ფონზე ყალიბდება სისხლძარღვის ენდოთელის მწვავე დაზიანება, რასაც შემდგომში განმავლობის მატების და ლიპოპროტეინული ინფილტრაციის შედეგად მოჰყვება ათეროგენული

დაზიანების მთელი რიგი ცვლილებებისა და კალცინოზის ჩამოყალიბება. აქვე აღსანიშნავია ისიც, რომ აორტის სარქველის კალცინოზის ჩამოყალიბება და პროგრესირება მეტწილად დამოკიდებულია რემატულ ანთებასთან, რომელსაც გულის სარქველების შეუქცევად დაზიანებას იწვევს მანკის სახით. აორტის სარქველის სენილური კალცინოზის გამომწვევ მიზეზებს შორის, სარქველის ასაკობრივი ცვლილებების გარდა, აქტიურად ჩართულია სარქველების დაუდგენელი ეტიოლოგიის ანთებით გამოწვეული შეუქცევადი დაზიანების როლი, ანთებითი კომპონენტების არსებობა, რომელიც შეიძლება გამოწვეული იყოს სხვადასხვა ინფექციური, ასევე, ასეპტიკური ანთებით. ისევე, როგორც ათეროსკლეროზი, სენილური კალციფიკაცია იწყება ენდოთელიუმის ბაზალური მემბრანის და სუბენდოთელური შრის დაზიანებით, ლიპიდებისა და ლიპოპროტეინების დაგროვებით, მეორე მხრივ, სენილური კალციფიკაცია უფრო დიდ არეს მოიცავს, ვიდრე ათეროგენული. ხოლო ფიბროკალციფიკატების ჩამოყალიბება იწვევს კლინიკური სურათის მანიფესტაციას.

### დასკვნა

ზემოთქმულიდან გამომდინარე ჩანს, რომ აორტის სარქველის კარედების კალციფიკაცია აქტიური პროცესია უფრო, ვიდრე კალციუმის დეპოზიტების პასიური ჩალაგება. ეს თეორია უკანასკნელ წლებში სულ უფრო მეტ მომხრესა და დადასტურებას ნახულობს. კარგადაა ცნობილი, რომ დეგენერაციული ცვლილებები მსგავსია ათეროგენული კალციფიკაციისა (ვალვულოპათიისა), მაგრამ განსხვავდება უჯრედული მექანიზმით და პათოლოგიური პროცესების აქტივობითაც. აორტის სარქველის სტრუქტურის უჯრედული ცვლილებები, ენდოთელური და მეზენქიმური დისფუნქცია, როგორც უჯრედთა დინამიკა და მათი ტრანსფორმაციის საკითხები, ანთება და ანთებითი პასუხის უჯრედული ფორმები, კალცინოზისა და ძვლოვანი მინერალიზაციის პასიური დეპოზიტების ნაცვლად, აორტის სარქველის კარედთა ქსოვილში მიმდინარე პერმანენტული პროცესები დეგენერაციული და ათეროგენული წარმოშობის სტენოზის დროს, წარმოადგენენ პათოლოგიური პროცესის განმავითარებელ და კლინიკური სურათის ჩამოყალიბებაზე პასუხისმგებელ მდგომარეობებს.

ზემოაღნიშნულიდან გამომდინარე საჭიროა დავაკვირდეთ კოლაგენის და ელასტინის დეგრადაციის სურათს სარქველის კარედების ყველა ზონაში- როგორც ცენტრში, ასევე პერიფერიაზე; სახელდობრ, ბოჭკოების განლევა და

ტრანსფორმაციას, ფიზიკური ნეკროზის სურათს, რაც ნორმული სარქველის სტრუქტურის მკვეთრ ცვლილებას იწვევს.

უნდა დავასკვნათ, რომ ნეოვასკულარიზაცია ქმნის ახალ ქსელს, რომლის სისხლძარღვები ჩართული არიან ანთებითი უჯრედების სწრაფ განაწილებასა და პროკალციფინაციური სასიგნალო მოლეკულების მოზიდვის პროცესში.

## II. გამოკვლევის დიზაინი, მასალა და მეთოდები

### 2.1 კლინიკური მასალის შემთხვევათა შერჩევა და შეფასება (ორ შესადარებელ ჯგუფში)

გამოკვლევის რელაციურ მონაცემთა ბაზას წარმოადგენს ორივე სქესის პაციენტებიდან მიღებული ოპერაციული მასალა აორტის სარქველის კარედების პროთეზირების შემდეგ.

მთლიანად შესწავლილია აორტის სარქველის კარედების კალცინოზის 100 შემთხვევა. მასალა მიღებული იქნა აკად. გ. ჩაფიძის სახელობის გადაუდებელი კარდიოლოგიის ცენტრიდან (თბილისი 0159, ჩაჩავას ქ.3). პაციენტებიდან—54 მამაკაცი და 46 ქალი. წარმოდგენილ კვლევაში პაციენტების საშუალო ასაკი იყო 75 წელი (54-დან 92 წლამდე) პაციენტებს ჩაუტარდათ აორტის სარქველის კარედების პროთეზირება მექანიკური ან ბიოლოგიური პროთეზით.

ივჯავახიშვილის სახელობის თბილისის სახელმწიფო უნივერსიტეტის ბიოეთიკური კომისიის მოთხოვნები, გათვალისწინებულ იქნა მორფოლოგიური მასალის, ასევე ლაბორატორიული მონაცემების გამოყენების პროცესები.

#### აორტის სარქველის კარედების კლინიკო-ლაბორატორიული მონაცემები

დაკვირვებაში ჩართული იყო 100 პაციენტი აორტის სარქველის საშუალო ან მძიმე სტენოზის დიაგნოზით. ასაკი 54 დან 92 წლამდე, აქედან მამაკაცი 54, ქალი 46. შემთხვევათა 80% -ში აღინიშნებოდა აორტის სარქველის მძიმე, 20%-ში კი საშუალო სიმძიმის სტენოზი, აორტის სტენოზის სიმპტომატიკითა და სინდრომებით (ცხრილი №1).

კლინიკიდან მიღებული მასალის კვლევა მიმდინარეობდა ჩვენს მიერ შემუშავებული ანკეტის მიხედვით, რომელშიც გათვალისწინებული იყო: 1) სქესი, 2) ასაკი, 3) კლინიკური დიაგნოზი, 4) მაკროსკოპიული და 5) მიკროსკოპიული კვლევების შედეგები.

ცხრილი №1

**კლინიკურ მონაცემთა სიხშირე აორტის სარქველის კარედების სტენოზის დროს**

ასაკი	<75 -75>
<b>აორტის სარქველის სტენოზი</b>	<b>100%</b>
1. მძიმე	80%
2. საშუალო	20%
<b>თანმხლები დაავადებები</b>	<b>60%</b>
1. ჰიპერტენზია	90%
2. შაქრიანი დიაბეტი (II ტიპი)	60%
3. ჰიპერქოლესტეროლემია	50%
4. ჰიპოთირეოზი	40%
<b>ძირითადი დაავადების გართულება</b>	<b>50%</b>

ჩვენი კვლევაში ჩართული პაციენტების კლინიკური მონაცემების ანალიზის საფუძველზე აღსანიშნავია, რომ პაციენტების ნახევარზე მეტს აღენიშნებოდათ ძირითადი დაავადებების გართულება და კლინიკას ორივე ასაკობრივი ჯგუფიდან (I ჯგუფი-54-75 წელი და II-75-92 წელი) მიმართავდნენ თითქმის თანაბარი რაოდენობის პაციენტები. აქვე აღსანიშნავია, რომ სხვა კლინიკური კვლევებისგან განსხვავებით, ჩვენს მასალაში თანმხლები დაავადებებიდან მნიშვნელოვანი ადგილი უჭირავს ჰიპოთირეოზს, რომელიც შესაძლებელია ჩაითვალოს, როგორც ენდემური თავისებურება და, ასევე, საინტერესოა ძირითად დაავადებასთან მისი კავშირიც.

## 2.2 ჰისტოლოგიური კვლევის მეთოდები

აორტის სარქველის კარედებიდან აღებული ქსოვილოვანი ნიმუშები ფიქსირდებოდა 10%-იანი ფორმალინის ბუფერულ ხსნარში (PH=7.35). დეჰიდრატაციის შემდეგ მასალის ჩაყალიბება ხდებოდა პარაფინის ბლოკებში. 5-7მკმ სისქის სერიული ანათლები იღებებოდა ჰემატოქსილინითა და ეოზინით (H&E), ზოგიერთ შემთხვევაში პიკროფუქსინით შემაერთებელი ქსოვილის ბოჭკოებზე ვან გიზონის წესით. მასალის შესწავლა და ფოტოგრაფირება ხდებოდა ტრიოკულარულ მიკროსკოპში Daffodil, “MCX”-100, (ავსტრია) მასალის კომპიუტერულ (ციფრულ) ვერსიაში კონვერტაციით (პროგრამა MikroScan 5.0).

## 2.3 იმუნოჰისტოქიმიური კვლევის მეთოდები

კვლევის მიზანს წარმოადგენდა სისხლძარღვთა პანენდოთელური ზრდის ფაქტორის (VEGF), ენდოთელური უჯრედების მარკერის (CD34, CD31) ექსპრესიის აქტივობის კვლევა სტენოზირებული აორტის სარქველის კარედების ყველა ხარისხის დაზიანების დროს. გამოყენებულია 10%-იან ფორმალინში ფიქსირებული, პარაფინში ჩაყალიბებული ნიმუშების ანათლები, სისქით 5-7მკმ. ყველა შესადარებელ ჯგუფში ანტიგენის დემასკირება იმუნოჰისტოქიმიური რეაქციისთვის წარმოებდა მიკროტალღურ ღუმელში (600W) -20 წუთის განმავლობაში, პროცედურებს შორის 5-5 წუთიანი ინტერვალით ციტრატულ ბუფერში მასალის გაცივების მიზნით (PH=6.0).

ინკუბაცია ტარდებოდა მონო და პოლიკლონურ ანტისხეულებთან: ანტი-VEGF-165, CD34, CD31 (1:50 განზავებით) ანტისხეულებთან (“Biogenex” – აშშ). გარეცხვის შემდეგ ანათლებს ვამუშავებდით სტრეპტავიდინ-პეროქსიდაზის სტანდარტული ხსნარით (“DAKO”, LSAB, დანია, კატ. №3468) 20 წუთის განმავლობაში. სიგნალის ვიზუალიზაციის მიზნით ხდებოდა მასალის ინკუბაცია შემდეგი შემადგენლობის ხსნარებში: 250 მლ ციტრატის ბუფერში (PH=6.0); 2.5მლ ოთხქლორიანი დიამინობენზიდინი (DAB) და 1.7მლ 3%-იანი H<sub>2</sub>O<sub>2</sub> გამოხდილი წყალი 5მლ 2 წუთის განმავლობაში. ყველა პროცედურა ტარდებოდა ოთახის ტემპერატურაზე.

CD34, CD31 ექსპრესიის შედეგების განსაზღვრა ხდებოდა იმუნოჰისტოქიმიური მეთოდით, პარაფინის ბლოკებიდან დამზადებულ

ანათლებზე, წინასწარი ფიქსაცია-4% ფორმალინის ბუფერულ ხსნარში, ანათლების სისქე 4მკმ. ანტიგენის დემასკირების შემდეგ მიკროტალღურ რეჟიმში (600W) 20 წუთით 0.01 ცენტრატულ ბუფერში გაცივების 5-5 წუთიანი ინტერვალებით, ფოსტატურ ბუფერში გარეცხვა.

ამ მიზნებისათვის გამოყენებული იქნა ტრიოკულარული მიკროსკოპი Daffodil MCX100, ოკულარ-მიკრომეტრი MOB-1 15X. ყველა მეტრიული პროცედურა ტარდებოდა ობიექტივი 90X, ოკულარი 7X გადიდების პირობებში.

თითოეულ ასაკობრივ ჯგუფში ნანახი და პათოლოგიაში ითვლებოდა 100 მხედველობის ველზე განლაგებული პოზიტიური უჯრედების რაოდენობა და აქტივობა. აქტივობა გამოსახულია 4 ქულიანი შეფასებით რაოდენობა %-ით.

სტატისტიკური კვლევის მიზნით გამოყენებულია პაკეტი IBM SPSS ვერსია 22.0. Man-Whitney-ს კოეფიციენტის გამოთვლა. შესადარებელ ჯგუფებს შორის ზღვარი  $P < 0,05$  ითვლებოდა სტატისტიკურად სარწმუნოდ.

ყველა გამოკვლეული მანვენებელი შედარებულია შესწავლილ ჯგუფებს შორის.

კვლევის მიზანი იყო სისხლძარღვთა პანენდოთელური ზრდის ფაქტორის (VEGF) და ენდოთელური უჯრედების CD34 და CD31 ექსპრესიის ინტენსივობის კვლევა სტენოზირებული აორტის სარქველის კარედების ყველა დაზიანების დროს.

სისხლძარღვთა ენდოთელიუმის ზრდის ფაქტორი (VEGF) წარმოადგენს ენდოთელიოციტების სასიგნალო ცილას და შეუძლია გაააქტიუროს მათი ზრდა როგორც ფიზიოლოგიურ, ისე პათოლოგიურ პირობებში (Senino, 2012; Tohyama, Matsui, Kodama et al, 2014).

ანგიოგენეზი ასრულებს საკვანძო როლს აორტის სარქველის პათოლოგიის-სტენოზის ფორმირებისა, ასევე დაავადების პროგრესში, როგორც ანთებითი პროცესის ერთერთი კომპონენტი.

ცილა CD34- წარმოადგენს ენდოთელური უჯრედების პროლიფერაციის მთავარ ხელშემწყობ ფაქტორს. VEGF და CD34 პროგნოზული ღირებულება უკავშირდება ოპერაციის შემდგომი რეციდივების პროგნოზის შესაძლებლობას.

ჩვენი კვლევის სპეციალური ამოცანებიდან გამომდინარე მიზანმიმართულად შესწავლილია VEGF, CD34 და CD31 ექსპრესიის თავისებურებანი არარეგულარული გენეზის: ათეროგენული და სენილური აორტის სარქველის სტენოზის დროს. ასეთი მიდგომა მნიშვნელოვანი და განმსაზღვრელია, რადგან ორი დასახელებული ნოზოლოგიური ერთეული განსხვავდება ფუნქციური აქტივობით,



მაგრამ პათოგენზით, კლინიკური მონაცემებითა და დაავადების მორფოგენზით ერთი დაავადების გამოვლენის ორ სახეობას წარმოადგენს. ამავე დროს, შეიძლება ვუპასუხოთ კითხვაზე: არის თუ არა სენილური აორტის სარქველის სტენოზი მხოლოდ ასაკზე დამოკიდებული დაავადება თუ იგი წარმოადგენს ათეროსკლეროზით პროვოცირებულ ასაკზე დამოკიდებულ პროცესს, რომელიც ავითარებს ათეროგენულ აორტის სარქველის სტენოზს.

ყველა ანათალი აღებულია poli-L-lysine-ით დაფარულ სასაგნე მინაზე. რეაქციის მსვლელობა შემდეგია:

- 1) დეპარაფინიზაცია, რეჰიდრატაცია და ინკუბაცია 30 წთ 3% H<sub>2</sub>O<sub>2</sub> ხსნარში;
- 2) 20 წთ ფოსფატურ ბუფერში დაყოვნება (PBS),
- 3) ანტიგენის დემასკირება მიკროტალღური ღუმელის რეჟიმში (600W) 20 წთ ციტრატულ ბუფერში გაცივების ფაზებით (0.01μ; PH 6.0)

ანათლების ინკუბაცია ხდებოდა პირველად ანტისხეულებთან 1 საათით ოთახის ტემპერატურაზე, 3-ჯერადი გარეცხვით PBS ოთახის ტემპერატურაზე, მეორადი ანტისხეულებით ზემოქმედება და იმუნური კომპლექსების იდენტიფიკაცია სტრეპტავიდინპეროქსიდაზას საშუალებით. ინკუბაცია ხდებოდა:

- 1) პოლიკლონური ანტი-VEGF -165 ანტისხეულებით 1:50 განზავებით
- 2) მონოკლონური-ანტი- CD31-clone (BioGenex, აშშ)
- 3) მონოკლონური ანტი CD34-clone QBEnd/10 – განზავება 1:20 (BioGenex, აშშ)

შედგების ვიზუალიზაცია ტარდებოდა 0,05% 3,3 დიამინობენზიდინისა და წყალბადის ზეჟანგის გარემოში, ბირთვების დაღებვა ხდებოდა ჰემატოქსილინით, გამჭვირვალობის უზრუნველყოფა – DPX. ყველა პროცედურას ვატარებდით მწარმოებელი ფირმის რეკომენდაციით (“BioGenex”).

CD34, CD31 და VEGF ექსპრესიის ინტენსივობას ვითვლიდით ნახევრად რაოდენობრივი მეთოდით (Rydlova et al., 2008) შემდეგი სქემით: უარყოფითი (0), 1=≤10%; 2=11-50%; 3=51-80%; 4=>80%. ცრუდადებითი და ცრუუარყოფითი შედეგების გამორიცხვის მიზნით იმუნოჰისტოქიმიური რეაქციები ჩატარდა განმეორებით რეჟიმში.

სტატისტიკური ანალიზისთვის გამოიყენებოდა პროგრამა Microsoft Excel 7.0, ასევე SPSS/PS ვერსია 22.0 Windows-თვის, საჭიროების დროს ჩართული იყო X<sup>2</sup> კრიტერიუმი, რანგული, მან-უიტნისა და ლივინის დისპერსიული პარამეტრები. შესადარებელ ჯგუფებს შორის ზღვარი P≤0.05 ითვლებოდა სტატისტიკურად სარწმუნოდ.

მასალის განაწილება გამოყენებული მორფოლოგიური კვლევის მეთოდების მიხედვით ნაჩვენებია ცხრილში №2:

ცხრილი №2

მასალის განაწილება გამოყენებული მორფოლოგიური კვლევიით მეთოდების მიხედვით

	ასაკი	სქესი	დეგენერ/სენილური			ათეროსკლეროზი		
			CD31	CD34	VEGF	CD 31	CD 34	VEGF
1	65	მამაკაცი				4	2	4
2	57	მამაკაცი				4	2	4
3	68	მამაკაცი				4	1	4
4	72	მამაკაცი				4		3
5	74	მამაკაცი				4	0	3
6	83	მამაკაცი	2	4	3			
7	87	მამაკაცი	2	4	3			
8	81	მამაკაცი	0	4	3			
9	68	მამაკაცი	0	4	2			
10	66	მამაკაცი	2	3	3			
11	73	მამაკაცი	2	3	3			
12	86	მამაკაცი	1	2	3			
13	75	მამაკაცი	1	2	4			
14	89	მამაკაცი	1	2	4			
15	82	მამაკაცი	1	1	3			
16	80	მამაკაცი	2	2	4			
17	78	მამაკაცი	2	3	3			
18	92	მამაკაცი	2	3	4			
19	76	მამაკაცი	0	3	4			
20	67	მამაკაცი	2	2	4			
21	77	მამაკაცი	2	3	3			
22	72	მამაკაცი	1	3	4			
23	64	მამაკაცი	2	3	3			
24	69	მამაკაცი	2	3	3			
25	82	მამაკაცი	2	3	3			
26	78	მამაკაცი	2	3	4			
27	74	მამაკაცი	1	3	4			
28	81	მამაკაცი	1	3	4			
29	76	მამაკაცი	0	2	4			
30	72	მამაკაცი	0	4	3			
31	74	მამაკაცი	0	4	3			
32	69	მამაკაცი	0	4	3			

33	71	მამაკაცი	0	4	3			
34	71	მამაკაცი				2	1	4
35	69	მამაკაცი				3	0	4
36	81	მამაკაცი				3	0	4
37	76	მამაკაცი				2	1	4
38	72	მამაკაცი				3	0	4
39	82	მამაკაცი				3	0	4
40	74	მამაკაცი	0	3	4			
41	69	მამაკაცი	1	3	3			
42	68	მამაკაცი	0	3	4			
43	74	მამაკაცი	1	4	3			
44	74	მამაკაცი	1	4	4			
45	72	მამაკაცი	1	4	4			
46	83	მამაკაცი	1	3	4			
47	70	მამაკაცი				2	1	4
48	83	მამაკაცი				3	0	4
49	69	მამაკაცი				2	0	3
50	82	მამაკაცი				2	1	4
51	69	მამაკაცი				3	0	4
52	70	მამაკაცი				3	0	3
53	75	მამაკაცი				2	1	4
54	73	მამაკაცი				3	0	4
55	82	ქალი	1	3	4	3	0	4
56	75	ქალი	1	3	3			
57	78	ქალი	1	3	4			
58	80	ქალი	1	4	4			
59	67	ქალი	1	2	4			
60	74	ქალი	2	3	4			
61	79	ქალი	1	2	3			
62	69	ქალი	0	4	4			
63	81	ქალი	0	4	3			
64	83	ქალი	0	3	4			
65	87	ქალი	0	2	3			
66	88	ქალი	1	4	4			
67	75	ქალი	1	3	3			
68	87	ქალი	2	4	4			
69	74	ქალი	2	3	4			
70	76	ქალი	2	4	3			
71	87	ქალი	2	3	4			
72	83	ქალი	2	4	4			
73	74	ქალი	2	4	3			
74	83	ქალი	2	3	4			
75	85	ქალი	1	2	3			
76	86	ქალი	1	2	4			
77	79	ქალი	2	3	3			
78	87	ქალი	2	4	3			
79	85	ქალი	1	2	4			
80	77	ქალი	2	3	4			
81	76	ქალი	1	4	3			

82	86	ქალი	2	3	4			
83	67	ქალი				4	1	4
84	85	ქალი				3	2	4
85	75	ქალი				3	1	3
86	98	ქალი	2	4	3			
87	78	ქალი						
88	91	ქალი	1	3	4			
89	84	ქალი				3	0	4
90	89	ქალი				3	0	4
91	74	ქალი				2	0	4
92	76	ქალი				2	1	3
93	67	ქალი				2	1	4
94	69	ქალი				3	0	4
95	73	ქალი				3	0	4
96	70	ქალი				2	0	4
97	83	ქალი				2	1	3
98	76	ქალი				2	1	4
99	73	ქალი				3	0	4
100	68	ქალი				3	0	4

**თავი III საკუთარი გამოკვლევის შედეგები.**

**3.1 აორტის სარქველის სტენოზის დროს პაციენტთა კლინიკურ-ლაბორატორიული მონაცემების შეფასება პროცესის აქტივობის თვალსაზრისით**

ქირურგიული წესით ამოკვეთილი აორტის სარქველის კარედების ქსოვილოვანი ფრაგმენტები ფიქსირებულ იქნა ფორმალინის 10%-იან ნეიტრალურ ბუფერულ ხსნარში და ჩაყალიბდა პარაფინში. სერიული ანათოლები (5-7მკმ სისქის) ყველა გამოკვლეული ბლოკიდან იღებებოდა ჰემატოქსილინით და ეოზინით, ასევე იმუნოჰისტოქიმიური მეთოდებით. ორი პათოლოგანატომის, ზ.ც და ლ.გ-ის მიერ შესწავლილია თითოეული შემთხვევიდან ჰემატოქსილინით და ეოზინით შეღებილი ანათალი. ერთი ბლოკის პრინციპით შერჩეული იყო მასალა იმუნოჰისტოქიმიური მარკერებისთვის. ყურადღებას ვაქცევდით შემდეგ ჰისტოლოგიური თავისებურებებს: ენდოთელური სიმჭიდროვის დარღვევას, ლიმფომაკროფაგულ ინფილტრაციას, ჰიალინოზს, ანთებითი უჯრედებით ინფილტრაციას, ლიპიდურ ჩანართებს, ენდოთელიუმის ბაზალური მემბრანის გახლეჩას, კალციფიკაციების გროვებს. დასახელებული კრიტერიუმების

გამოყენება ხელს უწყობს ფიბროზის, ნეკროზის, ანთებისა და კალცინოზის ეტაპის შეფასებას. ამასთან, შეფასებული იქნა მაკროფაგული ინფილტრაციის უბნები და ახალი სისხლძარღვების წარმოქმნის ინტენსივობა.

✓ **მოგვეყავს წინასაოპერაციო და ოპერაციის სტადიის დამახასიათებელი ტიპური შემთხვევის აღწერა. შემთხვევა 1.**

✓ **კლინიკური და ლაბორატორიული მონაცემების ანალიზი:**

პაციენტს (ისტორიის №237 მამრობითი, 64წ) ანამნეზში დიაგნოსტირებული აქვს აორტის სარქველოვანი სტენოზი - ნაკლოვანებით. 2010 წელს ჩატარებული აქვს კორონარული სტენტირება. 13.03.14 -ში ჩატარებულია კორონაროგრაფიული კვლევა – კორონარული არტერიები ლოკალური სტენოზის გარეშე. კლინიკიდან გაეწერა სტაბილურ მიმდინარეობაში, კარდიოქირურგიის რეკომენდაციით. 1 წლის შემდეგ ჩატარდათ ექოკარდიოსკოპიული კვლევა მკურნალობის შემდგომი ტაქტიკის განსაზღვრის მიზნით. პაციენტი იმყოფება მედიკამენტოზურ თერაპიაზე, რის ფონზეც გაუღრმავდა გულის უკმარისობის მოვლენები და ტოლერანტობამ ფიზიკური აქტივობისადმი მნიშვნელოვნად იკლო. პაციენტმა მიმართა კლინიკას მორიგი ამბულატორიული კონსულტაციისთვის. ჩატარდა ექოკარდიოგრაფიული კვლევა 2016.06.30. რეკომენდირებული იქნა აორტის სარქვლის შეცვლა და კორონაროგრაფიული კვლევა ოპერაციის სრული მოცულობის განსაზღვრისათვის. ანამნეზი, ანგიოგრაფიული და ექოკარდიოსკოპიული მონაცემების დინამიკა განხილულია კარდიოქირურგის ზ. ბახუტაშვილის მიერ: საერთაშორისო რეკომენდაციების მიხედვით მას ესაჭიროება აორტული სარქვლის შეცვლა ბიოლოგიური პროთეზით, ხოლო ოპერაციის სრული მასშტაბის განსაზღვრის მიზნით- წინასაოპერაციო კვლევების ფარგლებში- სელექციური კორონაროგრაფია.

**კლინიკური დიაგნოზი:** აორტის სარქვლის სტენოზი ნაკლოვანებით, კორონარული სტენტირების შემდგომი მდგომარეობა, ჰიპოთირეოზი.

**ოპერაცია:** აორტის სარქვლის კარედების პროთეზირება ბიოპროთეზით

**გამოსაკვლევი მასალა:** (ოპერაციული) აორტის სარქვლის კარედები და 10% ფორმალინში ფიქსირებული ნიმუშების ჰისტოლოგიური ანათლები.

**მასალის მაკროსკოპია:** ფიბროზულად შეცვლილი აორტის სარქვლის კარედები, ენდოკარდიუმი შემდგრეული, გაუხეშებული

**H&E მიკროსკოპია:** გამოსაკვლევი მასალაში აღინიშნება აორტის სარქვლის კარედების მკვეთრი დაზიანება, განსაკუთრებით ავასკულურ, ცენტრალურ სპონგიოზურ ზონაში, სადაც არის კოლაგენური ბოჭკოების ლიზისი,

ელასტიკური ბოჭკოების განშრევა, რაც ქმნის უსტრუქტურო ბადისებრ შესახედაობის ქსოვილს, რომელიც მკვეთრად ეოზინოფილურია. პერიფერიულ ზონებში გამოხატული ჰემოსიდეროზი და მაკროფაგული ინფილტრაციის უბნები.

**დასკვნა** აორტის სარქველის კარედების სკლეროზულ-ფიბროზული დაზიანება, ქსოვილებში სისხლჩაქცევებით (სურ. 1)

## ✓ შემთხვევა 2

### ✓ კლინიკური და ლაბორატორიული მონაცემების ანალიზი:

პაციენტს (ისტორიას №189, მდედრობითი, 72წ) დიაგნოსტირებული აქვს მძიმე აორტული სტენოზი ნაკლოვანებით, არის სიმპტომური, უჩივის ტკივილს გულმკერდის არეში, ადვილად დაღლას, ჰაერის უკმარისობას, სისუტეს მცირე ფიზიკურ დატვირთვაზე და ზოგჯერ მოსვენებულ მდგომარეობაში. აქვს გონების დაკარგვის ეპიზოდებიც. მიმართა კლინიკას ამბულატორიულად.

პაციენტის კლინიკური და ექოკარდიოსკოპიული მონაცემების გათვალისწინებით ნაჩვენებია აორტული სარქველის შეცვლა ბიოლოგიური პროთეზით. წინასაოპერაციო კვლევის ფარგლებში ოპერაციული ჩარევის საბოლოო მოცულობის განსაზღვრისთვის აუცილებელია კორონაროგრაფიის ჩატარება. 18.08.16-ში პაციენტმა მიმართა კლინიკას გეგმურ ამბულატორიულ წინასაოპერაციო გამოკვლევებზე. პაციენტის მდგომარეობა შეფასდა მძიმედ, რადგანაც გამოხატული იქნა კარდიული ასთმის მოვლენები, ერჩია სასწრაფო ჰოსპიტალიზაცია. ჩატარებული მკურნალობის ფონზე მდგომარეობა გაუმჯობესდა (მაქსიმალურად განიტვირთა). პაციენტი გაეწერა კლინიკიდან შესაბამისი რეკომენდაციებით და დანიშნულებით. პაციენტმა განმეორებითი მომართა კლინიკას წინასაოპერაციო კორონაროგრაფიისა და ოპერაციული ჩარევის მიზნით.

**კლინიკური დიაგნოზი:** აორტის სარქველის სტენოზი ნაკლოვანებით, მიტრალური სარქველის მძიმე სტენოზი, არტერიული ჰიპერტენზია, შაქრიანი დიაბეტი (II).

**ოპერაცია:** აორტის სარქველის კარედების პროთეზირება ბიოპროთეზით.

**გამოსაკვლევი მასალა:** (ოპერაციული) აორტის სარქველის კარედები და 10%-იან ფორმალინში ფიქსირებული ნიმუშების ჰისტოლოგიური ანათლები.

**მაკროსკოპია:** კარედები გასქელებული, დეფორმირებული, შეიცავს კალციფიკატებს, ენდოთელიუმის საფარი პარკუჭოვანი და წინაგულოვანი მხრიდან შეიცავს მოყვითალო ფერის ლაქებს, წერტილოვან სისხლჩაქცევებს.

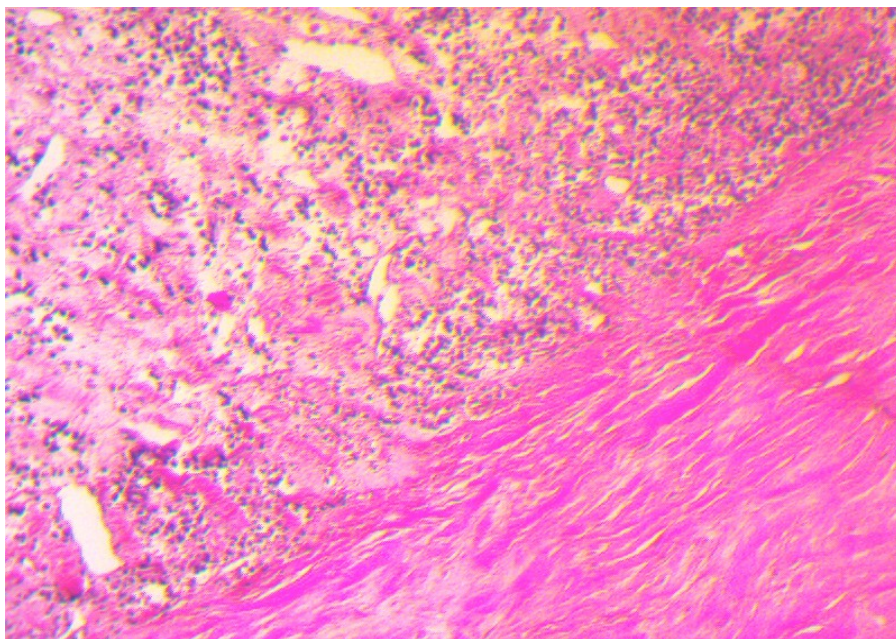


**H&E მიკროსკოპია:** გამოსაკვლევ მასალაში აორტის სარქველის კარედების ანატომიური სტრუქტურა მკვეთრად შეცვლილი, ცენტრში კოლაგენური ბოჭკოების უსტრუქტურო გროვები მკვეთრად აციდოფილური, კალციფიკატების წვრილი მულტიფოკალური გროვები, პერიფერიულ ზონებში ფიბრინოიდული ნეკროზის კერები ირგვლივ მაკროფაგული ინფილტრაციით (სურ.:2).

**დასკვნა:** აორტის სარქველის კალცინოზური დაავადება, კარედების ფიბრინოიდული ნეკროზის კერებით.

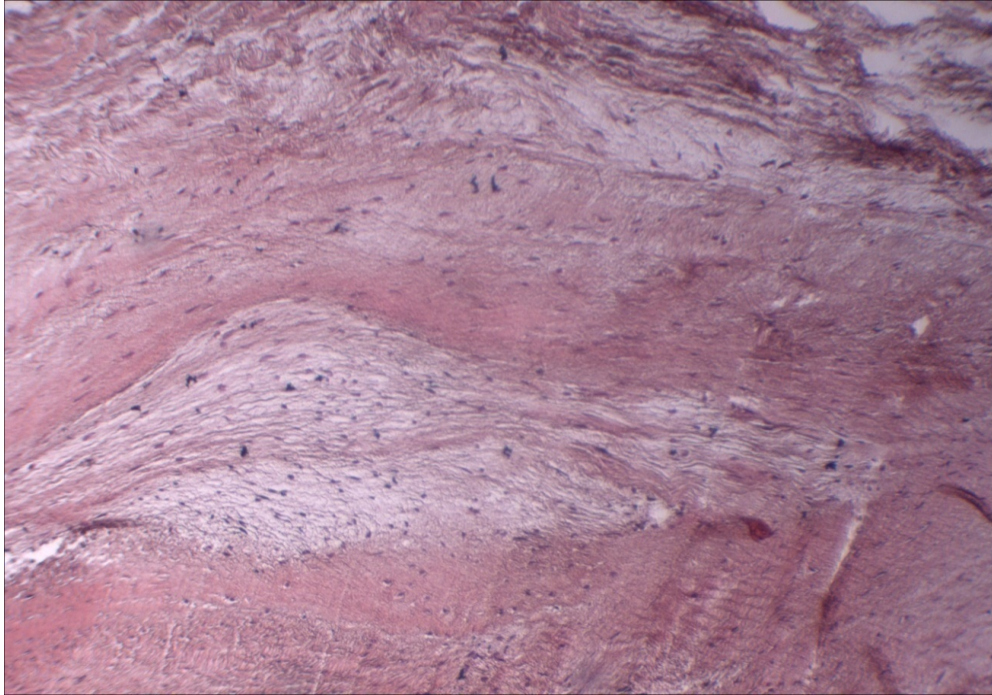
ქვემოთ მოყვანილ სურათებში წარმოდგენილია ქირურგიული წესით ამკვეთილი აორტის სარქველის კარედების ანატომიური სტრუქტურის მკვეთრი ცვლილება, მაკროსკოპულად ჩანს კალციუმის მასიური დეპოზიტები. კალციფიცირება ძირითად შემთხვევებში ვითარდება კარედების ბაზალური კიდიდან.

ჰისტოლოგიურად მკვეთრად შეცვლილია ცენტრალური ზონის კოლაგენის ბოჭკოები, რომლებიც გარდაიქმნიან უსტრუქტურო გროვებად მკვეთრი აციდოფილობით. კალციფიკატების რეგულაცია სხვადასხვაგვარია-წვრილი მულტიფოკალური გროვებიდან მსხვილ დეპოზიტებამდე. პერიფერიულ ზონებში ფიბრინოიდული ნეკროზის კერების ირგვლივ მაკროფაგული ინფილტრაციის უბნები. პეტრიფიკატები და კალციფიკაცია ჩაინაცვლება “ქაფიანი”, გიგანტური უჯრედებით, შემაერთებული ქსოვილში შენიშნება მიკროსისხლძარღვების ირგვლივ აქტიური ანთება და კალციფიკაციის კერები შემოფარგლული ახალი მიკროსისხლძარღვებით (სურ.: 2)

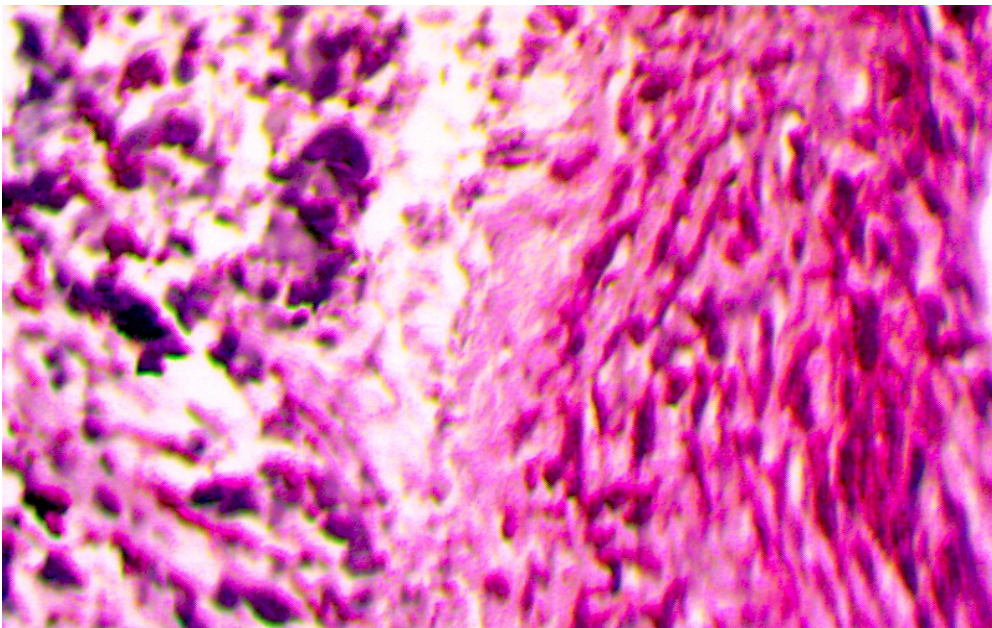


სურ. 1. აორტის სარქველს კარედები, სტენოზი H&E, x 160,

კარედების სტრუქტურაში “ქაფიანი” და გიგანტური უჯრედები; ქრონიკული ანთებითი უჯრედებით ინფილტრაცია

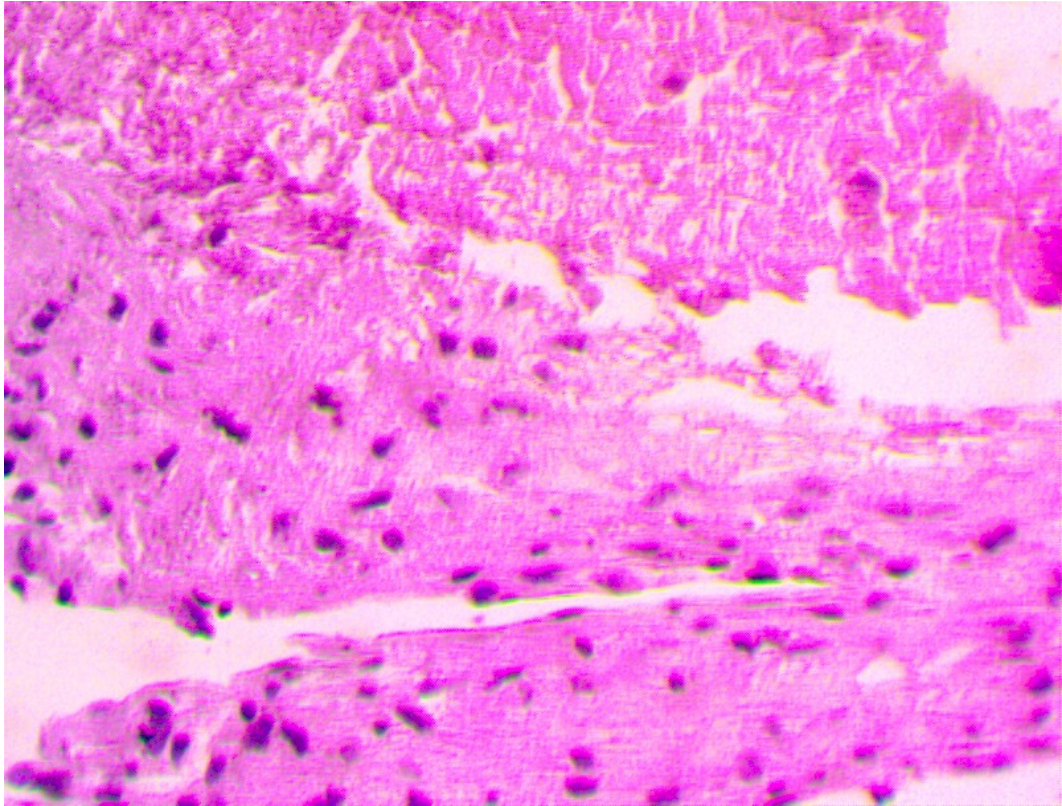


სურ. 2. ქსელისებრი უსტრუქტურო ქსოვილი; კოლაგენოზი, ნეოანგიოგენეზი H&E, x 200;



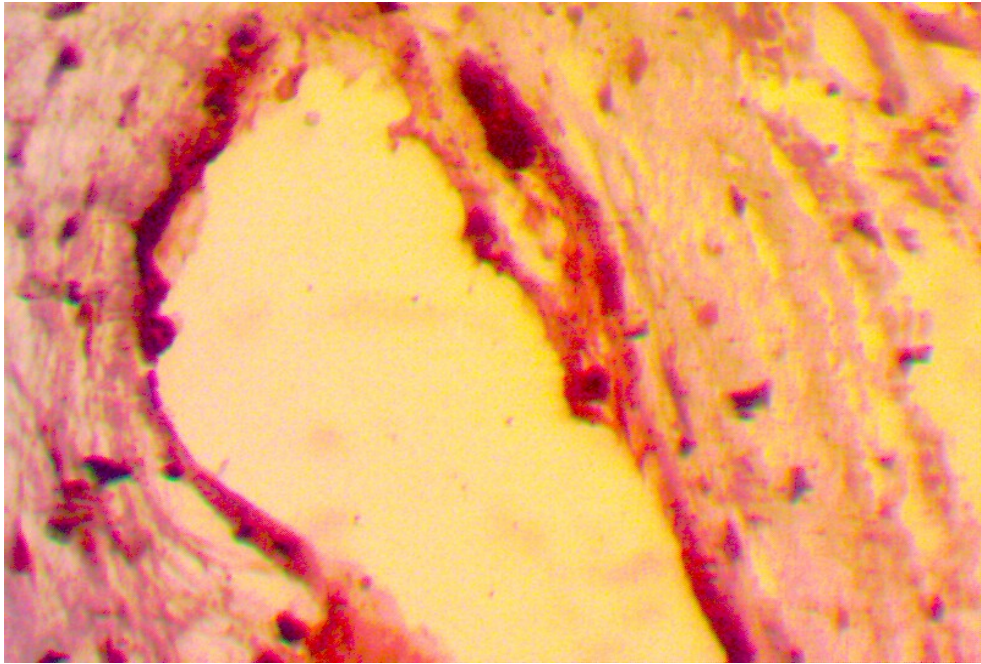


სურ. 3 კალციუმის დეპოზიტი მკვეთრად აციდოფილური, ირგვლივ უსტრუქტურო მასა H&E, x 200;

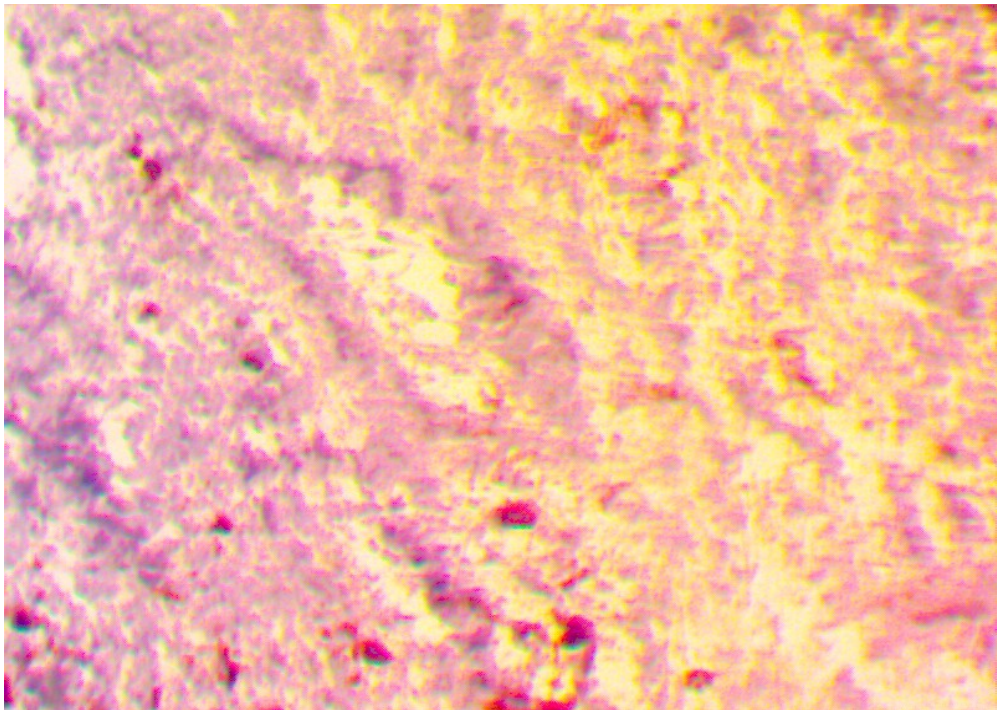


სურ. 4: ლიმფომაკროფაგული ინფილტრაცია, ცენტრში აცელულური უსტრუქტურო ქსოვილი H&E, x 160.

როგორც წესი, შესწავლილ ნიმუშებში აღინიშნებოდა ერთტიპიური, გავრცელებითა და ინტენსივობით განსხვავებული ჰისტოპათოლოგიური ცვლილებების სურათი, სახელობრ, კალციუმის დეპოზიტების ვრცელი არტეფაქტები (სურ.3;4), ცენტრალური სპონგიოზური ე.წ. “გულგულის” სტრუქტურის სრული დაშლა ქსელისებრ-ბადისებრი მასების ფორმირებით (სურ. 5,6).



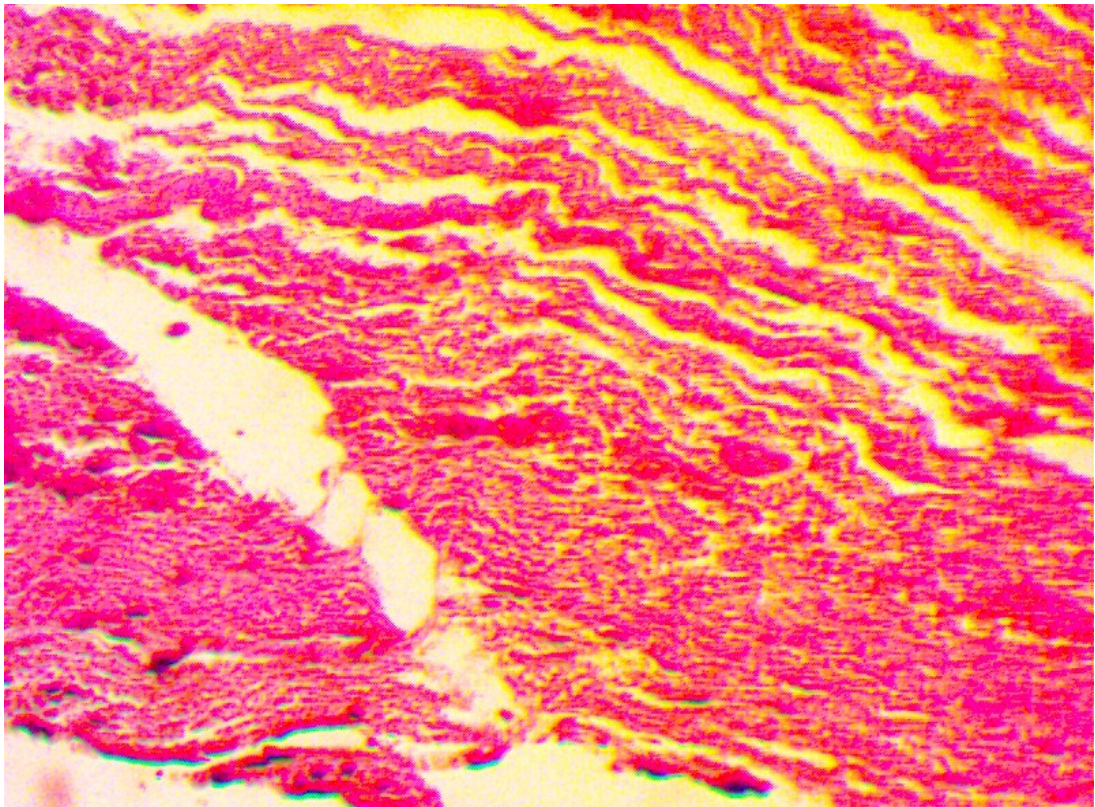
სურ. 5 კალციუმის დეპოზიტის ვრცელი არტეფაქტი, ირგვლივ ნეოენდოთელური საფარი, “გიგანტური” უჯრედი H&E, x 160.



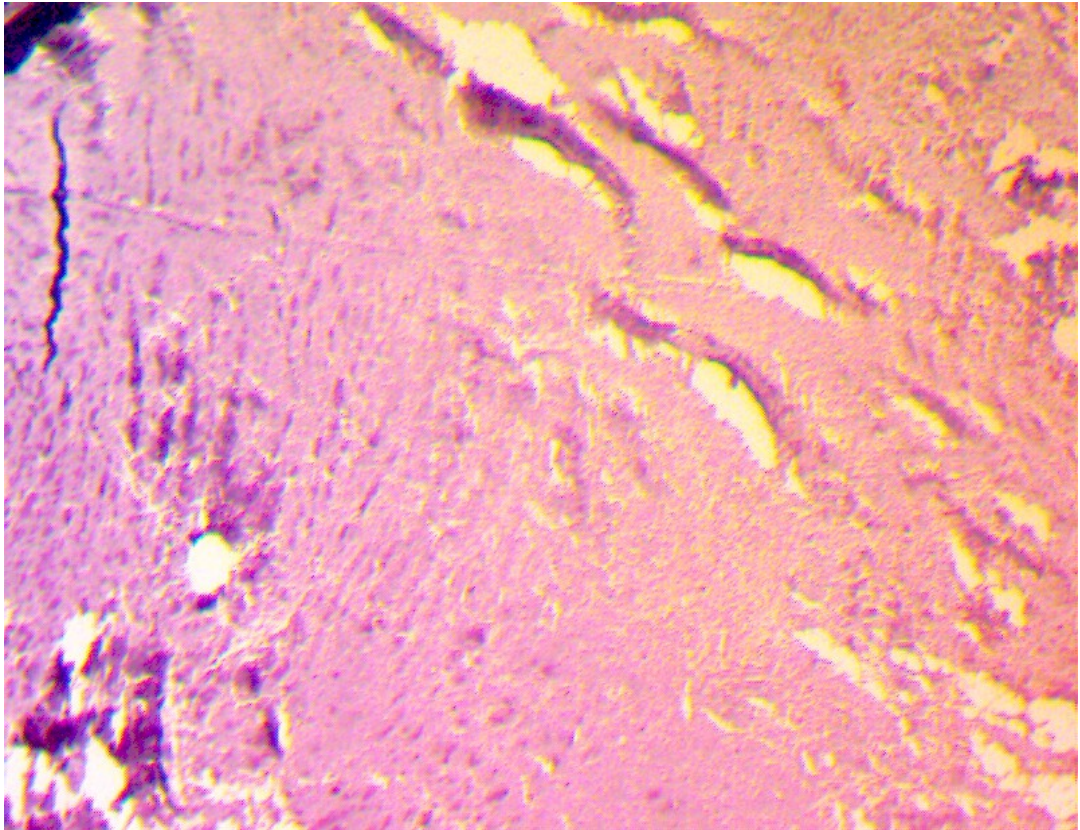
სურ. 6. აორტის სარქველის კარედის ცენტრალურ ზონაში ქსელისებრ-ბადისებრი სტრუქტურის უბანი ელასტიკური ბოჭკოების ღიზისით H&E, x 160.



კარედების პერიფერიული ზონის ქსოვილოვან სტრუქტურაში გამოვლინდა აქტიური უჯრედული და სისხლძარღვოვანი ცვლილებები, მათ შორის, კოლაგენის ბოჭკოების გაუხეშება-გასქელება (სურ. 7), ჭარბი კლაკნილობა და შემსხვილებები, ბოჭკოთა ნაწილში ფიბრინოიდული ნეკროზის სურათი, რაც ანთებითი პროცესის აქტიურ სტადიაზე, მის პერსისტენციაზე ლაპარაკობს (სურ. 8).



სურ. 7. აორტის სარქველის კარედების პერიფერიულ ზონაში კოლაგენის ბოჭკოების გაუხეშება-გასქელება, სხვადასხვა ზომის და სიმკვრივის ფიბრილების ჭარბი კლაკნილობა H&E, x 160.



სურ. 8. აორტის სარქველის კარედის ცენტრალური და პერიფერიული ზონების სტრუქტურული ცვლილებების მკვეთრი განსხვავება: ჩანს ფიბრინოიდული ნეკროზის მკვეთრად ეოზინოფილური უბანი (\*) ირგვლივ უჯრედული ინფილტრატების ფოკუსები, პერიფერიაზე კოლაგენური ბოჭკოების გაუხეშების სურათი, H&E, x160

მასალის ჰისტოლოგიურმა კვლევამ შესაძლებელი გახადა აღნიშნული მორფოლოგიური სურათის დაჯგუფება წამყვანი ჰისტოპათოლოგიური ცვლილებების სახით, რაზეც შემდგომ იყო ჩვენი ყურადღება ფოკუსირებული, ასეთი ცვლილებები თავმოყრილია ცხრილში 3.



**3.2 აორტის სარქველის კარედების დეგენერაციული და ათეროგენული ვარიანტების ზოგადპისტოლოგიური კვლევის შედეგები**

ჩვენს მიერ ცალ-ცალკე აღწერილი და შედარებული იქნა ის ძირითადი მაკრო და მიკროსკოპული პათოლოგიური ცვლილებები, რომლებიც მიმდინარეობს აორტის სარქველის კარედებში დეგენერაციული და ათეროგენული ეტიოლოგიის დაზიანების, მისი კალციფიცირებისა და შესაბამისად, სტენოზის დრო, ცვლილებების ხარისხი შეფასებული იქნა ქულებით (0,1,2,3,4). ქვემოთ ასევე მოყვანილია კალციფიცირებული აორტის სარქველის სტენოზის – დეგენერაციული და ათეროგენული ფორმების დროს ზოგადპისტოლოგიური პარალელები ასაკისა და სქესის გათვალისწინებით (ცხრილი №4). ასევე მოყვანილია ცვლილებათა შედარებები სტატისტიკურად სარწმუნოდ განსხვავებებით.

ცხრილი №3

ზოგადპისტოლოგიური ცვლილებები კალციფიცირებული აორტის სარქველის სტენოზის დეგენერაციული და ათეროსკლეროზული ფორმების დროს, შედარებითი ანალიზი

აორტის სარქველის კარედების მაკრო-მიკროსკოპია	დეგენერაციული		ათეროსკლეროზული		p (Asymp. Sig.)	
	N	M±SD	N	M±SD	Independent Samples T-Test	Mann-Whitney U-Test
1-სარქველის კარედების დეფექტები	65	1.185±0.768	35	2.774±0.717	<b>.000</b>	<b>.000</b>
2 ფოკალური გასქელება	65	3.123±0.761	35	0.743±1.039	<b>.000</b>	<b>.000</b>
3- აფრების გათხელება	65	3.508±0.534	34	3.735±0.448	<b>.036</b>	<b>.039</b>
4- კალციფიკაცია სარქველის კიდეზე	65	3.631±0.486	35	3.743±0.443	.260	.258
5-ენდოთელიუმის მთლიანობის დარღვევა	65	2.862±1.044	35	3.286±1.045	.056	<b>.032</b>
6-ლიმფომაკროფაგული ინფილტრაცია	65	3.462±0.731	35	3.743±0.561	<b>.035</b>	<b>.042</b>
7-ჰიალინოზი	65	3.631±0.486	35	3.743±0.443	.248	.258
8-ანთებითუჯრედული ინფილტრაციის სიხშირე	65	3.354±0.694	35	3.600±0.651	.087	.061
9-ლიპიდების დეპონირება	65	3.754±0.434	35	3.800±0.406	.605	.603
10-ბაზალური მემბრანის გახლეჩა	65	3.215±0.838	35	3.571±0.739	<b>.031</b>	<b>.029</b>

ზემოაღნიშნული ცხრილის საშუალებით ვნახულობთ, რომ ორი დასახელებული ნოზოლოგიური ერთეულების მაკრო-მიკროსკოპული კვლევის შედეგების მიხედვით თითქმის ყველა ჩამოთვლილი ცვლილებების მხრივ აღინიშნებოდა განსხვავება. დეგენერაციული ტიპის დაზიანებისთვის უფრო მეტად დამახასიათებელია ფოკალური გასქელება და ენდოთელის მთლიანობის დარღვევა, მაშინ როდესაც, სხვა დანარჩენი დასახელებული ცვლილებები შედარებით მეტი ინტენსივობით აღინიშნებოდა, ათეროგენული გენეზის აორტის სარქველის სტენოზის დროს.

ცხრილი №4

ზოგადპისტოლოგიური ცვლილებების შედარება კალციფიცირებული აორტის სარქველის სტენოზის – დეგენერაციული და ათეროგენული ფორმების დროს სქესთან მიმართებით

აორტის სარქველის კარვლების მაკრო-მიკროსკოპია	მამაკაცი		ქალი		p (Asymp. Sig.)	
	N	M±SD	N	M±SD	Independent Samples T-Test	Mann-Whitney U-Test
1-სარქველის კარვლების დევექტები	50	1.660±1.206	46	1.739±0.880	0.716	0.537
2-ფოკალური გასქელება	50	2.340±1.379	50	2.240±1.492	0.729	0.812
3- აფრების გათხელება	50	3.540±0.542	49	3.633±0.487	0.374	0.421
4- კალციფიკაცია სარქველის კიდევზე	50	3.580±0.499	50	3.760±0.431	0.056	0.057
5-ენდოთელიუმის მთლიანობის დარღვევა	50	2.740±1.046	50	3.280±1.011	<b>0.010</b>	<b>0.006</b>
6-ლიმფომაკროფაგული ინფილტრაცია	50	3.440±0.733	50	3.680±0.621	0.080	0.061
7-ჰიალინოზი	50	3.580±0.499	50	3.760±0.431	0.056	0.057
8-ანთებითუჯრედული ინფილტრაციის სისშირე	50	3.280±0.701	50	3.600±0.639	<b>0.019</b>	<b>0.012</b>
9-ლიპიდების დეპონირება	50	3.700±0.463	50	3.840±0.370	0.098	0.098
10-ბაზალური მემბრანის გახლეჩა	50	3.160±0.842	50	3.520±0.762	<b>0.027</b>	<b>0.021</b>

აღნიშნული ცხრილი №4-ის მეშვეობით ზოგადპისტოლოგიური მაკრო-მიკროსკოპული დასკვნების შედარებითი ანალიზის საფუძველზე შესაძლებელია

დავინახოთ, რომ სქესთან მიმართებაში ზოგადჰისტოლოგიური ცვლილებების მხრივ სტატისტიკურად სარწმუნო განსხვავება შეიმჩნეოდა მხოლოდ .: ენდოთელიუმის მთლიანობის დარღვევას, ანთებითუჯრედული ინფილტრაციის სისშირესა და ბაზალური მემბრანის გახლეჩის მხრივ, რომელიც უფრო ინტენსიურად იყო დამახასიათებელი მამაკაცთა სქესისთვის და ჩაითვალა სტატისტიკურად სარწმუნოდ ( $P<0,05$ ).

ცხრილი №5

მაკრო-მიკროსტრუქტურული ცვლილებების შედარება კალციფიცირებული აორტის სარქველის სტენოზის დროს ორ ასაკობრივ ჯგუფში

აორტის სარქველის კარვლების მაკრო-მიკროსკოპია	ასაკი<75წ.		ასაკი75>წ.		p (Asymp. Sig.)	
	N	M±SD	N	M±SD	0.170	0.224
1-სარქველის კარვლების დევექტები	47	1.851±1.233	49	1.551±0.843	0.119	0.203
2-ფოკალური გასქელება	49	2.061±1.573	51	2.510±1.255	0.784	0.870
3- აფრების გათხელება	49	3.571±0.540	50	3.600±0.495	<b>0.041</b>	<b>0.041</b>
4- კალციფიკაცია სარქველის კიდეზე	49	3.571±0.500	51	3.766±0.428	<b>0.047</b>	<b>0.037</b>
5-ენდოთელიუმის მთლიანობის დარღვევა	49	2.796±1.060	51	3.216±1.026	0.055	<b>0.035</b>
6-ლიმფომაკროფაგული ინფილტრაცია	49	3.571±0.619	51	3.431±0.728	0.106	0.105
7-ჰიალინოზი	49	3.592±0.497	51	3.745±0.440	0.305	0.541
8-ანთებითუჯრედული ინფილტრაციის სისშირე	49	3.367±0.782	51	3.510±0.579	0.732	0.730
9-ლიპიდების დეპონირება	49	3.755±0.434	51	3.784±0.415	0.687	0.835
10-ბაზალური მემბრანის გახლეჩა	49	3.306±0.871	51	3.373±0.774	0.170	0.224

აღნიშნული ცხრილი №5 ის საფუძველზე შესაძლებელია

ვიმსჯელოთ ზოგადჰისტოლოგიური პათოლოგიური ცვლილებების ასაკზე

დამოკიდებულებაზე, სადაც ვხედავთ, რომ აღნიშნული ცვლილებები დამახასიათებელია ორივე ჯგუფისთვის, მხოლოდ მცირედი განსხვავებებით.

ცხრილი №6

მაკრო-მიკროსტრუქტურული ცვლილებების შედარება მამაკაცებში ორ ასაკობრივ ჯგუფში

აორტის სარქველის კარგების მაკრო-მიკროსკოპია	ასაკი<75		ასაკი>75		p (Asymp. Sig.)	
	N	M±SD	N	M±SD	Independent Samples T-Test	Mann-Whitney U-Test
1-სარქველის კარგების დეფექტები	29	1.690±1.391	21	1.619 0.921	0.840	0.878
2-ფოკალური გასქელება	29	2.414±1.452	21	2.238±1.300	0.661	0.536
3- აფრების გათხელება	29	3.483±0.574	21	3.619±0.498	0.386	0.427
4- კალციფიკაცია სარქველის კიდეზე	29	3.517±0.509	21	3.667±0.483	0.300	0.296
5-ენდოთელიუმის მთლიანობის დარღვევა	29	2.655±0.974	21	2.857±1.153	0.506	0.426
6-ლიმფომაკროფაგული ინფილტრაცია	29	3.586±0.682	21	3.238±0.768	0.098	0.077
7-ჰიალინოზი	29	3.483±0.509	21	3.714±0.463	0.106	0.105
8-ანთებითუჯრედული ინფილტრაციის სიხშირე	29	3.276±0.682	21	3.286±0.561	0.961	0.813
9-ლიპიდების დეპონირება	29	3.724±0.509	21	3.667±0.483	0.669	0.665
10-ბაზალური მემბრანის გახლეჩა	29	3.207±0.797	21	3.095±0.768	0.648	0.555

სევე, ჩვენს მიერ მოწოდებული პათოლოგიური ცვლილებების დამოკიდებულება ასაკზე და სქესზე. შევადგინეთ ორი ასაკობრივი ჯგუფი I: 54-დან 75 წლამდე და II: 75-დან 92წლამდე, ამ ჯგუფებში ცალ-ცალკე შესწავლილი იქნა ორივე სქესის პაციენტებიდან მიღებული მასალა. ცხრილი №6 ის მეშვეობით ვხედავთ, რომ მამაკაცებში, ასაკთან მიმართებით ჰისტოპათოლოგიური ცვლილებები უკვე არსებული პათოლოგიის ( დეგენერაციული და

ათეროგენული გენეზის აორტის სარქვლის სტენოზი) დროს მკვეთრად აღარ იცვლება. შესაბამისად, შედარებითი ანალიზის საფუძველზე სარწმუნო განსხვავებაც არ ჩანს.

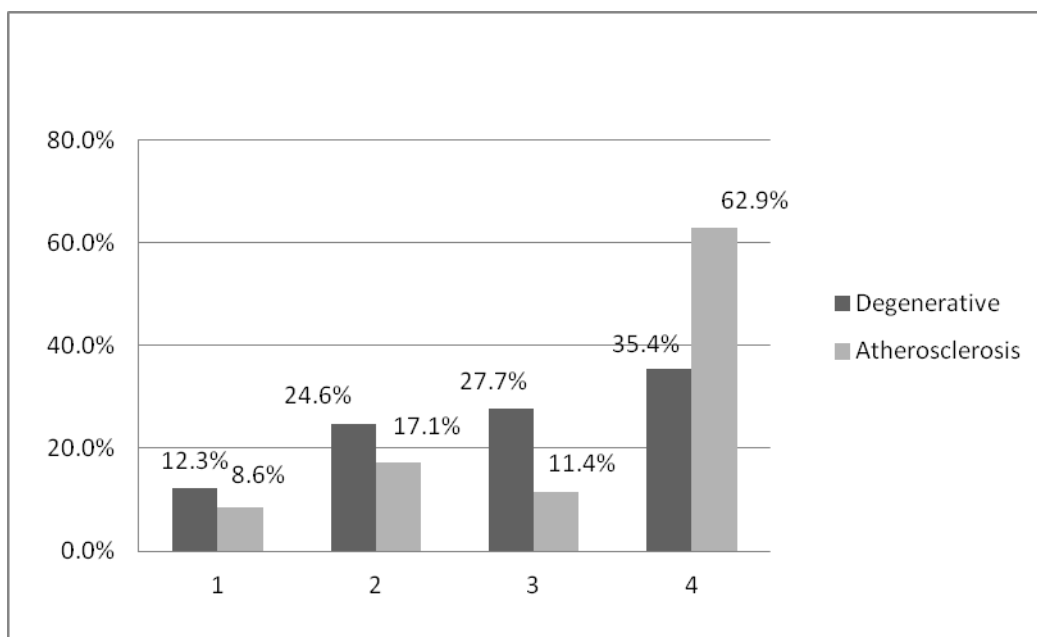
ცხრილი №7

ზოგადპისტოლოგიური ცვლილებების შედარება ქალებში ორ ასაკობრივ ჯგუფში

აორტის სარქვლის კარედების მაკრო-მიკროსკოპია	ასაკი<75		75>ასაკი		p (Asymp. Sig.)	
	N	M±SD	N	M±SD	Independent Samples T-Test	Mann-Whitney U-Test
1-სარქვლის კარედების დეფექტები	18	2.111±0.900	28	1.500±0.793	<b>0.020</b>	<b>0.018</b>
2-ფოკალური გასქელება	20	1.550±1.638	30	2.700±1.208	<b>0.011</b>	<b>0.015</b>
3- აფრების გათხელება	20	3.000±0.470	29	3.586±0.501	0.427	0.422
4- კალციფიკაცია სარქვლის კიდეზე	20	3.650±0.489	30	3.833±0.379	0.166	0.141
5-ენდოთელიუმის მთლიანობის დარღვევა	20	3.000±1.170	30	3.467±0.860	0.111	0.150
6-ლიმფომაკროფაგული ინფილტრაცია	20	3.850±0.489	30	3.567±0.679	0.093	0.071
7-ჰიალინოზი	20	3.750±0.444	30	3.767±0.430	0.895	0.894
8-ანთებითუჯრედული ინფილტრაციის სისშირე	20	3.500±0.761	30	3.667±0.547	0.372	0.546
9-ლიპიდების დეპონირება	20	3.800±0.410	30	3.867±0.346	0.538	0.533
10-ბაზალური მემბრანის გახლეჩა	20	3.450±0.826	30	3.567±0.728	0.601	0.648

როგორც გამოირკვა, შესაბამის ცხრილში №7, მოწოდებულია, პისტოპათოლოგიური ცვლილებების დამოკიდებულება და ექვივალენტური პარალელების გამოვლენა მდებარეობითი სქესის პაციენტების ორ ასაკობრივ ჯგუფში, სადაც ჩანს, რომ ასაკის მატებასთან ერთად სარქვლის კარედების დეფექტები და ზოგადპისტოპათოლოგიური ცვლილებები უფრო მეტად შესამჩნევი ხდება.

არსებული მაკრო და მიკროსტრუქტურული ჰისტოპათოლოგიური ცვლილებების მეტი თვალსაჩინოებისთვის მოწოდებულია გრაფიკული სურათები, რომლებზეც გამოსახულია აორტის სარქველის სტენოზის განმავითარებელი პათოლოგიური ცვლილებების: დეგენერაციული და ათეროსკლეროზული ეტიოლოგიის კალცინოზის დროს მიმდინარე ჰისტოპათოლოგიური პროცესების ერთი მეორესთან შედარება. დაზიანების სიმძიმის ხარისხის შეფასება მოწოდებულია ქულებში: 1,2,3,4; შემთხვევათა რაოდენობა/დაზიანების სიხშირე მოწოდებულია %-ებში.



სურ. 9. ენდოთელიუმის მთლიანობის დარღვევა დეგენერაციული და ათეროსკლეროზული ეტიოლოგიის აორტის სარქველის სტენოზის დროს

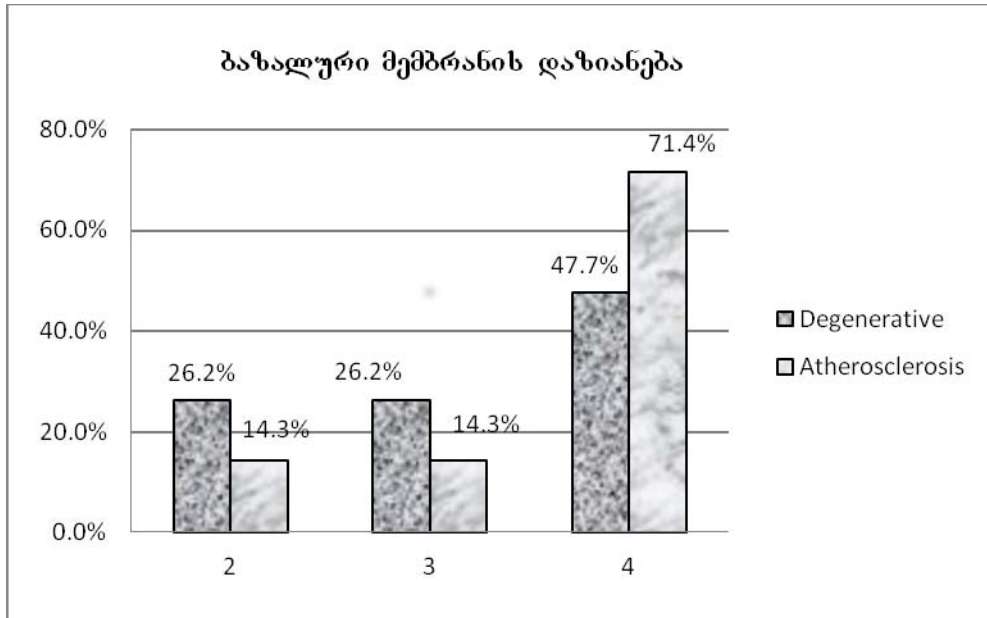
(აბსცისათა ღერძზე - დაზიანების შეფასება ქულებში-1,2,3,4.

ორდინატა ღერძზე - დაზიანების სიხშირე - %-ში).

წარმოდგენილი სურათიდან ირკვევა, რომ ენდოთელიუმის მთლიანობის დარღვევა, რომელიც 4 ქულითაა შეფასებული, 27,5%-ით მეტია ათეროსკლეროზული აორტის სარქველის სტენოზის დროს, ვიდრე

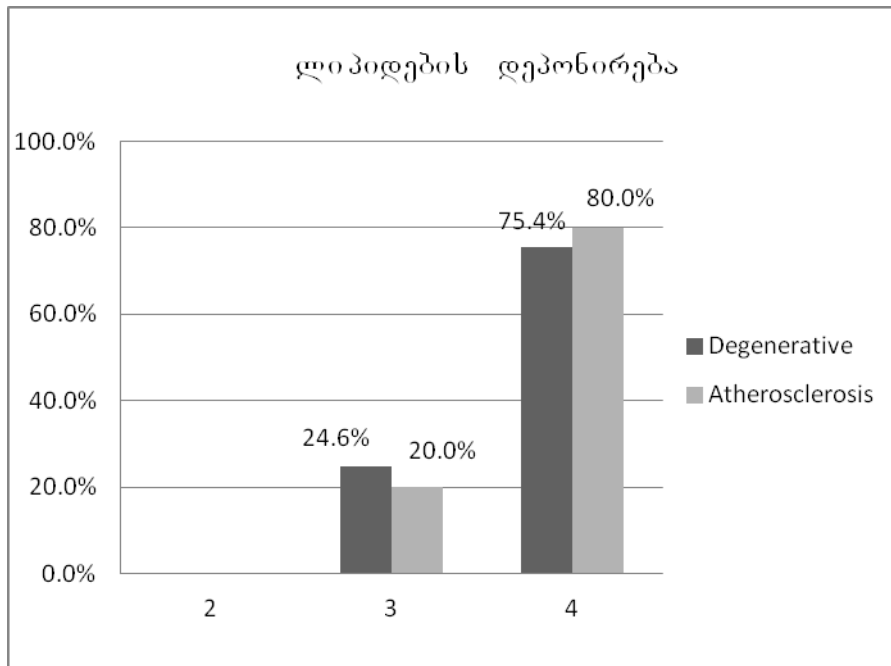


დეგენერაციული ფორმის შემთხვევაში. აღსანიშნავია, რომ ენდოთელიუმის მთლიანობის დარღვევა წარმოადგენს პათოლოგიური პროცესის ორივე ვარიანტისთვის დამახასიათებელ ცვლილებას, თუმცა, საშუალო დაზიანების დონის სიდიდეები მკვეთრად არ განსხვავდებიან ერთმანეთისგან.



სურ.:10 ენდოთელიუმის ბაზალური მემბრანის დაზიანება

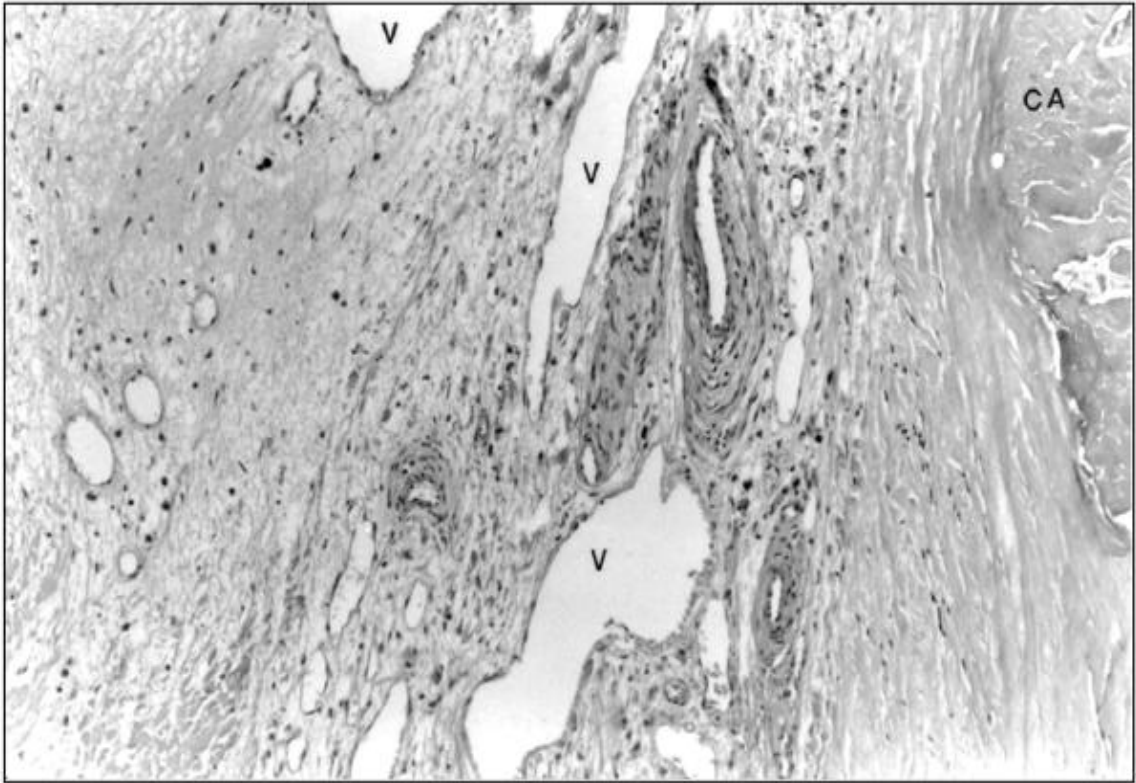
აღნიშნული მონაცემების მიხედვით შესაძლებელია ვთქვათ, რომ ენდოთელიუმის ბაზალური მემბრანის დაზიანება შეინიშნება ორივე ჯგუფში, უფრო ღრმა დაზიანებით გამოირჩევა ათეროსკლეროზული გენეზის დაზიანების დროს და ფასდება შემთხვევათა 71.4%-ით.



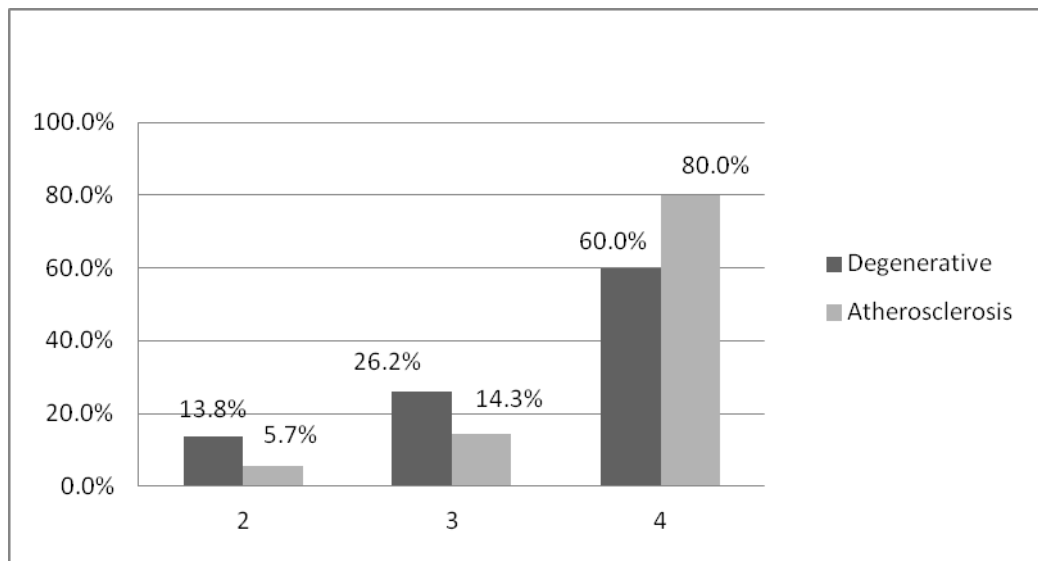
სურ.:11 ლიპიდების დეპოს რაოდენობა.

ლიპიდების დეპონირების შედარებითმა შეფასებამ აჩვენა ორივე ჯგუფში მცირე განსხვავება, როგორც T- კრიტერიუმის, ასევე Mann-Whitny U- ტესტის მიხედვით: დეგენერაციულთან შედარებით მხოლოდ 4,6%-ით მეტია ათეროსკლეროზულ გენეზის აორტის სარქველში მათი რაოდენობა, 80,0%-75,4%, შესაბამისად.

მაკროსკოპულად, აორტის სარქველის ათეროსკლეროზული სტენოზისთვის შედარებით მეტადაა დამახასიათებელი სარქველის ქორდებისა და აფრების კალციინოზი და სკლერო-ფიბროზული დაზიანება, ნეოანგიოგენეზი (სურ.:12).



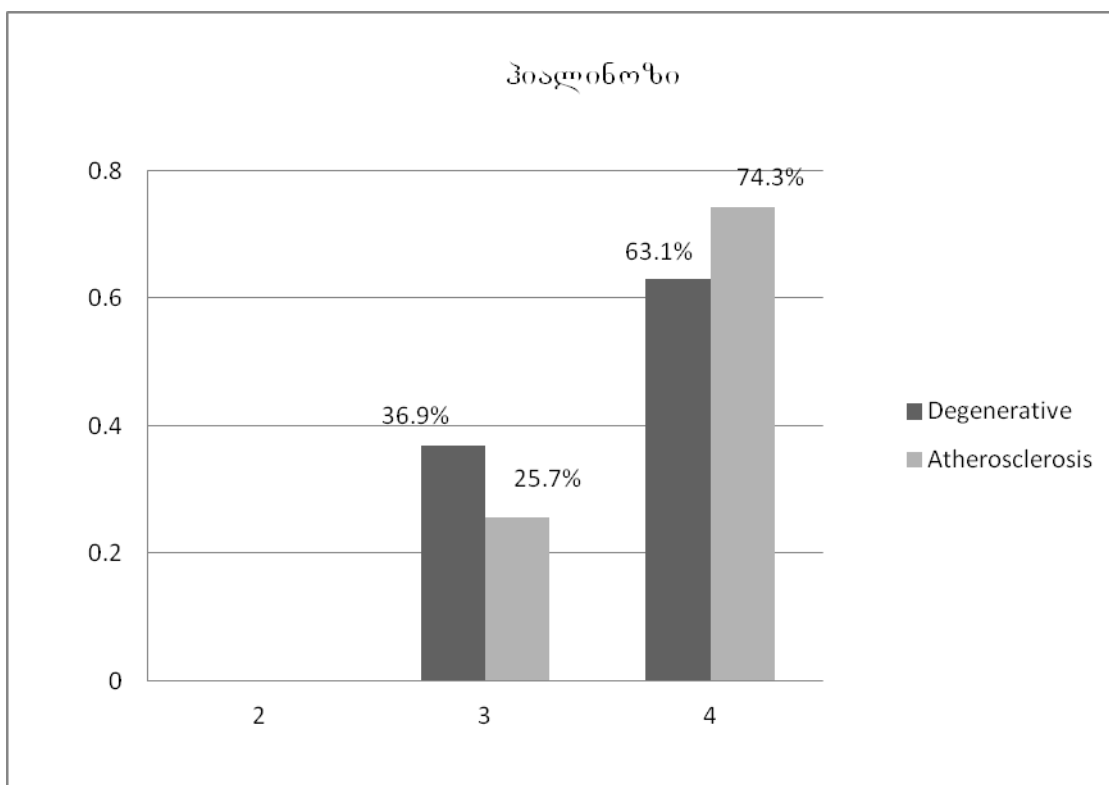
სურ.:12 ნეოანგიოგენეზი კალციფიკატების კერებთან ახლოს; აორტის სარქველის კალცინოზური დეგენერაცია ,H&E, x 250 ;V- სარქველი; Ca - სარქველის კალცინოზური დეპოზიტი



სურ.: 13. ლიმფომაკროფაგული ინფილტრაცია დეგენერაციული და ათეროსკლეროზული ეტიოლოგიის აორტის სარქველის სტენოზის დროს

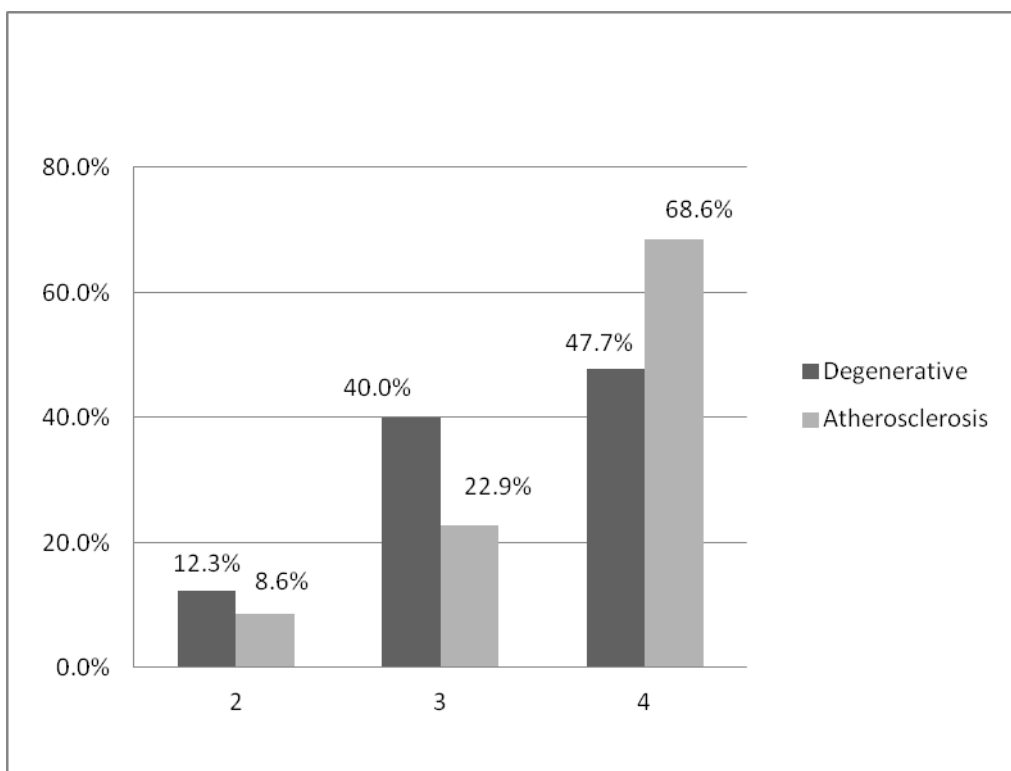
თვალნათლივ ვხედავთ, რომ ლიმფომაკროფაგული ინფილტრაციის კერები შესაბამისად, ანთებითი უბნების სიხშირე, გვხვდება ორივე შემთხვევაში, ისინი 4+ თაა შეფასებული და მათი რაოდენობა ათეროსკლეროზული ტიპის სარქველის სტენოზის დროს 20% მეტია, შედარებით დეგენერაციულ ტიპთან, სადაც, შესაბამისად დასახელებული ცვლილებები 1 და 2 ქულით იყო შეფასებული. შესადარებელ ჯგუფებს შორის სტატისტიკურად სარწმუნო განსხვავებები მოყვანილია ცხრილში 2 ( $P < 0,05$ ).

ზოგადპისტოლოგიური ცვლილებებიდან აღსანიშნავია, ასევე, კარედების და ფიბროზული რგოლის ჰიალინოზი. ჩვენი აზრით, ეს ცვლილებები მჭიდროდ უკავშირდება და თავისთავად განაპირობებს ექსტრაცელულური მატრიქსის რემოდელირებას, კოლაგენის და ელასტინის დეგრადაციას, რაც პროანთებითი პეპტიდების მოზიდვას განსაზღვრავს.



სურ.:14. ჰიალინოზის დინამიკა ორივე შესადარებელ პათოლოგიურ ჯგუფში (აბსცისთა ღერძზე - დაზიანების შეფასება ქულებში-1,2,3,4. ორდინატთა ღერძზე - დაზიანების სიხშირე - %-ში).

დაზიანების სიხშირე ჰიალინოზის ტიპით ორივე შესადარებელ ჯგუფში აღინიშნა 80% –ში, აქედან, 10%-ით უფრო მკვეთრად გამოიხატა ათეროსკლეროზული კალცინოზის დროს დეგენერაციულთან შედარებით, სადაც ჰიალინოზი შემთხვევათა 63,1%-ია შეფასებული. საერთო ჯამში ჰიალინოზი, ჩვენი მასალის მიხედვით, ერთერთი მკვეთრად გამოხატული პათომორფოლოგიური ცვლილება იყო.



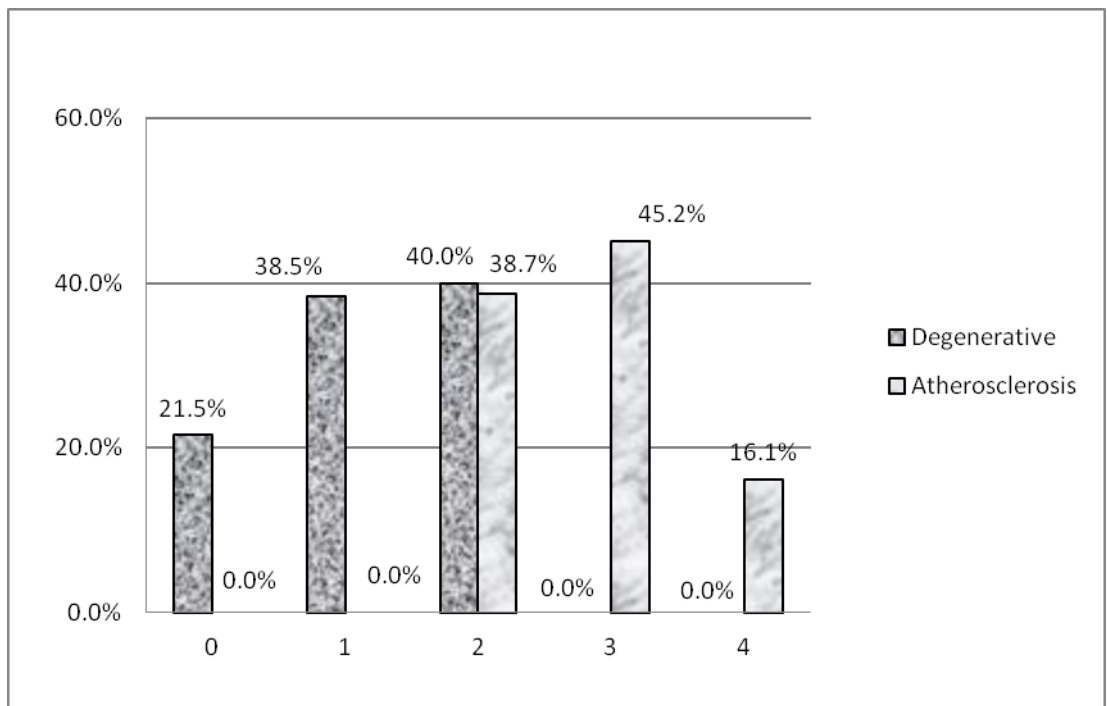
სურ.: 15 ანთებითუჯრედოვანი ინფილტრაციის სიხშირე აორტის სარქველის ქსოვილში დეგენერაციული და ათეროგენული დაზიანების დროს

(აბსცისთა ღერძზე - დაზიანების შეფასება ქულებში-1,2,3,4.

ორდინატთა ღერძზე - დაზიანების სიხშირე - %-ში).

ცხრილის მიხედვით შესაძლებელია დავასკვნათ, რომ ანთებითი უჯრედებით ინფილტრაცია კალციფიცირებულ აორტის სარქველის კარედებში

გეხვება სხვადასხვა ინტენსივობით, მაგრამ მისი არსებობა დამახასიათებელია ორივე ნოზოლოგიური ფორმის (დეგენერაციული-ათეროსკლეროზული) დროს, იმ განსხვავებით, რომ ანთებითი უჯრედებით ინტენსიური ინფილტრაცია უფრო მეტად გამოხატულია ათეროგენული დაზიანების შემთხვევაში და სხვაობა შეადგენს 19%-ს.



სურ.: 16. აორტი სარქვლის აფრებისა და ქორდების მაკროსკოპულ დაზიანებათა სისშირე: სარქვლის კარედების დეფექტი; აფრების გათხელება

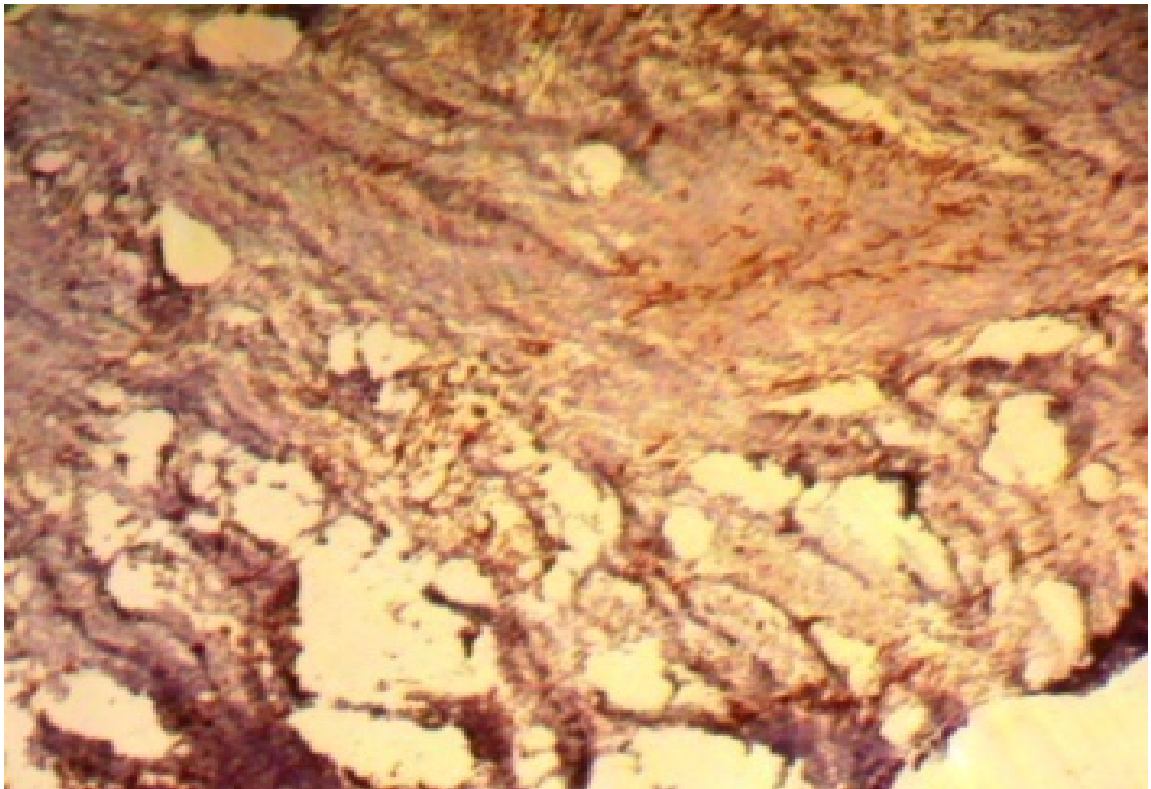
როგორც მონაცემებიდან ირკვევა, სარქვლის აფრების და ქორდების დეფექტები, დასახელებული ტიპის მაკროდაზიანებათა ინტენსივობა მაქსიმუმს აღწევს ათეროგენული ტიპის სტენოზის დროს (2;3;4 ქულიანი ინტენსივობა), მაშინ, როდესაც, დეგენერაციული ტიპის სტენოზის დროს აფრების და ქორდების ცვლილებები დაფიქსირდა მხოლოდ 1-2 ქულის შესაბამისი ინტენსივობით, ხოლო საპირისპირო შედეგი აისახა დეგენერაციული ტიპის დაზიანების დროს, სადაც, ზოგადპათოლოგიური ცვლილებებიდან სარქვლის



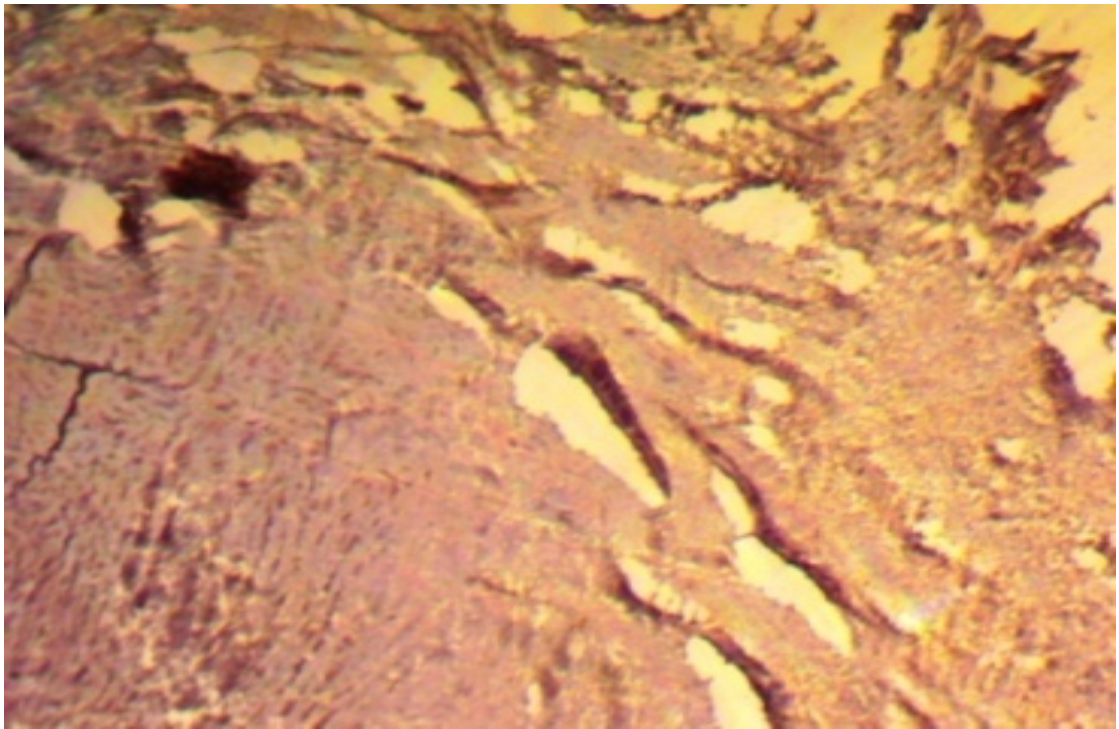
კარედების დეფექტი და ფოკალური გასქელება, (4 ქულით შეფასებული დაზიანების ხარისხი), სენილური გენეზის დეგენერაციის პირობებში უფრო მეტი ინტენსივობით აღინიშნა, ვიდრე ათეროგენული ტიპის სტენოზის დროს, სადაც დაზიანების ხარისხი იყო უფრო ნაკლები ინტენსივობის და მხოლოდ 1-2 ქულას (38-40%მდე) შეადგენდა.

### 3.3 აორტის სარქველის სტენოზის სენილური და ათეროგენული ვარიანტების იმუნოჰისტოქიმიური კვლევის შედეგები

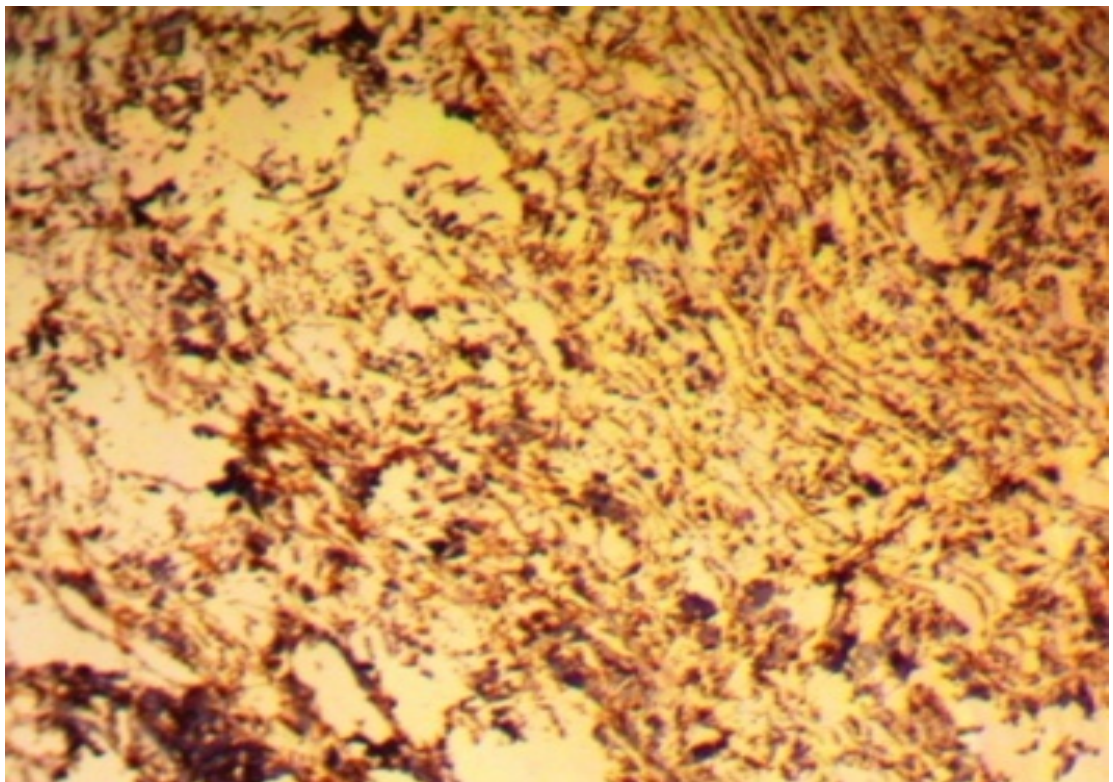
იმუნოჰისტოქიმიური კვლევის შედეგები აორტის სარქველის, დეგენერაციული და ათეროგენული ეტიოლოგიის დაზიანების დროს (კალციფიცირება და სტენოზი) აღწერილი და შედარებულია ცვლილებების ხარისხის მიხედვით, ქულებში (0,1,2,3,4), რის საფუძველზეც გაკეთდა სტატისტიკური კვლევა.



სურ.: 18. აორტის სარქველის კარედებში ანგიოგენური მარკერის CD31 უარყოფითი რეაქცია ათეროგენული დაზიანების დროს, იმუნოპეროქსიდაზული რეაქცია, X160;

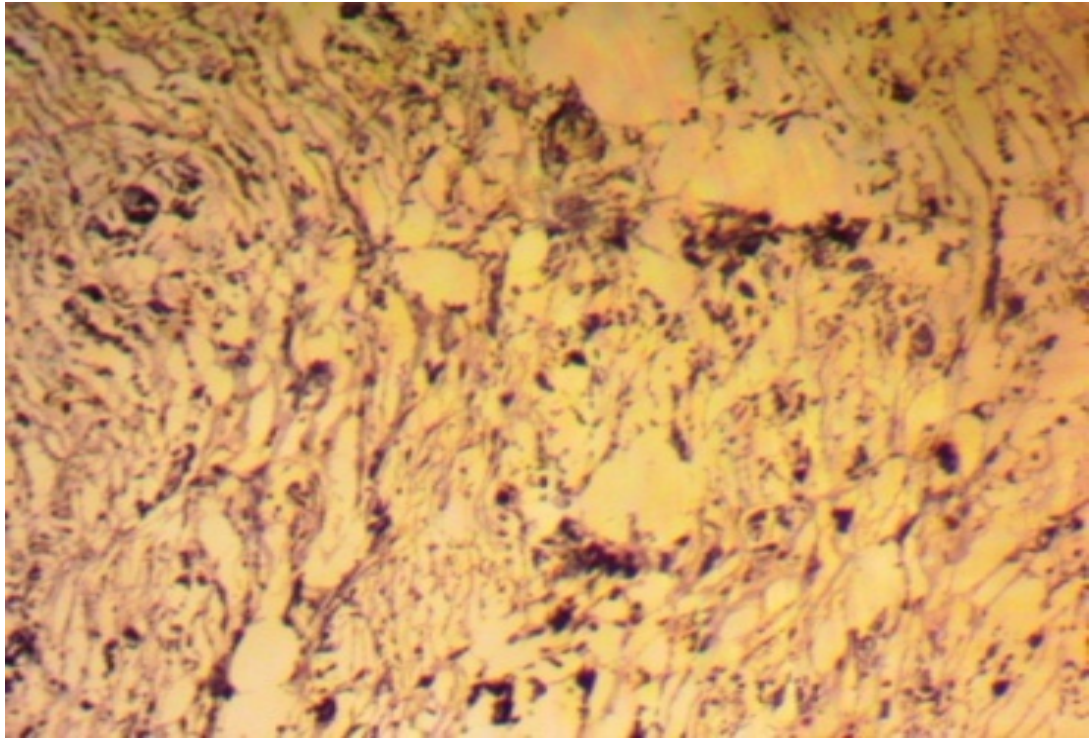


სურ.:19. აორტის სარქველის კარედებში პანენდოთელური მარკერის VEGF – უარყოფითი რეაქცია დეგენერაციული დაზიანების დროს. იმუნოპეროქსიდაზული რეაქცია, X 160;






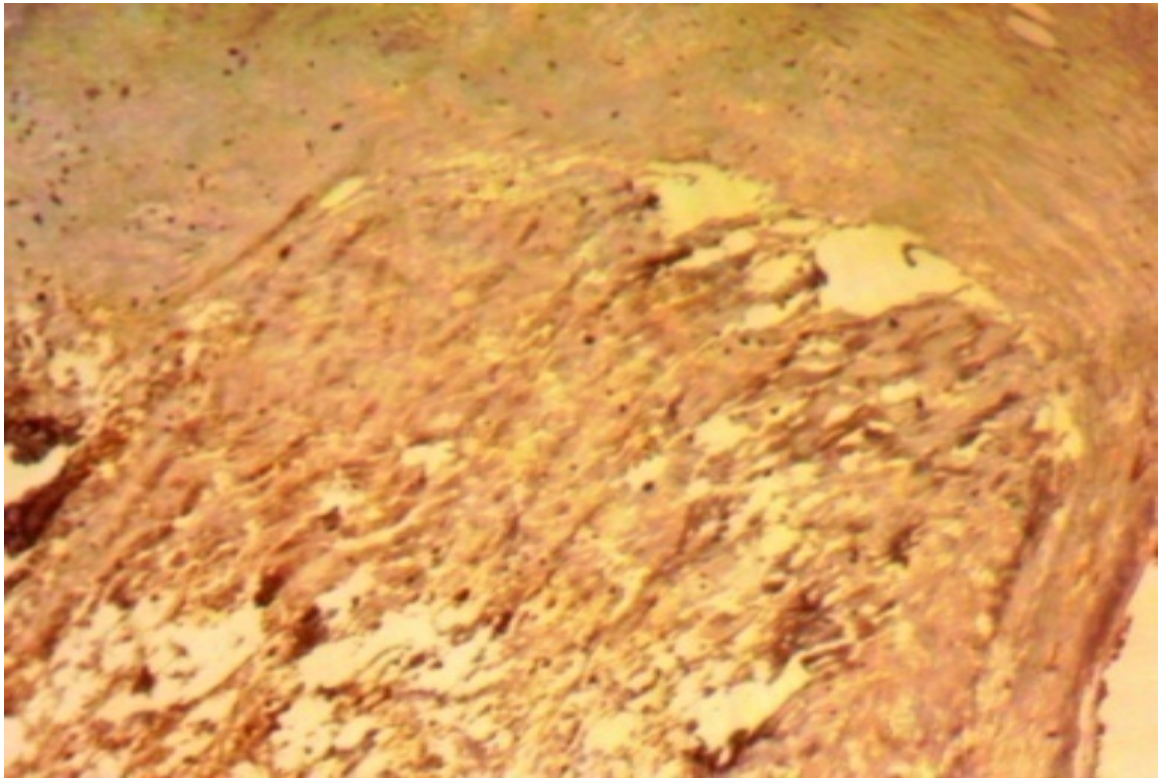
სურ.:20. აორტის სარქველის კარედში ანგიოგენური მარკერის CD31- დადებითი ექსპრესია დეგენერაციული დაზიანების დროს იმუნოპეროქსიდაზული რეაქცია, X 160;



სურ.:21. აორტის სარქველის კარედში პანენდოთელური მარკერის VEGF – დადებითი რეაქცია ათეროგენული დაზიანების დროს; იმუნოპეროქსიდაზული რეაქცია, X160;



სურ.: 22. CD-34 ექსპრესია აორტის სარქელის კარედში დეგენერაციული გენეზის დაზიანების დროს; იმუნოპეროქსიდაზული რეაქცია, X 200;



სურ.: 23. CD-34 ექსპრესია აორტის სარქელის კარედში ათეროგენული დაზიანების დროს; იმუნოპეროქსიდაზული რეაქცია, X 200;

ცხრილი №8

იმუნოჰისტოქიმიური მარკერების აქტივობის საერთო შეფასება სხვადასხვა პათოლოგიის (დეგენერაცია-ათეროსკლეროზი) დროს; სტატისტიკა

მარკერები	დეგენერაციული		ათეროსკლეროზული		p (Asymp. Sig.)	
CD31	65	1.215±0.800	31	2.774±0.717	<b>0.000</b>	<b>0.000</b>
CD34	65	3.077±0.853	30	0.467±0.629	<b>0.000</b>	<b>0.000</b>
VEGF	65	3.508±0.534	31	3.806±0.402	<b>0.003</b>	<b>0.008</b>

ზემოაღნიშნულ ორ შესადარებელ ჯგუფში ვხედავთ სამივე ანგიოგენეზური ფაქტორის აქტივობას შორის სარწმუნო განსხვავებებს  $P < 0,05$ . ათეროსკლეროზის დროს CD31 და VEGF იმუნოპოზიტიური უჯრედების შედარებით

მაღალი ინტენსივობა დაფიქსირდა დეგენერაციული ტიპის დაზიანებასგან განსხვავებით სადაც, მხოლოდ CD34 პოზიტიური უჯრედები იყო შედარებით მეტი ინტენსივობით.

ცხრილი №9

იმუნოპოზიტიური უჯრედების რაოდენობა და აქტივობა ორ ასაკობრივ ჯგუფში;

ასაკი	54-75წლის		75-93 წლის		p ასიმპტომური ერთეულ.	
მარკერები	N	M±SD	N	M±SD	დამოუკიდებელი ერთეული T-Test	Mann-Whitney U-Test
CD31	47	1.851±1.233	49	1.592±0.864	0.234	0.305
CD34	46	2.043±1.563	49	2.449±1.324	0.175	0.24
VEGF	47	3.596±0.538	49	3.612±0.492	0.876	0.972

შედეგების შედარებითი ანალიზით ვნახულობთ, რომ ორ ასაკობრივ ჯგუფში იმუნოპოზიტიური უჯრედების რაოდენობის მიხედვით მნიშვნელოვანი განსხვავება არ აღინიშნება, შესაბამისად ანგიოგენეზური ზრდის ექსპრესია არ იცვლება P>0,05.

ცხრილი №10.

იმუნოპოზიტიური უჯრედების რაოდენობა და აქტივობა დეგენერაციული და ათეროგენული გენეზის აორტის სარქველის სტენოზის დროს, სქესის მიხედვით

მარკერი	მამაკაცი		ქალი		p (Asymp. Sig.)	
	N	M±SD	N	M±SD	Independent Samples T-Test	Mann-Whitney U-Test
CD31	50	1.660 ± 1.206	46	1.783 ± 0.892	0.575	0.412



CD34	49	2.388 ± 1.351	46	2.109 ± 1.552	0.352	0.442
VEGF	50	3.540 ± 0.542	46	3.674 ± 0.474	0.200	0.230

ცხრილი 6-ის თანახმად ანგიოგენური მარკერების ექსპრესია თანაბრადაა წარმოდგენილი ორივე სქესის პაციენტებში როგორც დეგენერაციული, ასევე, ათეროგენული ტიპის დროს.

ჩვენს მიერ ასევე შედგენილი და გამოკვლეული იქნა დამატებითი ჯგუფები, რომლის მეშვეობითაც შესაძლებლობა მოგვეცა იმუნოპოზიტიური უჯრედების რაოდენობის შეფასებისა ორივე ასაკობრივ ჯგუფში ორივე სქესის პაციენტებში.

ცხრილი №11

იმუნოპოზიტიური უჯრედების რაოდენობა აორტის სარქველის სტრუქტურებში ათეროგენული და დეგენერაციული ტიპის სტენოზის დროს მამაკაცებში ორ ასაკობრივ ჯგუფში (აქტივობა ქულებში)

მარკერი	ასაკი<75		ასაკი>75		p (Asymp. Sig.)	
	N	M±SD	N	M±SD	Independent Samples T-Test	Mann-Whitney U-Test
CD31	29	1.690 ± 1.391	21	1.619 ± 0.921	0.840	0.878
CD34	28	2.500 ± 1.401	21	2.238 ± 1.300	0.508	0.410
VEGF	29	3.483 ± 0.574	21	3.619 ± 0.498	0.386	0.427

მამრობით სქესის პაციენტებში ასაკთან დაკავშირებით იმუნური მარკერების დადებითი ექსპრესიის მაღალი მაჩვენებელი დაფიქსირდა შედარებით დაბალი ასაკის მქონე პირებში (54-დან 75 წლამდე მამაკაცები).

ცხრილი №12

იმუნური ექსპრესიის მაჩვენებელი აორტის სარქველის სტრუქტურებში ათეროგენული და დეგენერაციული ტიპის სტენოზის დროს ქალებში ორივე ასაკობრივ ჯგუფში

მარკერი	ასაკი <75		ასაკი>75		p (Asymp. Sig.)	
	N	M±SD	N	M±SD	Independent Samples T-Test	Mann-Whitney U-Test
CD31	18	2.111 ± 0.900	28	1.571 ± 0.836	<b>0.044</b>	<b>0.000</b>
CD34	18	1.333 ± 1.572	28	2.607 ± 1.343	<b>0.005</b>	<b>0.000</b>

VEGF	18	3.778 ± 0.428	28	3.607 ± 0.497	0.223	0.148
------	----	---------------	----	---------------	-------	-------

ჩვენი დაკვირვების მიხედვით ასაკის მატებასთან ერთად ქალებში მომატებულია იმუნოპოზიტიური უჯრედების რაოდენობა ზემოაღნიშნული ცხრილიდანაც ირკვევა. სახელდობრ, 75 –დან 92 წლამდე ასაკობრივ ჯგუფში, წარმოდგენილი იყო შესაბამისი იმუნოპოზიტიურობის მეტი რაოდენობა.

ცხრილი №13

იმუნოპოზიტიური უჯრედების რაოდენობა აორტის სარქველის კარედებში, აორტის სარქველის სტენოზის დროს მამაკაცებში

მარკერები	პათოლოგია	მამაკაცი/N	M±SD	M±SD
CD31	დეგენერაცია	35	18.93	662.50
	ათეროსკლეროზი	15	40.83	612.50
	სულ	50		
CD34	დეგენერაცია	35	31.70	1109.50
	ათეროსკლეროზი	14	8.25	115.50
	სულ	49		
VEGF	დეგენერაცია	35	22.89	801.00
	ათეროსკლეროზი	15	31.60	474.00
	სულ	50		

ირკვევა, რომ აღნიშნული ჯგუფის შინით, იმუნოპოზიტიური უჯრედების რაოდენობრივი შედარების საფუძველზე (პაციენტის საერთო რიცხვი იყო 50) დეგენერაციული ეტიოლოგიის სარქველის სტენოზის დროს მარკერების აქტივობა უფრო მეტია, ვიდრე ათეროსკლეროზული ტიპის დროს; სახელდობრ, დეგენერაციული ფორმის დროს აორტის სარქველში იყო პოზიტიური CD31-35; CD34-35; VEGF-35, ხოლო ათეროსკლეროზული გენეზის დროს პოზიტიური : CD31-15; CD34-14; VEGF-15 უჯრედი.

ჩატარებული კვლევის შედეგების მიხედვით გამოირკვა, რომ ყველა ანგიოგენური ზრდის ფაქტორების აქტივობათა შორის არის მაღალი

რანგული კორელაცია, რასაც ადასტურებს მან-უაიტნისა და ვილკოქსონის კოეფიციენტების მნიშვნელობა.

**ასიმპტომური მნიშვნელობა**

კატეგორიული ცვლადი /ასაკი	CD31	CD34	VEGF
მან-უაიტნი	32.500	10.500	171.000
ვილკოქსონი	662.500	115.500	801.000
	-5.049	-5.358	-2.236
<b>ასიმპტომური მნიშვნელი</b>	<b>.000</b>	<b>.000</b>	<b>.025</b>

ცხრილი №14

იმუნოპოზიტიური უჯრედების რაოდენობა ასაკისა და სქესის მიხედვით

მარკერები	ასაკი	მამკაცი	M±SD	M±SD
CD31	<75	29	25.24	732.00
	>75	21	25.86	543.00
	სულ	50		
CD34	<75	28	26.41	739.50
	>75	21	23.12	485.50
	სულ	49		
VEGF	<75	29	24.29	704.50
	>75	21	27.17	570.50
	სულ	50		

აღსანიშნავია ასევე, რომ მამრობითი სქესისთვის ასაკის მიხედვით მარკერების აქტივობის მხრივ ჯგუფის შიგნით მნიშვნელოვანი განსხვავება არ მოიძებნა, შესაბამისად  $P < 0,05$ .

კატეგორიული ცვლადი /სქესი	CD31	CD34	VEGF
მან- უაიტნი	297.000	254.500	269.500
ვილკოქსონი	732.000	485.500	704.500

	-153	-824	-794
ასიმპტომური მნიშვნელი	.878	.410	.427

ცხრილი № 15

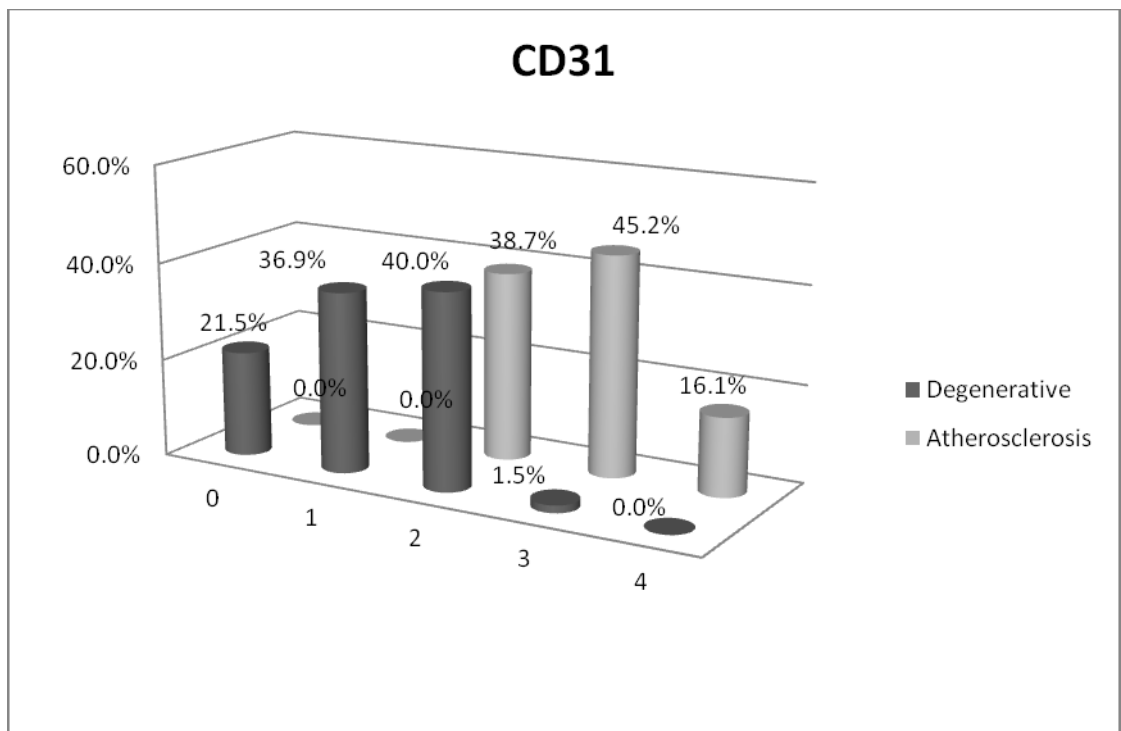
იმუნოპოზიტიური უჯრედების რაოდენობა ასაკისა და სქესის მიხედვით

მარკერები	ასაკი	ქალი	საშ.რანჟ.	საერ.რანჟ
CD31	<75	18	28.33	510.00
	>75	28	20.39	571.00
	სულ	46		
CD34	<75	18	17.17	309.00
	>75	28	27.57	772.00
	სულ	46		
VEGF	<75	18	25.89	466.00
	>75	28	21.96	615.00
	სულ	46		

მდებრობითი სქესის პაციენტების ჯგუფში (ცხრილი №15) ორი პათოლოგიური პროცესის (დეგენერაცია-ათეროსკლეროზი) შედარებისას იმუნოპოზიტიური უჯრედების მიხედვით აღინიშნება, რომ ასაკის მატებასთან ერთად ჭარბობს მკვეთრად იმუნოპოზიტიური რეაქცია, განსხვავებით მამრობითი სქესის პაციენტებისგან, სადაც იმუნოპოზიტიურ უჯრედთა რაოდენობა ასაკთან კორელაციაში მნიშვნელოვნად არ იცვლებოდა, ხოლო ქალებში კი მაღალი ასაკის მქონე პაციენტების ჯგუფში (75-დან 92წლამდე) იმუნოპოზიტიური მარკერების რაოდენობა მატულობდა (CD31+28;CD34+28;VEGF+28), დაბალ ასაკობრივ ჯგუფთან (54-დან 75 წლამდე) შედარებით (CD31+18;CD34+18;VEGF+18). მთლიან საკვლევ ჯგუფში 46 მდებრობითი სქესის პაციენტებიდან მიღებული ნაოპერაციები მასალაა.

	CD31	CD34	VEGF
<b>კატეგორიული ცვლადი/ასაკი</b>			
მან-უაიტნი	57.000	10.500	189.000
Viლკოქსონი	522.000	146.500	654.000
	-4.475	-5.437	-1.448
<b>სიმპტომური მნიშვნელი</b>	.000	.000	.148

ასევე მიზანშეწონილად ჩავთვალეთ მოგვეწოდებინა იმუნოპოზიტიური მარკერების ექსპრესიის შედარებითი მაჩვენებლების გრაფიკული გამოსახულებები, რომლის მეშვეობითაც შესაძლებელია ვიზუალური შედარების მოხდენა დეგენერაციული და ათეროგენული აორტის სარქველის კარედებში CD 31; CD34 და VEGF პოზიტიური უჯრედების %-ული მაჩვენებლების შედარებაც.



სურ.: CD31 იმუნოპოზიტიური უჯრედების რაოდენობის განსაზღვრა დეგენერაციული და ათეროსკლეროზული აორტის სარქველის სტრუქტურებში.

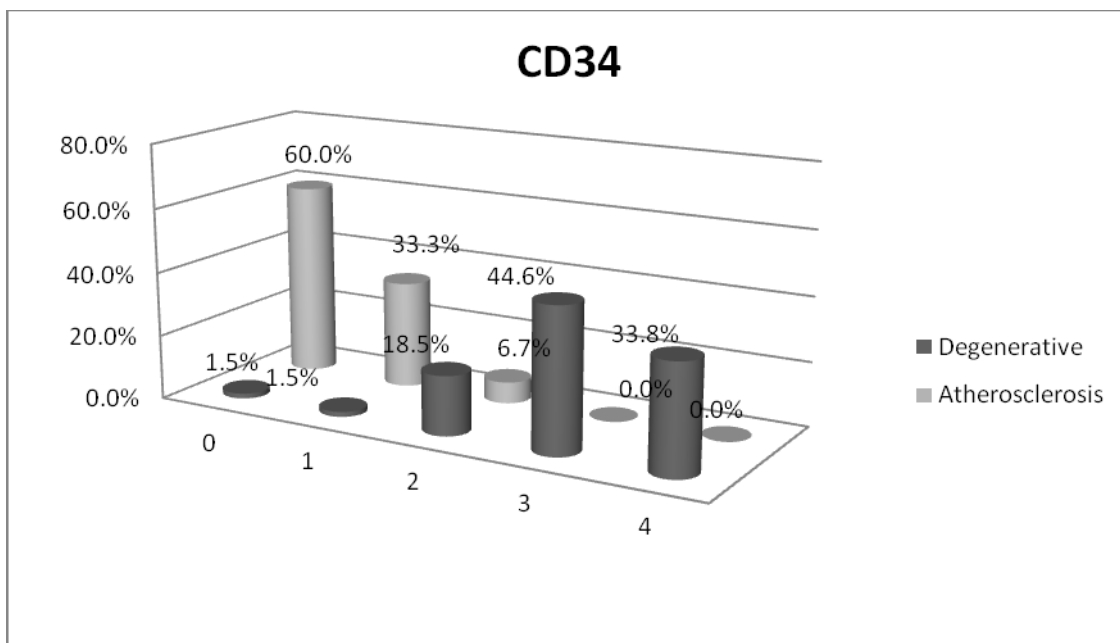
ვაფასებდით CD31-იმუნოპოზიტიური უჯრედების საერთო რაოდენობას ერთ საკელეფ ჯგუფში ორი სხვადასხვა პათოლოგიის დროს (აორტის სარქველის კალცინოზი დეგენერაციული და ათეროსკლეროზული ეტიოლოგიის). ასევე,



ფასდებოდა შემთხვევათა საერთო რაოდენობიდან (აორტის სარქველის სტენოზი;სულ 100 პაციენტი), თუ რა რაოდენობითაა იმუნოპოზიტიური უჯრედები ჯგუფის შიგნით ცალკეული პათოლოგიისას, როგორც 4+მკვეთრად დადებითი, 3+ საშუალო, 2+ ნაწილობრივ, 1+სუსტად-პოზიტიური, 0 უარყოფითი რეაქცია (მოცემულია %-ში).

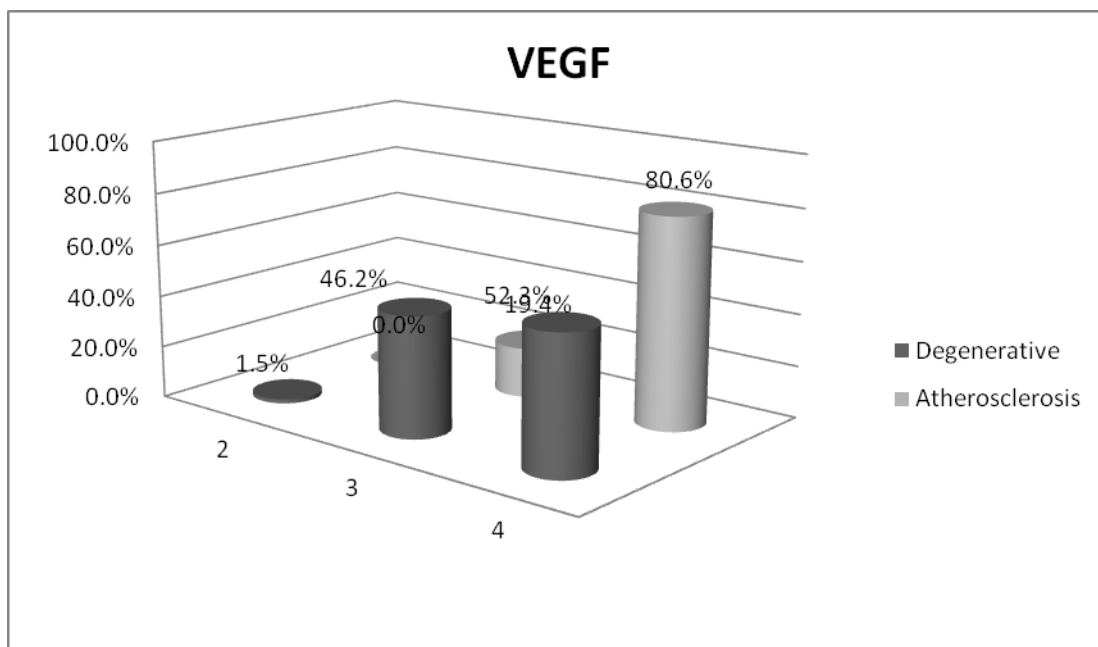
(კლინიკური და ლაბორატორიული მონაცემების შეფასება მოცემულია ცხრილში-№1).

ზემომოყვანილი სურათიდან ირკვევა, რომ CD31-იმუნოპოზიტიური უჯრედების რაოდენობა ერთიან საკვლევე ჯგუფში გხვდება შემთხვევათა 60%-ში, ხოლო ჯგუფის შიგნით ცალკეულ პათოლოგიებში იმუნოპოზიტიური უჯრედების რაოდენობის შედარებითი ანალიზით ვნახულებთ, რომ ათეროსკლეროზული აორტის სარქველის სტენოზისას CD31 – მკვეთრადპოზიტიური მარკერების რაოდენობა მეტია, ვიდრე დეგენერაციული აორტის სარქველის სტენოზის დროს.



სურ.: CD34 იმუნოპოზიტიური უჯრედების რაოდენობის განსაზღვრა დეგენერაციულ და ათეროსკლეროზულ აორტის სარქველის სტრუქტურებში

ზემომოყვანილი სურათიდან ირკვევა, რომ CD34-იმუნოპოზიტიური უჯრედების რაოდენობა ერთიან საკვლევ ჯგუფში გხვდება შემთხვევათა 80%-ში, ხოლო ჯუფის შიგნით ცალკეულ პათოლოგიებში იმუნოპოზიტიური უჯრედების რაოდენობის შედარებითი ანალიზით ვნახულობთ, რომ დეგენერაციული აორტის სარქვლის სტენოზისას CD34 –მკვეთრადპოზიტიური მარკერების რაოდენობა მეტია, ვიდრე ათეროსკლეროზული ტიპის აორტის სარქვლის სტენოზის დროს.



სურ.: VEGF იმუნოპოზიტიური უჯრედების რაოდენობის განსაზღვრა დეგენერაციულ და ათეროსკლეროზულ სარქვლის სტრუქტურებში

ზემომოყვანილი სურათიდან ირკვევა, რომ VEGF-იმუნოპოზიტიური უჯრედების რაოდენობა ერთიან საკვლევ ჯგუფში გხვდება შემთხვევათა 100%-ში, ხოლო ჯუფის შიგნით ცალკეულ პათოლოგიებში იმუნოპოზიტიური უჯრედების რაოდენობის შედარებითი ანალიზით ვნახულობთ, რომ დეგენერაციული აორტის სარქვლის სტენოზისას VEGF –მკვეთრადპოზიტიური

მარკერების რაოდენობა ნაკლებია, ვიდრე ათეროსკლეროზული აორტის სარქველის სტენოზის დროს, მაგრამ მათში (დეგენერაციულ აორტის სარქველში) იმდენად დიდია საშუალოდ და ზომიერად პოზიტიური უჯრედების რაოდენობა, რომ შესაძლებელია სტატისტიკური განსხვავება ჩაითვალოს ნაკლებად სარწმუნოდ.

#### თავი IV. საკუთარი კვლევის შედეგების განხილვა

ჰიპოთეზა იმის შესახებ, რომ აორტის სარქველის კარედების და ფიბროზული რგოლის კალციფიკაცია აქტიური პროცესია უფრო, ვიდრე კალციუმის დეპოზიტების პასიური ჩალაგება, უკანასკნელ წლებში სულ უფრო მეტ მომხრესა და დადასტურებას ნახულობს (Freeman, Otto et.al). კარგადაა ცნობილი, რომ დეგენერაციული ცვლილებები მსგავსია ათეროგენული კალციფიკაციისა (ვალვულოპათიისა), მაგრამ განსხვავდება უჯრედული მექანიზმით, პროცესის აქტივობით და ანთებითი კომპონენტების არსებობითაც. ნეოვასკულარიზაცია, ექსტრაცელულური მატრიქსის რემოდელირება (Leopold,2012;Schoen,2012), რაც საბოლოოდ, აორტის სარქველის სტენოზის მაკროსკოპული სურათის ჩამოყალიბებით მთავრდება (T.Saladze;L.Gogiashvili;2016).

ჩვენი მასალის მიხედვით, შედეგიანი ქირურგიული ჩარევა 80% შემთხვევაში გახორციელდა მძიმე, ხოლო 20%-ში კი ზომიერი სტენოზის დროს, რასაც ფონურ პროცესებად წინ უძღვოდა: ჰიპერტენზია (90%), ჰიპერქოლესტეროლემიის ანამნეზი (50%); ასევე საყურადღებოა შაქრიანი დიაბეტი-II ტიპის (60%) და ფარისებრი ჯირკვლის დისფუნქცია ჰიპოთირეოზის ფორმით (40%). ასაკის მიხედვით შეფასებისას აღმოჩნდა მათი საშუალო ასაკი  $5 < 54-84 > 10$  წელი.

კვლევის შედეგების განხილვის დროს მიზანშეწონილად ჩავთვალეთ ყურადღების მიქცევა ისეთ ბაზისურ პროცესებსა და ფენომენებზე, როგორცაა: 1) უჯრედული მექანიზმები, რომელიც დაზიანების სპექტრს განსაზღვრავდნენ, 2) აორტის სარქველის სტრუქტურის უჯრედული ცვლილებები, 3) ენდოთელური და მეზენქიმური როგორც უჯრედთა დინამიკა მათი ტრანსფორმაციის საკითხები,

თუ ასეთი წამოიჭრებოდა, 4) ანთება და ანთებითი პასუხის უჯრედული ფორმები აორტის სარქველის კარედთა სტრუქტურაში დეგენერაციული და ათეროგენული წარმოშობის სტენოზის დროს.

როგორც აღინიშნა, პასიური დეპოზიტების ნაცვლად, აორტის სარქველის ქსოვილში მიმდინარეობს პერმანენტული პროცესები, რომელთა წყაროდ ითვლება ძვლის ტვინიდან წამოსულ უჯრედთა რეკრუტიზაცია, დეპონირება, ტრანსფორმაცია, ენდოთელურ-მეზენქიმური გარდაქმნა (Piera-Velazquet et.al.,2011; Rajimannan,Evans et.al.,2011). განსაკუთრებული მსჯელობის საგანი უნდა იყოს უკანასკნელ კვლევებში გაგრძელებული მოსაზრება ენდოთელურ-მეზენქიმური ტრანსფორმაციების შესახებ, როგორც კალციფიკაციურ დაავადებათა განვითარების საწყისისა (Kovacic,Lereader et.al.,2012), ამ თვალსაზრისით, სამატრიქსო ვეზიკულების ფორმირება არის მიკროკალციფიკატი კვანძების და ცხიმის აკუმულაციის მიზანმიმართული პროცესი, როგორც აორტის სარქველის სტენოზის ქვაკუთხედი (Miller,Weies at.al.,2009;Rossebo et.al.,2008;Chan ,Teo at.al.,2010), ამ პროცესების ბიოლოგიური როლი განისაზღვრება VEGF-ის აქტიურობის, დისფუნქციის, ანთებითი ინფილტრაციის გაძლიერების მიმართულებით, რაც როგორც წესი, და ჩვენი მასალა ამის დადასტურებას გვაძლევს, არის ადგილობრივი და მოცირკულაციე კალციფიკაციის ინჰიბიტორთა დისრეგულაციის გამწვები რგოლი. ნეოანგიოგენეზი, რომელაც ჩვენს შემთხვევაში VEGF-ის და CD31,CD34-ის მზარდი ექსპრესია მოჰყვება ექსტრაცელულური მატრიქსის რემოდელირების ხელშემწყობი ფაქტორია(Yoshiaka M,Yuasa S at.al.,2006). ავტორთა ნაწილი ფიბროსკლეროზული პროცესების გააქტიურებას უკავშირებს თრომბოსპოდინ-2 დონის მატებას (Pohjolainen V, Mustonen E at.al.,2012). ჩვენს მასალაზე აღვნიშნეთ სხვადასხვა ზომის და რიცხვის მიკროსისხლჩაქცევები, ექსტრეზატები აორტის სარქველის კარედთა ენდოთელიუმის სისქეში როგორც პარკუჭოვან, ასევე წინაგულოვან ზედაპირზე. შესაძლებელია ხელოვნური პროტეზების დისფუნქცია, რომელიც განმეორებით ჩარევას მოითხოვს, სწორედ ანტიკოაგულანტ ვარფარინის ინტენსიური თერაპიითაც არის გამოწვეული, რაზედაც 1155 პაციენტზე ჩატარებული კვლევა მიუთითებს (Lerner, Aronow,Sekhri, et.,al 2009). კალციფიკაციის რისკსა და ვარფარინის (Warfarin) გამოყენებას შორის არის მნიშვნელოვანი კორელაცია.

უჯრედული მექანიზმები, რომლებიც სარქველის დეგენერაციული სტენოზის განვითარებაშია ჩართული, მრავალფეროვანია.

პათოგენეზის ერთ-ერთი მექანიზმი არის სარქველის ქსოვილში ნორმული ინტერსტიციული უჯრედების (VIC) გააქტივება და მათი ფენოტიპის გარდაქმნა ქონდრო-და ოსტეობლასტის მსგავს უჯრედებად. გააქტიურებული VIC რიგი წარმოადგენს ტიპიურ მედიატორს, ახლოს დგას ძვლის მორფოგენურ პროტეინთან (BMP), რომელიც, თავის მხრივ, წარმოქმნის რა beta- ზრდის ფაქტორებს, სისხლძარღვთა კალციფიკაციის ხელშემწყობი სუბსტრატის როლს ასრულებს.

ამ მოსაზრებებს ადასტურებენ რიგი ექსპერიმენტული კვლევები, რომლებშიც გააქტიურებული ენდოთელიოციტები სისხლის ნაკადის ცვლილებების საპასუხოდ წარმოქმნიან BMP-2-ს (Seya K, Yu Z, et.al 2011).

ვაკვირდებოდით რა პერსისტულ ანთებით რეაქციებს ლიმფომაკროფაგული ინფილტრაციების, ფიბროზული ნეკროზისა და ნეოანგიოგენეზის სახით, რასაც CD34- CD31 მაღალი ექსპრესია ახასიათებდათ, ჩვენ მივდივართ დასკვნამდე, რომ ეს ცვლილებები კალციფიკაციასთან დაკავშირებულ პროტეინების ექსპრესიით უნდა იყოს გამოწვეული, მათ შორის, ოსტეოკალცინისა და ოსტეოპონტინის.

აორტის სარქველების ენდოთელიუმის (VEC) უპირველეს ფუნქციას წარმოადგენს სარქველთა ჰომეოსტაზის შენარჩუნება, თუმცა სარქველების ენდოთელიოციტებს ასევე შეუძლიათ ტრანსფორმირება ოსტეობლასტების მსგავს უჯრედებად, როგორც ენდოთელიო-მეზენქიმურ უჯრედებად ტრანსფორმაციის შედეგი (EnMT). ამ პროცესის მიმდინარეობისას VEC კარგავს ენდოთელური უჯრედების თვისებებს, სახელობრ, სისხლძარღვთა ენდოთელიუმის კადჰერინის ექსპრესიის თვისებას, იძენს მეზენქიმური უჯრედების ან მიოფიბრობლასტების დამახასიათებელ ნიშნებს და I ტიპის კოლაგენისა და ვიმენტინის ჩართვის უნარს. ეს “ტრანსფორმაცია”, როგორც აჩვენებს ჩვენი ჰისტოლოგიური და განსაკუთრებით, იმუნოჰისტოქიმიური კვლევის შედეგები, ვლინდება ენდოთელიოციტების უნარით “შეიჭრას” ღრმად მდებარე ქსოვილის ორგანიზაციაში, რასაც ადასტურებს VEGF- პანენდოთელური ზრდის ფაქტორის მაღალი ექსპრესია სარქველის ნორმულად ავასკულურ ცენტრალურ, ე.წ. სპონგიოზურ ზონაში. ჩვენი მასალის განხილვისას მსგავსი მონაცემები ვნახეთ Kovacic JC, et., al (2012) Piera-Velazquea, Li, et., al.(2011) გამოკვლევებში.

ამ ფენომენის განმარტებისა და შეფასებისთვის არის ტერმინი “სისხლძარღვოვანი კალციფიკაცია” (Johnson RC, Leopold JA, et., al.2006). უნდა



აღინიშნოს, რომ ფიბროსკლეროზული აქტივობა უფრო მაღალია იქ სადაც მაღალი VEGF და CD31 ექსპრესია იყო წარმოდგენილი, რის საფუძველზეც სამუშაო ჰიპოთეზის სახით შეიძლება ვივარაუდოთ, რომ სარქველთა ენდოთელური უჯრედები (VEC) მონაწილეობენ ფიბროზის პათოგენეზში და სარქველთა ქონდროგენული დიფერენციაციის პროცესში.

აორტის სარქველის კალციზოზის დროს ანთებითი და იმუნური რეაქციების გააქტივებაზე მიუთითებს ის ფაქტი, რომ ნორმული სარქველის სტრუქტურაში აღინიშნება შედარებით მცირე რაოდენობა მაკროფაგებისა, მაშინ, როდესაც ჩვენი დაკვირვებით, მაკროფაგები და ანთებითუჯრედული ინფილტრაცია იყო ტიპური მოვლენა ყველა იმ კერაში, სადაც აღინიშნებოდა VEC გააქტიურება VEGF ან CD 31- CD34 მაღალი ექსპრესიის სახით. დასახელებული ფაქტორები არამარტო აადვილებენ მონოციტ-მაკროფაგების ტრანსენდოთელურ მიგრაციას სარქველში, არამედ თვითონ იძენენ მატრანსფორმაციებელ უნარს.

ჰისტოლოგიური და იმუნოჰისტოლოგიური კვლევის შედეგები მოწმობენ, რომ მაკროფაგული ინფილტრაცია შეიძლება შეფასდეს, როგორც აორტის სარქველის კალციფიკაციის ადრეული ნიშანი, რომელიც კორელაციაშია კალციფიკაციის ხარისხთან (Aikava e., Nahrendorf M., et., al. 2007 ). ადამიანის აორტის ორკარიან სარქველზე დაკვირვება თანდაყოლილი ბიკუსპიდური მანკის დროს, რომელიც ადრეული კალციფიკაციისადმი წინასწარ განწყობად ითვლება, მაკროფაგული ინფილტრაციის კერების სიმჭიდროვით რამდენჯერმე აჭარბებს ანალოგიურ დაკვირვებას აორტის სამკარიან სარქველზე (Jane Leopold, 2012). არის მონაცემები, რომ მაკროფაგები გამოყოფენ მატრიქსულ მეტალოპროტეინაზასა და სიმსივნის მანეკროზებელ ალფა-ფაქტორს, რომლებიც ინტენსიურად ექსპრესირდებიან აორტის კალციფიცირებული სარქველის ქსოვილში.

ჩვენ მუდმივად ვაკვირდებოდით კოლაგენის და ელასტინის დეგრადაციის სურათს სარქველის კარედების ყველა ზონაში- როგორც ცენტრში, ასევე პერიფერიაზე; აღინიშნებოდა ბოჭკოების განლევა და ტრაბეკულურ-ბადისებრი ტრანსფორმაცია, ფიბრინოიდული ნეკროზის სურათი, რაც ნორმული სარქველის სტრუქტურისა და ფუნქციის მკვეთრ ცვლილებას იწვევს.

იმუნური მედიატორების როლში შეიძლება განვიხილოთ როგორც მაკროფაგები, ასევე მეტ წილად, ლიმფოციტები: ამ უჯრედულ პროცესში სპეციალური გამოკვლევებით დიფერენცირდებიან CD8, CD4, T- უჯრედები (T უჯრედები ან NK უჯრედები), რომლებიც აორტის სარქველის კალციფიკაციის ხელშემწყობ უჯრედებად ითვლებიან (Rajamannan NM, Evans FJ, et., al. 2011), რაც

სისტემური საადაპტაციო იმუნური რეაქციის ჩამოყალიბებაზე შეიძლება მიუთითებდეს.

ჩვენს მასალაზე ვაკვირდებით რა ლიპიდოზის, ფიბროზის და კალციფიკაციის პროცესებს, რომლებიც კარედების პერიფერიიდან წარმოდგებოდნენ და მიმდინარეობდნენ ცენტრალური ავასკულური ზონისკენ (ცხრილი4;5), შეიძლება გამოვთქვათ მოსაზრება, რომ დეგენერაციულ ცვლილებას შემთხვევათა 50%-ში თან ახლავს კლინიკურად დადასტურებული ათეროსკლეროზის ფონი. ნათელია, რომ პაციენტთა საშუალო ასაკი არის შედარებით დაბალი, მამაკაცთა სქესი დომინირებს. ყოველივე ზემოთქმული ლაპარაკობს იმის სასარგებლოდ, რომ აორტის სარქველის კალციფიკაციას დეგენერაციას უმეტეს შემთხვევაში ათეროგენეზი უდევს საფუძვლად.

ენდოთელური უჯრედების CD34 და CD31 აქტივობა შეიძლება სხვადასხვა პოზიციებიდან დავახასიათოთ, მაგალითად: მეზენქიმური პროგენიტორული (დერძული) უჯრედები იდენტიფიცირება როგორც ოსტეობლასტებად დიფერენციაციის უნარის მქონე კლონები (Chen JH, Yip CY, et., al. 2009 ), სწორედ ანალიზის გამოყენებით დადგინდა დეროვანი უჯრედის თვითგანახლების თვისება და სარქველის ძირითადი ნივთიერების გამომუშავების უნარი.

ჩვენს შემთხვევაში ვაკვირდებით ქონდროგენული დიფერენციაციის კლონებს, რაც შეეხება ენდოთელური უჯრედების დერძულ პროპორციას, ისინიც არიან იდენტიფიცირებული აორტის სარქველის კარედების სტრუქტურაში და აქტუალურ კვლევებში განიხილებიან როგორც დაზიანების პირველადი კერა.

ჩვენი მასალა იძლევა იმის საფუძველს, რომ ენდოთელური დისფუნქცია, მისი ჰიპერტროფია და ჰიპერპლაზია ჩავთვალოთ როგორც აორტის სარქველის კარედების დაზიანების ერთ-ერთი წამყვანი ხელშემწყობი ფაქტორი.

სწორედ ნეოანგიოგენეზისა და სისხლის ნაკადით ანთებითი უჯრედების რეკრუტიზაცია ახლად წარმოქმნილ სისხლძარღვების ირგვლივ წარმოადგენს რეზიდენტი ენდოთელიოციტების პროლიფერაციისა და მიგრაციის საფუძველს. რაც CD31 და, უფრო ინტენსიურად კი CD34, მომატებულ ექსპრესიას გამოავლენს.

მეორე მხრივ, ჩვენი იმუნოჰისტოქიმიური კვლევის შედეგები ნათლად წარმოაჩენს, რომ პროენდოთელური უჯრედების ფუნქცია დარღვეულია და რეპარაციული პროცესები - არაეფექტური, უფრო მეტიც, პაციენტებს, აორტის სარქველის კალციფიკაციის მკვეთრი სურათით აღენიშნებოდათ ენდოკარდიუმზე ენდოთელური საფარის უჯრედების რედუქცია, ხოლო ცენტრალურ ავასკულურ

ზონაში-I. ნეოენდოთელიოგენეზის ფენომენი - CD31 პოზიტიური უჯრედებით, და II. ნეოანგიოგენეზი პანენდოთელური ზრდის ფაქტორის VEGF ექსპრესიით. ყოველივე ზემოთქმული კარედის ცენტრში პოტენციურ პროანთებით და პროკემორაგიულ კერებს ქმნის. ენდოთელიოციტების დესტრუქციულ- ნეკროზულ და ინვოლუციურ ძვრებს ადასტურებს იზოლირებულ ენდოთელურ უჯრედებში პრო-აპოპტოზური კასპაზა-3-ის გააქტიურება და ტელომერაზა-2 ფაქტორის ექსპრესია (Matsumoto Y, Adams V, et.,al 2009).

ამდენად, მეხენქიმურ-პროგენიტორი უჯრედების ტრანსფორმაცია ოსტეობლასტის მაგვარ უჯრედებად და ენდოთელიოციტების პროგენიტორების დისფუნქცია წარმოადგენს კიდევ ერთ უჯრედულ მექანიზმს, რომელიც ხელს უწყობს აორტის სარქველის კალციფიკაციას.

ანგიოგენეზი და ნეოვასკულარიზაცია წარმოადგენს აორტის სარქველის კალციფიკაციის ერთ-ერთ თავისებურებას.

როგორც ზემოთ აღვნიშნეთ, ჯანმრთელი ადამიანის აორტის სარქველი ავასკულურ სტრუქტურას წარმოადგენს, მაგრამ კალციფიცირებულ სარქველში ნეოანგიოგენეზი, დადასტურებული CD31, CD34 და VEGF ექსპრესიით, არის სწორედ ნოდულური კალციფიკატის ახლოს მიმდებარე ზონების აქტივობის გამოვლენა.

კარედების კიდები ჩვენს მიერ აღნიშნულია, როგორც პროანთებით უჯრედთა ინფილტრაციის კერები. ფაქტია, რომ კალციფიცირებულ სარქველთა სტრუქტურაში ადგილი აქვს ინვერსიულ პროცესებს - მცირე და საშუალო ზომის მიკროსისხლძარღვთა ნეოგენეზს, რომლებიც უფრო მეტად არტერიოლებს ესგავსებიან.

ჰისტოლოგიური და იმუნოჰისტოქიმიური შეფასებით და კვლევით დადგინდა, რომ ჩვენს შემთხვევაში არის VEGF ექსპრესია, ხოლო სხვა ავტორთა კვლევების შედეგების მიხედვით, ასეთივე კერებში წარმოდგენილი იყო გლუვკუნთოვან უჯრედთა ალფა-აქტინის ექსპრესია. ეს უჯრედები მიგრირებენ და ქმნიან კაპილარების მსგავს მილაკოვან სტრუქტურებს და in vitro შეიძლება წარმოადგენენ პოპულაციას, რომელშიც VECs ან VECs EnMT აქტიურობა ძალიან მაღალია (Chalajour F, treede H., et.,al 2007). კარედების ქსოვილში ყველა გამოკვლეულ მხედველობის ველში აღინიშნებოდა მრავალრიცხოვანი სისხლძარღვები, რომლებიც თვალსაჩინოთ იყრიდნენ თავს კალციფიკატების არეალის ახლოს.

ცნობილია, რომ სარქველების ნეოვასკულარიზაცია სტიმულირდება პროანგიოგენური ფაქტორებით, რომელთაც ანთებითი უჯრედები და/ან ანგიოგენეზთა ინჰიბიტორთა დაბალი კონცენტრაცია განაპირობებს. ფოციური უჯრედები რომლებიც შეიცავენ VEGF, აღმოჩნდნენ დეგრანულაციურ მდგომარეობაში სწორედ კალციფიცირებულ სარქველში.

უფრო მეტიც Yoshika M, Yuasa S, et., al. (2006) , და Chakraborty S, WirriG EE, et., al. (2010), სწავლობდნენ რა ფოციური უჯრედების მიერ VEGF-ის სეკრეციას in vitro, მიდიან დასკვნამდე, რომ ადგილი აქვს არა მარტო VEGF -ის სტიმულაციას, არამედ მისი პროდუქციის გაძლიერებას გლუკოკორტიკოიდული უჯრედებისა და მიოფიბრობლასტებში, რაც ადგილობრივად ქმნის პროანგიოგენური სტიმულაციის პულს.

აორტის სარქველის კალცინოზთან ასოცირებული ნეოვასკულარიზაცია ასევე შეიძლება იყოს ადგილობრივად ანგიოგენური მაინჰიბიტორული ზემოქმედების შედეგი. ცალკეული მკვლევარები გამოყოფენ ენდოსტატინის, ქონდრომოდულინისა და ფოციური უჯრედების ტრიპტაზას როლს ანგიოგენეზის შეკავებაში.

უნდა დავასკვნათ, რომ ნეოვასკულარიზაცია ქმნის ახალ ქსელს, რომლის სისხლძარღვები ჩართული არიან ანთებითი უჯრედების სწრაფ განაწილებასა და პროკალციფიკაციური სასიგნალო მოლეკულების მოზიდვის პროცესში.

ამრიგად, ჩატარებული გამოკვლევების საფუძველზე შეიძლება დავასკვნათ, რომ აორტის სარქველის კალცინოზი წარმოადგენს რამდენიმე თანდართულ დაზიანების კომპლექსს, რომელშიც ჩართულია რეზიდენტი, მოცირკულაციე და ძვლის ტვინიდან განვითარებული უჯრედი. უჯრედები ხდებიან დისფუნქციური, გარდაიქმნებიან ქონდრო ან ოსტეობლასტის მსგავს ფენოტიპებად, რომლებიც გამოყოფენ პროკალციფიკაციის ფაქტორთა რიგს. დასახელებული ცვლილებების ჯამურ შედეგს წარმოადგენს სარქველთა ინფილტრაცია ანთებითი და იმუნური უჯრედებით, ანგიოგენეზი და ნეოვასკულარიზაცია, ექსტრაცელულური მატრიქსის დეგენერაციული ცვლილებები, მისი ფიბროზი.

პათოლოგიური ცვლილებები იწვევენ მიკროკალციფიკაციების კვანძების ჩამოყალიბებას (Calcific nodules), რაც ტიპურია აორტის სარქველის დეგენერაციული კალცინოზისათვის.

## დასკვნები

1. როგორც დეგენერაციული, ასევე ათეროგენული ტიპის აორტის სარქველის სტენოზისთვის დამახასიათებელია:
  - ა. მაკროსკოპულად - სარქველის კარედების დეფექტები, კალციფიკაცია-უმეტესად სარქველის კარედების კიდეზე, აფრების გათხელება,
  - ბ. მიკროსკოპულად - ჰისტოპათოლოგიური ცვლილებები მოიცავს – ენდოთელიუმის დისფუნქციის დამახასიათებელ სურათს, რომელიც დასტურდება ჰიპერტროფია-ჰიპერპლაზიის პროცესებით, რაც, შედარებითი სტატისტიკური ანალიზით წარმოდგება, როგორც, აორტის სარქველის კარედების დაზიანების ერთ-ერთი წამყვანი ხელშემწყობი ფაქტორი; იმაგდროულად ადგილი აქვს ენდოთელიუმის ბაზალური მემბრანის დარღვევას, რაც კარედის ქსოვილში ლიპიდებისა და კალციუმის დეპოზიტების ჩამოყალიბებას განაპირობებს.
2. აორტის სარქველის სტენოზის დროს, აქტუალურია უჯრედული პოპულაციების რეკრუტიზაცია, როგორცაა ლიმფოციტები, მაკროფაგები, ფოყიერი უჯრედები, ფიბრობლასტები, რაც იწვევს კარედების ფოკალურ გასქელებას, ანთებითი კერების წარმოქმნას და პერსისტენციას, ჰიალინოზს.
3. აორტის სარქველის სტენოზის ორივე შესწავლილი ვარიანტების დროს ადგილი აქვს აორტის სარქველის ბოჭკოვანი სტრუქტურების -



კოლაგენისა და ელასტიკური ბოჭკოების დეგრადაციას კარედების ყველა ზონაში - როგორც ცენტრში ეგ.წ. “სპონგიოზურ” ასევე, პერიფერიულ ზონაში, რაც ბოჭკოების განლევიტ, მათი ტრაბეკულურ-ბადისებრი ტრანსფორმაციით, ასევე ექსტრაცელულური მატრიქსის გამორეცხვის სხვადასხვა სურათით ვლინდება:

- ა. უპირატესად ათეროგენული დაზიანების დროს აღინიშნება ანთებითუჯრედული ინფილტრაციის კერები აორტის სარქველის ცენტრალურ ზონაში სკლეროფიბროზის გამოსავალით;
  - ბ. უპირატესად სენილური დაზიანების დროს წამყვანია – ინტენსიური მულტიფოკალური კალციფიკაცია, ეგ.წ. მრავალკვანძოვანი კალციფიკატები.
4. აორტის სარქველის კარედების კალცინოზური დეგენერაციისთვის დამახასიათებელია ანგიოგენური ფაქტორების: VEGF, CD34, CD31- ის მაღალი ექსპრესია კარედების ყველა ნაწილში. ნეოანგიოგენეზი (არტერიული ტიპის) და ნეოენდოთელიოგენეზი, როგორც, თანმხლები პროცესები ვლინდება კალციფიკატების ირგვლივ პერიფერიულ ზონასა და ლიმფომაკროფაგული ინფილტრატების მიმდებარე ქსოვილში.
  5. აორტის სარქველის პათოლოგიური პროცესების ინტენსივობას და ხარისხს შორის მსგავსების პარალელურად დადგინდა სარქველის ქსოვილში დაზიანების ინტენსივობა უპირატესად ათეროგენული ტიპის დროს, რაც 10-20%-ით აღემატებოდა დეგენერაციული ტიპის ცვლილებების სიღრმეს.
  6. ასაკსა და სქესთან დაკავშირებით ფუნქციურ-მორფოლოგიური ძვრების ინტენსივობა აღინიშნა ხანდაზმული და მოხუცებული ასაკის პირებში, 75 წლის ზევით. რანგული კორელაციური ანალიზით დაფიქსირდა კავშირი მდედრობითი სქესის პაციენტებში დაზიანების პროგრესსა და ასაკს შორის; მამრობით სქესის პაციენტებში ანალოგიური ტენდენცია არ გამოიხატა.
  7. ათეროგენული ტიპის დაზიანების აორტის სტრუქტურის დროს მაკრომიკროსკოპული ცვლილებები გამოხატულია უფრო მკვეთრად და მოიცავს დაზიანების სპექტრს ნეკროზიდან სკლეროფიბროზამდე; დეგენერაციულ/სენილური ტიპის დაზიანების დროს წარმოდგენილია სარქველის ქსოვილის ინფილტრაცია ანთებითი და იმუნური უჯრედებით,

ნეოვასკულარიზაცია და ანგიოგენეზი(არტერიული ტიპის) ასევე, ექსტრაცელულური მატრიქსის დეგენერაციული ცვლილებები.

8. აორტის სარქველის კარედების დეგენერაციული პროცესების გამოსავალს წარმოადგენს ეგ.წ. მრავალკვანძოვანი კალციფიკატები, მნიშვნელოვანია, რომ ამ ცვლილებების პარალელურად ადგილი აქვს ანგიოგენური ფაქტორების მაღალ ექსპრესიის პარალელურად: VEGF-100% CD34-80%, CD31-60%. VEGF,CD34,CD31-ის დადებითი რეაქციები გვესახება, როგორც ენდოქონდრული ოსიფიკაციის და ოსტეობლასტების ფენოტიპის დაგროვების წინაპირობა, რომელიც ხელს უწყობს სენილური ტიპის დაზიანების დროს დეგენერაციული პროცესის ოსტეოგენურ დიფერენციაციას ათეროგენულ დაზიანებასთან შედარებით.

## ლიტერატურის საძიებელი

1. Aikawa E, Nahrendorf M, Sosnovik D, Lok VM, Jaffer FA, Aikawa M, Weissleder R. Multimodality molecular imaging identifies proteolytic and osteogenic activities in early aortic valve disease. *Circulation*. 2007;**115**:377–386.
2. Aikawa E, Whittaker P, Farber M, Mendelson K, Padera RF, Aikawa M, et al. Human semilunar cardiac valve remodeling by activated cells from fetus to adult: implications for postnatal adaptation, pathology, and tissue engineering. *Circulation*. 2006;**113**:1344–52.
3. Aikawa M, Whittaker P, Farber M, Mendelson K, Padera RF, Aikawa E, Schoen F. Human semilunar cardiac valve remodeling by activated cells from fetus to adult: implications for postnatal adaptation, pathology, and tissue engineering. *Circulation*. 2006;**113**:1344–1352
4. Aronow WS, Ahn C, Kronzon I, Goldman ME. Association of coronary risk factors and use of statins with progression of mild valvular aortic stenosis in older persons. *Am J Cardiol*. 2001;**88**:693–695.
5. Aronow WS, Schwartz KS, Koenigsberg M. Correlation of serum lipids, calcium, and phosphorus, diabetes mellitus and history of systemic hypertension with presence or absence of calcified or thickened aortic cusps or root in elderly patients. *Am J Cardiol*. 1987;**59**:998–999.
6. Armstrong EJ, Bischoff J. Heart valve development: endothelial cell signaling and differentiation. *Circ Res*. 2004;**95**:459–470.
7. Development and Morphology of the Ventricular Outflow Tracts *World Journal for Pediatric and Congenital Heart Surgery* 2016;**7**:5 561-577
8. Numerical analysis of the 3-dimensional aortic root morphology during the cardiac cycle *Eur J Cardiothorac Surg* 2016;**49**:4 1213-1221
9. A geometric approach to aortic root surgical anatomy *Eur J Cardiothorac Surg* 2016;**49**:1 93-100

10. Aortic root morphology: a paradigm for successful reconstruction *Interact CardioVasc Thorac Surg* 2016;22:1 85-91
11. Notch-Tnf signalling is required for development and homeostasis of arterial valves *Eur Heart J* 2015;0:2015 ehv520v1-ehv520
12. Structure and function of the tricuspid and bicuspid regurgitant aortic valve: an echocardiographic study *Interact CardioVasc Thorac Surg* 2015;21:1 71-76
13. Ablation of focal atrial tachycardia from the non-coronary aortic cusp: case series and review of the literature *Europace* 2015;17:6 953-961
14. Aortic Valve Area Calculation in Aortic Stenosis by CT and Doppler Echocardiography *JIMG* 2015;8:3 248-257
15. Recommendations for Cardiac Chamber Quantification by Echocardiography in Adults: An Update from the American Society of Echocardiography and the European Association of Cardiovascular Imaging *Eur Heart J Cardiovasc Imaging* 2015;16:3 233-271
16. Effect of body mass index on the image quality of rotational angiography without rapid pacing for planning of transcatheter aortic valve implantation: a comparison with multislice computed tomography *Eur Heart J Cardiovasc Imaging* 2014;15:2 133-141
17. Discrete Prepotential as an Indicator of Successful Ablation in Patients With Coronary Cusp Ventricular Arrhythmia *Circ Arrhythm Electrophysiol* 2013;6:5 898-904
18. Standardized Imaging for Aortic Annular Sizing: Implications for Transcatheter Valve Selection *JIMG* 2013;6:2 249-262
19. Conformational Pulsatile Changes of the Aortic Annulus: Impact on Prosthesis Sizing by Computed Tomography for Transcatheter Aortic Valve Replacement *JCIN* 2012;5:9 984-994
20. Aortic annuloplasty: a new aspect of aortic valve repair *Eur J Cardiothorac Surg* 2012;41:5 1124-1125
21. The everyday used nomenclature of the aortic root components: the tower of Babel? *Eur J Cardiothorac Surg* 2012;41:3 478-482
22. EAE/ASE Recommendations for Image Acquisition and Display Using Three-Dimensional Echocardiography *Eur Heart J Cardiovasc Imaging* 2012;13:1 1-46
23. The aortic interleaflet triangles annuloplasty: a multidisciplinary appraisal *Eur J Cardiothorac Surg* 2011;40:4 851-857
24. Aortic valve repair with ascending aortic aneurysms: associated lesions and adjunctive techniques *Eur J Cardiothorac Surg* 2011;40:2 424-428

25. Assessment of aortic annulus dimensions for Edwards SAPIEN Transapical Heart Valve implantation by computed tomography: calculating average diameter using a virtual ring method *Eur J Cardiothorac Surg* 2010;38:6 750-758
26. Balachandran K, Sucosky P, Jo H, Yoganathan AP. Elevated cyclic stretch induces aortic valve calcification in a bone morphogenic protein-dependent manner. *Am J Pathol.* 2010;177:49–57. *Bioreactor (ex vivo) study utilizing porcine AVs where calcification required TGF- $\beta$ 1, added to osteogenic media but not due to osteogenic media.*
27. Balachandran K, Sucosky P, Jo H, Yoganathan AP. Elevated cyclic stretch alters matrix remodeling in aortic valve cusps: implications for degenerative aortic valve disease. *Am J Physiol.* 2009;296:H756–H764
28. Balachandran K, El-Hamamsy I, Yacoub MH, Stevens LM, Sarathchandra P, Taylor PM, et al. Endothelium-dependent regulation of the mechanical properties of aortic valve cusps. *J Am Coll Cardiol.* 2009;53:1448–55.
29. Balachandran K, Konduri S, Sucosky P, Jo H, Yoganathan AP. An ex vivo study of the biological properties of porcine aortic valves in response to circumferential cyclic stretch. *Ann Biomed Eng.* 2006;34:1655–65.
30. Baumgartner H, Hung J, Bermejo J, Chambers JB, Evangelista A, Griffin BP, Iung B, Otto CM, Pellikka PA, Quinones M. Echocardiographic assessment of valve stenosis: EAE/ASE recommendations for clinical practice. *Eur J Echocardiogr.* 2009;10:1–25.
31. Benton JA, Kern HB, Anseth KS. Substrate properties influence calcification in valvular interstitial cell culture. *J Heart Valve Dis.* 2008;17:689–99. Bos D, Bozorgpourniazi A, Mutlu U, Kavousi M, Vernooij MW, Moelker A, et al. Aortic Valve Calcification and Risk of Stroke: The Rotterdam Study. *Stroke; a journal of cerebral circulation.* 2016
32. Blevins TL, Carroll JL, Raza AM, Grande-Allen K. Phenotypic characterization of isolated valvular interstitial cell subpopulations. *J Heart Valve Dis.* 2006;15:815–822.
33. Boon A, Cheriex E, Lodder J, Kessels . Cardiac valve calcification: characteristics of patients with calcification of the mitral annulus or aortic valve. *Heart.* 1997;78:472–474.
34. Briand M, Lemieux I, Dumesnil JG, Mathieu P, Cartier A, Despres JP, Arsenault M, Cochet J, Pibarot P. Metabolic syndrome negatively influences disease progression and prognosis in aortic stenosis. *J Am Coll Cardiol.* 2006;47:2229–2236.
35. Budoff MJ, Takasu J, Shavelle DM, O'Brien KD, Blumenthal RS, Carr JJ, Kronmal R. Reproducibility of CT measurements of aortic valve calcification, mitral annulus



- calcification, and aortic wall calcification in the multi-ethnic study of atherosclerosis. *Acad Radiol.* 2006;13:166–172.
36. Butcher JT, Nerem RM. Valvular endothelial cells and the mechanoregulation of valvular pathology. *Philos Trans R Soc Lond B Biol Sci.* 2007;362:1445–57
37. Butcher JT, Nerem RM. Valvular endothelial cells regulate the phenotype of interstitial cells in co-culture: effects of steady shear stress. *Tissue Eng.* 2006;12:905–15.
38. Butcher JT, Nerem RM. Porcine aortic valve interstitial cells in 3-dimensional culture: comparison of phenotype with aortic smooth muscle cells. *J Heart Valve Dis.* 2004;13:478–85.
39. Butcher JT, Penrod AM, Garcia AJ, Nerem RM. Unique morphology and focal adhesion development of valvular endothelial cells in static and fluid flow environments. *Arterioscler Thromb Vasc Biol.* 2004;24:1429–34.PubMed
40. Canterin F, Hirsu M, Popescu BA, Leiballi E, Piazza R, Pavan D, Gingham C, Nicolosi G L. Stage-related effect of statin treatment on the progression of aortic valve sclerosis and stenosis. *Am J Cardiol.* 2008;102:738–742
41. Caira FC, Stock SR, Gleason TG, McGee EC, Huang J, Bonow RO, Spelsberg TC, McCarthy PM, Rahimtoola SH, Rajamannan N. Human degenerative valve disease is associated with up-regulation of low-density lipoprotein receptor-related protein 5 receptor-mediated bone formation. *J Am Coll Cardiol.* 2006;47:1707–1712
42. Chan KL, Teo K, Tam J. Effect of Lipid lowering with rosuvastatin on progression of aortic stenosis: results of the aortic stenosis progression observation: measuring effects of rosuvastatin (ASTRONOMER) trial. *Circulation.* 2010;121:306–314.
43. Chan KL, Ghani M, Woodend K, Burwash I. Case-controlled study to assess risk factors for aortic stenosis in congenitally bicuspid aortic valve. *Am J Cardiol.* 2001;88:690–693.
44. Chui MC, Newby DE, Panarelli M, Bloomfield P, Boon NA. Association between calcific aortic stenosis and hypercholesterolemia: is there a need for a randomized controlled trial of cholesterol-lowering therapy? *Clin Cardiol.* 2001;24:52–55.
45. Chen JH, Yip CY, Sone ED, Simmons CA. Identification and characterization of aortic valve mesenchymal progenitor cells with robust osteogenic calcification potential. *Am J Pathol.* 2009;174:1109–19.Christie GW, Barratt-Boyes BG. Age-dependent changes in the radial stretch of human aortic valve leaflets determined by biaxial stretching. *Ann Thorac Surg.* 1995;60:S156–9.

46. Clark-Greuel JN, Connolly JM, Sorichillo E, Narula NR, Rapoport HS, Mohler III ER, et al. Transforming growth factor-beta1 mechanisms in aortic valve calcification: increased alkaline phosphatase and related events. *Ann Thorac Surg.* 2007;83:946–53.
47. Conti CA, Della Corte A, Votta E, Del Viscovo L, Bancone C, De Santo LS, et al. Biomechanical implications of the congenital bicuspid aortic valve: a finite element study of aortic root function from in vivo data. *J Thorac Cardiovasc Surg.* 2010;140:890–6
48. Cowell SJ, Newby DE, Prescott RJ, Bloomfield P, Reid J, Northridge DB, Boon N. A randomized trial of intensive lipid-lowering therapy in calcific aortic stenosis. *N Engl J Med.* 2005;352:2389–2397.
49. David V, Martin A, Lafage-Proust MH, Malaval L, Peyroche S, Jones DB, et al. Mechanical loading down-regulates peroxisome proliferator-activated receptor gamma in bone marrow stromal cells and favors osteoblastogenesis at the expense of adipogenesis. *Endocrinology.* 2007;148:2553
50. Davies PF, Passerini AG, Simmons CA. Aortic valve: turning over a new leaf(let) in endothelial phenotypic heterogeneity. *Arterioscler Thromb Vasc Biol.* 2004;24:1331–1333
51. Merryman WD. Mechano-potential etiologies of aortic valve disease. *J Biomech.* 2010;43:87–92
51. Deutscher S, Rockette HE, Krishnaswami V. Diabetes and hypercholesterolemia among patients with calcific aortic stenosis. *J Chronic Dis.* 1984;37:407–415.
52. Demer LL. Cholesterol in vascular and valvular calcification. *Circulation.* 2001;104:1881–1883.
53. Engler AJ, Sen S, Sweeney HL, Discher DE. Matrix elasticity directs stem cell lineage specification. *Cell.* 2006;126:677–89
54. Faggiano P, Antonini -Canterin F, Baldessin F, Lorusso R, D'Aloia A, Cas LD. Epidemiology and cardiovascular risk factors of aortic stenosis. *Cardiovasc Ultrasound.* 2006;4:27.
55. Faggiano P, Antonini-Canterin F, Erlicher A, Romeo C, Cervesato E, Pavan D, et al. Progression of aortic valve sclerosis to aortic stenosis. *Am J Cardiol.* 2003;91:99–101.
56. Fisher CI, Chen J, Merryman WD. Calcific nodule morphogenesis by heart valve interstitial cells is strain dependent. *Biomech Model Mechanobiol.* 2013;12:5–17.
57. Fukai T, Galis ZS, Meng XP, Parthasarathy S, Harrison D. Vascular expression of extracellular superoxide dismutase in atherosclerosis. *J Clin Invest.* 1998;101:2101–2111.

58. Garg V, Muth AN, Ransom JF, Schluterman MK, Barnes R, King IN, et al. Mutations in NOTCH1 cause aortic valve disease. *Nature*. 2005;437:270–4.
59. Gorter DJ, van Dinther M, Korchynskiy O, Ten Dijke P. Biphasic effects of transforming growth factor-beta on bone morphogenetic protein-induced osteoblast differentiation. *J Bone Miner Res*. 2011;26:1178–87.
60. Goldstein JL, Brown MS. Familial hypercholesterolemia: identification of a defect in the regulation of 3-hydroxy-3-methylglutaryl coenzyme A reductase activity associated with overproduction of cholesterol. *Proc Natl Acad Sci U S A*. 1973;70:2804–2808.
61. Gu X, Masters KS. Role of the Rho pathway in regulating valvular interstitial cell phenotype and nodule formation. *Am J Physiol Heart Circ Physiol*. 2011;300:H488–58.
62. Gu X, Masters KS. Regulation of valvular interstitial cell calcification by adhesive peptide sequences. *J Biomed Mater Res A*. 2010;93:1620–30.
63. Gu X, Masters Ks. Role of the MAPK/ERK pathway in valvular interstitial cell calcification. *Am J Physiol*. 2009;296:H1748–H1757.
64. Gu X, Masters Ks. Role of the MAPK/ERK pathway in valvular interstitial cell calcification. *Am J Physiol*. 2009;296:H1748–H1757.
65. Hanson AD, Marvel SW, Bernacki SH, Banes AJ, van Aalst J, Lobo EG. Osteogenic effects of rest inserted and continuous cyclic tensile strain on hASC lines with disparate osteodifferentiation capabilities. *Ann Biomed Eng*. 2009;37:955–65.
66. Han L, Gotlieb AI. Fibroblast growth factor-2 promotes in vitro heart valve interstitial cell repair through the Akt1 pathway. *Cardiovasc Pathol*. 2012;21:382–9.
67. Hinz B. The myofibroblast: paradigm for a mechanically active cell. *J Biomech*. 2010;43:146–55
68. Hoagland PM, Cook EF, Flatley M, Walker C, Goldman L. Case-control analysis of risk factors for presence of aortic stenosis in adults (age 50 years or older). *Am J Cardiol*. 1985;55:744–747.
69. Hjortnaes J, Butcher J, Figueiredo JL, Riccio M, Kohler RH, Kozloff KM, Weissleder R, Aikawa E. Arterial and aortic valve calcification inversely correlates with osteoporotic bone remodelling: a role for inflammation. *Eur Heart J*. 2010;31:1975–1984.
70. Hutcheson JD, Ryzhova LM, Setola V, Merryman WD. 5-HT(2B) antagonism arrests non-canonical TGF-beta1-induced valvular myofibroblast differentiation. *J Mol Cell Cardiol*. 2012;53:707–14.

71. Hutcheson JD, Chen J, Sewell-Loftin MK, Ryzhova LM, Fisher CI, Su YR, et al. Cadherin-11 regulates cell-cell tension necessary for calcific nodule formation by valvular myofibroblasts. *Arterioscler Thromb Vasc Biol.* 2013;33:114–20.
72. Hutcheson JD, Venkataraman R, Baudenbacher FJ, Merryman WD. Intracellular Ca(2+) accumulation is strain-dependent and correlates with apoptosis in aortic valve fibroblasts. *J Biomech.* 2012;45:888–94.
73. Hutcheson JD, Setola V, Roth BL, Merryman WD. Serotonin receptors and heart valve disease—it was meant 2B. *Pharmacol Ther.* 2011;132:146–57.
74. Jaffre F, Bonnin P, Callebert J, Debbabi H, Setola V, Doly S, et al. Serotonin and angiotensin receptors in cardiac fibroblasts coregulate adrenergic-dependent cardiac hypertrophy. *Circ Res.* 2009;104:113–23.
75. JD, Weiss RM, Serrano KM, Brooks RM II., Berry CJ, Zimmerman K, Young SG, Heis tadD. Lowering plasma cholesterol levels halts progression of aortic valve disease in mice. *Circulation.* 2009;119:2693–2701.
76. Jian B, Narula N, Li QY, Mohler ER III, Levy RJ. Progression of aortic valve stenosis: TGF-beta1 is present in calcified aortic valve cusps and promotes aortic valve interstitial cell calcification via apoptosis. *Ann Thorac Surg.* 2003;75:457–465.
77. Jian B, Jones PL, Li Q, Mohler ER III., Schoen FJ, Levy RJ. Matrix metalloproteinase-2 is associated with tenascin-C in calcific aortic stenosis. *Am J Pathol.* 2001;159:321–327.
78. Katz R, Wong ND, Kronmal R, Takasu J, Shavelle DM, Probstfield JL, Bertoni AG, Bu doff MJ, O'Brien KD. Features of the metabolic syndrome and diabetes mellitus as predictors of aortic valve calcification in the Multi-Ethnic Study of Atherosclerosis. *Circulation.* 2006;113:2113–2119.
79. Kaden JJ, Kilic R, Sarikoc A, Hagl S, Lang S, Hoffmann U, Brueckmann M, Borggrefe . Tumor necrosis factor alpha promotes an osteoblast-like phenotype in human aortic valve myofibroblasts: a potential regulatory mechanism of valvular calcification. *Int J Mol Med.* 2005;16:869–872.
80. Kaden JJ, Dempfle CE, Grobholz R, Fischer CS, Vocke DC, Kilic R, Sarikoc A, Pinol R, Hagl S, Lang S, Brueckmann M, Borggrefe M. Inflammatory regulation of extracellular matrix remodeling in calcific aortic valve stenosis. *Cardiovasc Pathol.* 2005;14:80–87.
81. Kaden JJ, Dempfle CE, Kilic R, Sarikoc A, Hagl S, Lang S, Brueckmann M, Borggrefe M. Influence of receptor activator of nuclear factor kappa B on human aortic valve myofibroblasts. *Exp Mol Pathol.* 2005;78:36–40.

82. Kaden JJ, Dempfle CE, Grobholz R, Tran HT, Kilic R, Sarikoc A, Brueckmann M, Vahl C, Hagl S, Haase KK, Borggrefe M. Interleukin-1 beta promotes matrix metalloproteinase expression and cell proliferation in calcific aortic valve stenosis. *Atherosclerosis*. 2003;170:205–211.
83. Kawaguchi A, Miyatake K, Yutani C, Beppu S, Tsushima M, Yamamura T, Yamamoto . Characteristic cardiovascular manifestation in homozygous and heterozygous familial hypercholesterolemia. *Am Heart J*. 1999;137:410–418
84. Lindroos M, Kupari M, Valvanne J, Strandberg T, Heikkila J, Tilvis R. Factors associated with calcific aortic valve degeneration in the elderly. *Eur Heart J*. 1994;15:865–870.
85. Liu AC, Joag VR, Gotlieb AI. The emerging role of valve interstitial cell phenotypes in regulating heart valve pathobiology. *Am J Pathol*. 2007;171:1407–18.
86. Li C, Xu S, Gotlieb AI. The progression of calcific aortic valve disease through injury, cell dysfunction, and disruptive biologic and physical force feedback loops. *Cardiovasc Pathol*. 2013;22:1–8
87. Lomashvili KA, Cobbs S, Hennigar RA, Hardcastle KI, O'Neill WC. Phosphate-induced vascular calcification: role of pyrophosphate and osteopontin. *J Am Soc Nephrol*. 2004;15:1392–401.
88. Merryman WD, Lukoff HD, Long RA, Engelmayr Jr GC, Hopkins RA, Sacks MS. Synergistic effects of cyclic tension and transforming growth factor-beta1 on the aortic valve myofibroblast. *Cardiovasc Pathol*. 2007;16:268–76.
89. Merryman WD, Youn I, Lukoff HD, Krueger PM, Guilak F, Hopkins RA, et al. Correlation between heart valve interstitial cell stiffness and transvalvular pressure: implications for collagen biosynthesis. *Am J Physiol Heart Circ Physiol*. 2006;290:H224–31.
90. Miller JD, Weiss RM, Serrano KM, Castaneda LE, Brooks RM, Zimmerman K, Heistad DD. Evidence for active regulation of pro-osteogenic signaling in advanced aortic valve disease. *Arterioscler Thromb Vasc Biol*. 2011;30:2482–2486.
91. Miller JD, Chu Y, Brooks RM, Richenbacher WE, Pena-Silva R, Heistad D. Dysregulation of antioxidant mechanisms contributes to increased oxidative stress in calcific aortic valvular stenosis in humans. *J Am Coll Cardiol*. 2008;52:843–850



92. Mohler ER III., Adam LP, McClelland P, Graham L, Hathaway DR. Detection of osteopontin in calcified human aortic valves. *Arterioscler Thromb Vasc Biol.* 1997;17:547–552.
93. Mohler ER, Sheridan MJ, Nichols R, Harvey WP, Waller BF. Development and progression of aortic valve stenosis: atherosclerosis risk factors—a causal relationship? A clinical morphologic study. *Clin Cardiol.* 1991;14:995–999.
94. Monzack EL, Gu X, Masters K. Efficacy of simvastatin treatment of valvular interstitial cells varies with the extracellular environment. *Arterioscler Thromb Vasc Biol.* 2009;29:246–253
95. Mohler ER III., Gannon F, Reynolds C, Zimmerman R, Keane MG, Kaplan FS. Bone formation and inflammation in cardiac valves. *Circulation.* 2001;103:1522–1528.
96. Mohler III ER, Chawla MK, Chang AW, Vyavahare N, Levy RJ, Graham L, et al. Identification and characterization of calcifying valve cells from human and canine aortic valves. *J Heart Valve Dis.* 1999;8:254–60.
97. Monzack EL, Masters KS. Can valvular interstitial cells become true osteoblasts? A side-by-side comparison. *J Heart Valve Dis.* 2011;20:449–63.
98. Moura LM, Ramos SF, Rajamannan NM. Rosuvastatin affecting aortic valve endothelium to slow the progression of aortic stenosis. *J Am Coll Cardiol.* 2007;49:554–561.
99. Newby DE, Cowell SJ, Boon NA. Emerging medical treatments for aortic stenosis: statins, angiotensin converting enzyme inhibitors, or both? *Heart.* 2006;92:729–734.
100. Nordstrom P, Glader CA, Dahlen G, Birgander LS, Lorentzon R, Waldenstrom A, Lorentzon R. Oestrogen receptor alpha gene polymorphism is related to aortic valve sclerosis in postmenopausal women. *J Intern Med.* 2003;254:140–146.
101. Novaro GM, Sachar R, Pearce GL, Sprecher DL. Association between apolipoprotein E alleles and calcific valvular heart disease. *Circulation.* 2003;108:1804–1808.
102. Nigam V, Srivastava D. Notch1 represses osteogenic pathways in aortic valve cells. *J Mol Cell Cardiol.* 2009;47:828–34.
103. Ngo DT, Sverdlov AL, Horowitz JD. Prevention of aortic valve stenosis: a realistic therapeutic target? *Pharmacol Ther.* 2012;135:78–93.
104. Novaro GM, Tiong IY, Pearce GL, Lauer MS, Sprecher DL, Griffin BP. Effect of hydroxymethylglutaryl coenzyme a reductase inhibitors on the progression of calcific aortic stenosis. *Circulation.* 2001;104:2205–9.

105. O'Brien KD, Shavelle DM, Caulfield MT, McDonald TO, Olin-Lewis K, Otto CM, Probstfield JL. Association of angiotensin-converting enzyme with low-density lipoprotein in aortic valvular lesions and in human plasma. *Circulation*. 2002;106:2224–2230.
106. O'Brien KD, Reichenbach DD, Marcovina SM, Kuusisto J, Alpers CE, Otto CM. Apolipoproteins B, (a), and E accumulate in the morphologically early lesion of 'degenerative' valvular aortic stenosis. *Arterioscler Thromb Vasc Biol*. 1996;16:523–532.
107. Olsson M, Thyberg J, Nilsson J. Presence of oxidized low density lipoprotein in nonrheumatic stenotic aortic valves. *Arterioscler Thromb Vasc Biol*. 1999;19:1218–1222
108. Osman L, Yacoub MH, Latif N. Role of human valve interstitial cells in valve calcification and their response to atorvastatin. *Circulation*. 2006;114:1547–1552  
Otto CM. Calcific aortic valve disease: new concepts. *Sem Thorac Cardiovasc Surg*. 2010;22:276–84.
109. Ortlepp JR, Hoffmann R, Ohme F, Lauscher J, Bleckmann F, Hanrath . The vitamin D receptor genotype predisposes to the development of calcific aortic valve stenosis. *Heart*. 2001;85:635–638.
110. Ortlepp JR, Schmitz F, Mevissen V, Weiss S, Huster J, Dronsowski R, Langebartels G, Autschbach R, Zerres K, Weber C, Hanrath P, Hoffmann . The amount of calcium-deficient hexagonal hydroxyapatite in aortic valves is influenced by gender and associated with genetic polymorphisms in patients with severe calcific aortic stenosis. *Eur Heart J*. 2004;25:514–522.
111. Otto CM. Valvular stenosis. In: Otto CM ed. *Textbook of Clinical Echocardiography*. Philadelphia, PA: Saunders; 2009:259–291.
112. Otto C, Pearlman AS, Gardner C. Hemodynamic progression of aortic stenosis in adults assessed by Doppler echocardiography. *J Am Coll Cardiol*. 1989:13545–13550.
113. Otto CM, Lind BK, Kitzman DW, Gersh BJ, Siscovick DS. Association of aortic-valve sclerosis with cardiovascular mortality and morbidity in the elderly [comment]. *N Engl J Med*. 1999;341:142–147.
114. Paruchuri S, Yang JH, Aikawa E, Melero-Martin JM, Khan ZA, Loukogeorgakis S, Schoen FJ, Bischoff J. Human pulmonary valve progenitor cells exhibit endothelial/mesenchymal plasticity in response to vascular endothelial growth factor-A and transforming growth factor-beta2. *Circ Res*. 2006;99:861–869.
115. Parhami F, Basseri B, Hwang J, Tintut Y, Demer L. High-density lipoprotein regulates calcification of vascular cells. *Circ Res*. 2002;91:570–576.

116. Parhami F, Morrow AD, Balucan J, Leitinger N, Watson AD, Tintut Y, Berliner JA, Demer LL. Lipid oxidation products have opposite effects on calcifying vascular cell and bone cell differentiation. A possible explanation for the paradox of arterial calcification in osteoporotic patients. *Arterioscler Thromb Vasc Biol.* 1997;17:680–687.
117. Paranya G, Vineberg S, Dvorin E, Kaushal S, Roth SJ, Rabkin E, Schoen FJ, Bischoff J. Aortic valve endothelial cells undergo transforming growth factor-beta-mediated and non-transforming growth factor-beta-mediated transdifferentiation in vitro. *Am J Pathol.* 2001;159:1335–1343.
118. Palta S, Pai AM, Gill KS, Pai RG. New insights into the progression of aortic stenosis: implications for secondary prevention. *Circulation.* 2000;101:2497–2502.
119. Peltier M, Trojette F, Sarano ME, Grigioni F, Slama MA, Tribouilloy CM. Relation between cardiovascular risk factors and nonrheumatic severe calcific aortic stenosis among patients with a three-cuspid aortic valve. *Am J Cardiol.* 2003;91:97–99
120. Pohle K, Maffert R, Ropers D, Moshage W, Stilianakis N, Daniel WG, Achenbach S. Progression of aortic valve calcification: association with coronary atherosclerosis and cardiovascular risk factors. *Circulation.* 2001;104:1927–1932.
121. Proudfoot D, Skepper JN, Hegyi L, Bennett MR, Shanahan CM, Weissberg PL. Apoptosis regulates human vascular calcification in vitro: evidence for initiation of vascular calcification by apoptotic bodies. *Circ Res.* 2000;87:1055–62.
122. Rajamannan NM, Evans FJ, Aikawa E, Grande-Allen KJ, Demer LL, Heistad DD, et al. Calcific aortic valve disease: not simply a degenerative process: a review and agenda for research from the National Heart and Lung and Blood Institute Aortic Stenosis Working Group. *Circulation.* 2011;124:1783–91.
123. Rajamannan NM. Bicuspid aortic valve disease: the role of oxidative stress in Lrp5 bone formation. *Cardiovasc Pathol.* 2011;20:168–176
124. Rossebø AB, Pedersen TR, Boman K, Brudi P, Chambers JB, Egstrup K, Gerds E, Gohlk, Barwolf C, Holme I, Kesaniemi YA, Malbecq W, Nienaber CA, Ray S, Skjaerpe T, Wachtell K, Willenheimer R. Intensive lipid lowering with simvastatin and ezetimibe in aortic stenosis. *N Engl J Med.* 2008;359:1343–1356.
125. Rajamannan NM. Mechanisms of aortic valve calcification: the LDL-density-radius theory: a translation from cell signaling to physiology. *Am J Physiol.* 2010;298:H5–H15.
126. Rajamannan NM, Subramaniam M, Stock SR, Stone NJ, Springett M, Ignatiev KI, McConnell JP, Singh RJ, Bonow RO, Spelsberg TC. Atorvastatin inhibits calcification and enhances nitric oxide synthase production in the hypercholesterolaemic aortic valve. *Heart.* 2005;91:806–810.

127. Rajamannan NM, Nealis TB, Subramaniam M, Pandya S, Stock SR, Ignatiev CI, Sebo TJ, Rosengart TK, Edwards WD, McCarthy PM, Bonow RO, Spelsberg T. Calcified rheumatic valve neoangiogenesis is associated with vascular endothelial growth factor expression and osteoblast-like bone formation. *Circulation*. 2005;111:3296–3301.
128. Rajamannan NM, Subramaniam M, Caira F, Stock SR, Spelsberg TC. Atorvastatin inhibits hypercholesterolemia-induced calcification in the aortic valves via the Lrp5 receptor pathway. *Circulation*. 2005;112:I229–I234.
129. Rajamannan NM, Subramaniam M, Springett M, Sebo TC, Niekrasz M, McConnell JP, Singh RJ, Stone NJ, Bonow RO, Spelsberg TC. Atorvastatin inhibits hypercholesterolemia-induced cellular proliferation and bone matrix production in the rabbit aortic valve. *Circulation*. 2002;105:2260–2265.
130. Rajamannan NM, Edwards WD, Spelsberg TC. Hypercholesterolemic aortic-valve disease. *N Engl J Med*. 2003;349:717–8.
131. Rajamannan NM, Subramaniam M, Rickard D, Stock SR, Donovan J, Springett M, Orszulak T, Fullerton DA, Tajik AJ, Bonow RO, Spelsberg T. Human aortic valve calcification is associated with an osteoblast phenotype. *Circulation*. 2003;107:2181–2184.
132. Rajamannan NM, Subramaniam M, Springett M, Sebo TC, Niekrasz M, McConnell JP, et al. Atorvastatin inhibits hypercholesterolemia-induced cellular proliferation and bone matrix production in the rabbit aortic valve. *Circulation*. 2002;105:2660–5.
133. Rossebo AB, Pedersen TR, Boman K, Brudi P, Chambers JB, Egstrup K, et al. Intensive lipid lowering with simvastatin and ezetimibe in aortic stenosis. *N Engl J Med*. 2008;359:1343–56.
134. Rosenhek R, Binder T, Porenta G, Lang I, Christ G, Schemper M, Maurer G, Baumgartner. Predictors of outcome in severe asymptomatic aortic stenosis. *N Engl J Med*. 2000;343:611–617.
135. Rodriguez KJ, Masters KS. Regulation of valvular interstitial cell calcification by components of the extracellular matrix. *J Biomed Mater Res A*. 2009;90:1043–53.
136. Roger VL, Go AS, Lloyd-Jones DM, Benjamin EJ, Berry JD, Borden WB, et al. Heart disease and stroke statistics—2012 update: a report from the American Heart Association. *Circulation*. 2012;125:e2–e220.

137. Sacks MS, Merryman WD, Schmidt DE. On the biomechanics of heart valve function. *J Biomech.* 2009;42:1804–24. *Comprehensive review of heart valve biomechanics.*Schoen FJ. Mechanisms of function and disease of natural and replacement heart valves. *Annu Rev Pathol.* 2012;7:161–83.
138. Shao JS, Cheng SL, Pingsterhaus JM, Charlton-Kachigian N, Loewy AP, Towler DA. Msx2 promotes cardiovascular calcification by activating paracrine Wnt signals. *J Clin Invest.* 2005;115:1210–1220.
139. Shavelle DM, Takasu J, Budoff MJ, Mao S, Zhao XQ, O'Brien KD. HMG CoA reductase inhibitor (statin) and aortic valve calcium. *Lancet.* 2002;359:1125–1126
140. Schoen FJ, Mitchell RN. The heart. In: Kumar V, Fausto N, Aster JC, Abbas A, editors. *Robbins/cotran pathologic basis of disease.* 8th ed. Philadelphia: W.B. Saunders; 2010. p. 529–87.
141. Schoen F. Aortic valve structure-function correlations: role of elastic fibers no longer a Schoen F. Evolving concepts of cardiac valve dynamics: the continuum of development, functional structure, pathobiology, and tissue engineering. *Circulation.* 2008;**118**:1864–1880
142. Schoen FJ, Levy RJ. Calcification of tissue heart valve substitutes: progress toward understanding and prevention. *Ann Thorac Surg.* 2005; 79:1072–80.
143. Stewart BF, Siscovick D, Lind BK, Gardin JM, Gottdiener JS, Smith VE, Kitzman DW, Otto CM. Clinical factors associated with calcific aortic valve disease. *Cardiovascular Health Study.* *J Am Coll Cardiol.* 1997;29:630–634.
144. Stretch of the imagination. *J Heart Valve Dis.* 1997; 6: 1–6.
145. Simmons CA, Grant GR, Manduchi E, Davies PF. Spatial heterogeneity of endothelial phenotypes correlates with side-specific vulnerability to calcification in normal porcine aortic valves. *Circ Res.* 2005;96:792–9.
146. Sprecher DL, Schaefer EJ, Kent KM, Gregg RE, Zech LA, Hoeg JM, McManus B, Roberts WC, Brewer HB Jr. Cardiovascular features of homozygous familial hypercholesterolemia: analysis of 16 patients. *Am J Cardiol.* 1984;**54**:20–30.
147. Stephens EH, de Jonge N, McNeill MP, Durst CA, Grande-Allen KJ. Age-related changes in material behavior of porcine mitral and aortic valves and correlation to matrix composition. *Tissue Eng Part A.* 2010;16:867–78.
148. Stephens EH, Chu CK, Grande-Allen KJ. Valve proteoglycan content and glycosaminoglycan fine structure are unique to microstructure, mechanical load, and



- age: Relevance to an age-specific tissue-engineered heart valve. *Acta Biomater.* 2008;4:1148–60.
149. Stewart BF, Siscovick D, Lind BK, Gardin JM, Gottdiener JS, Smith VE, Kitzman DW, Otto CM. Clinical factors associated with calcific aortic valve disease. *Cardiovascular Health Study. J Am Coll Cardiol.* 1997;29:630–634.
150. Taking care: ethical caregiving in our aging society. *The President's Council on Bioethics.* 2005;309.
151. Taylor PM, Batten P, Brand NJ, Thomas PS, Yacoub MH. The cardiac valve interstitial cell. *Int J Biochem Cell Biol.* 2003;35:113–8.
152. Tang Y-F, Xu J-B, Han L, Lu F-L, Lang X-L, Song Z-G, et al. Congenital quadricuspid aortic valve: analysis of 11 surgical cases. *Ch Med J.* 2011;124:2779–81.
153. Tanaka K, Sata M, Fukuda D, Suematsu Y, Motomura N, Takamoto S, Hirata Y, Nagai R. Age-associated aortic stenosis in apolipoprotein E-deficient mice. *J Am Coll Cardiol.* 2005;46:134–141
154. Teo KK, Corsi DJ, Tam JW, Dumesnil JG, Chan KL. Lipid lowering on progression of mild to moderate aortic stenosis: meta-analysis of the randomized placebo-controlled clinical trials on 2344 patients. *Can J Cardiol.* 2011;27:800–8.
155. Thanassoulis G, Campbell CY, Owens DS, Smith JG, Smith AV, Peloso GM, et al. Genetic associations with valvular calcification and aortic stenosis. *N Engl J Med.* 2013;368:503–12
156. Tintut Y, Alfonso Z, Saini T, Radcliff K, Watson K, Bostrom K, Demer L. Multilineage potential of cells from the artery wall. *Circulation.* 2003;108:2505–2510.
157. Wang H, Haeger SM, Kloxin AM, Leinwand LA, Anseth KS. Redirecting valvular myofibroblasts into dormant fibroblasts through light-mediated reduction in substrate modulus. *PLoS One.* 2012;7:e39969.
158. Weinberg EJ, Mack PJ, Schoen FJ, Garcia-Cardena G, Kaazempur Mofrad MR. Hemodynamic environments from opposing sides of human aortic valve leaflets evoke distinct endothelial phenotypes in vitro. *Cardiovasc Eng.* 2010;10:5–11.
159. Weinberg EJ, Schoen FJ, Mofrad MR. A computational model of aging and calcification in the aortic heart valve. *PLoS One.* 2009;4:e5960
160. Weinberg EJ, Kaazempur Mofrad MR. A multiscale computational comparison of the bicuspid and tricuspid aortic valves in relation to calcific aortic stenosis. *J Biomech.* 2008;41:3482–7.

161. Weiss RM, Ohashi M, Miller JD, Young SG, Heistad DD. Calcific aortic valve stenosis in old hypercholesterolemic mice. *Circulation*. 2006;114:2065–2069.
162. Wilmshurst PT, Stevenson RN, Griffiths H, Lord JR. A case-control investigation of the relation between hyperlipidaemia and calcific aortic valve stenosis. *Heart*. 1997;78:475–479.
163. Wu B, Elmariah S, Kaplan FS, Cheng G, Mohler ER III. Paradoxical effects of statins on aortic valve myofibroblasts and osteoblasts: implications for end-stage valvular heart disease. *Arterioscler Thromb, Vasc Biol*. 2005;25:592–597.
164. Wyss K, Yip CY, Mirzaei Z, Jin X, Chen JH, Simmons CA. The elastic properties of valve interstitial cells undergoing pathological differentiation. *J Biomech*. 2012;45:882–7.
165. Xing Y, Warnock JN, He Z, Hilbert SL, Yoganathan AP. Cyclic pressure affects the biological properties of porcine aortic valve leaflets in a magnitude and frequency dependent manner. *Ann Biomed Eng*. 2004;32:1461–1470.
166. Xu S, Gotlieb AI. Wnt3a/beta-catenin increases proliferation in heart valve interstitial cells. *Cardiovasc Pathol*. 2013 (in press).
167. Xu S, Liu AC, Kim H, Gotlieb AI. Cell density regulates in vitro activation of heart valve interstitial cells. *Cardiovasc Pathol*. 2012;21:65–73.
168. Yip CY, Chen JH, Zhao R, Simmons CA. Calcification by valve interstitial cells is regulated by the stiffness of the extracellular matrix. *Arterioscler Thromb Vasc Biol*. 2009;29:936–42
169. Young EW, Wheeler AR, Simmons CA. Matrix-dependent adhesion of vascular and valvular endothelial cells in microfluidic channels. *Lab Chip*. 2007;7:1759–66.
170. Yotsumato G, Iguro Y, Kinjo T, Matsumoto H, Masuda H, Sakata R. Congenital quadricuspid aortic valve: report of 9 surgical cases. *Ann Thorac Cardiovasc Surg*. 2003;9:134–7.
171. Yip CY, Chen JH, Zhao R, Simmons CA. Calcification by valve interstitial cells is regulated by the stiffness of the extracellular matrix. *Arterioscler Thromb Vasc Biol*. 2009;29:936–942.
172. Yip CY, Blaser MC, Mirzaei Z, Zhong X, Simmons CA. Inhibition of pathological differentiation of valvular interstitial cells by C-type natriuretic peptide. *Arterioscler Thromb Vasc Biol*. 2011;31:1881–9.

173. Elastin Haploinsufficiency Results in Progressive Aortic Valve Malformation and Latent Valve Disease in a Mouse Model *Circ. Res.* 2010;107:4 549-557
174. Bicuspid aortic valve: differences in the phenotypic continuum affect the repair technique *Eur J Cardiothorac Surg* 2010;37:5 1015-1020
175. Ablation within the sinus of Valsalva for treatment of supraventricular and ventricular tachycardias: what is known so far? *Europace* 2009;11:9 1142-1150  
Congenital and acquired conditions of the aortic root: multidetector computed tomography features *Postgrad. Med. J.* 2009;85:1005 383-391
176. Supravalvular Arrhythmia: Identifying and Ablating the Substrate *Circ Arrhythm Electrophysiol* 2009;2:3 316-326
177. What the cardiac surgeon needs to know prior to aortic valve surgery: impact of echocardiography *Eur J Cardiothorac Surg* 2009;35:6 960-964
178. Determinants of the degree of functional aortic regurgitation in patients with anatomically normal aortic valve and ascending thoracic aorta aneurysm. Transoesophageal Doppler echocardiography study *Heart* 2009;95:2 130-136
179. The Left Ventricular Ostium: An Anatomic Concept Relevant to Idiopathic Ventricular Arrhythmias *Circ Arrhythm Electrophysiol* 2008;1:5 396-404
180. Aortic Root Measurement by Cardiovascular Magnetic Resonance: Specification of Planes and Lines of Measurement and Corresponding Normal Values *Circ Cardiovasc Imaging* 2008;1:2 104-113
181. Anatomy of the Aortic Valvar Complex and Its Implications for Transcatheter Implantation of the Aortic Valve *Circ Cardiovasc Interv* 2008;1:1 74-81
182. Idiopathic Ventricular Arrhythmias Originating From the Aortic Root: Prevalence, Electrocardiographic and Electrophysiologic Characteristics, and Results of Radiofrequency Catheter Ablation *JACC* 2008;52:2 139-147
183. Mouse heart valve structure and function: echocardiographic and morphometric analyses from the fetus through the aged adult *Am. J. Physiol. Heart Circ. Physiol.* 2008;294:6 H2480-H2488
184. Noninvasive Evaluation of the Aortic Root With Multislice Computed Tomography: Implications for Transcatheter Aortic Valve Replacement *JIMG* 2008;1:3 321-330
185. Heart valve macro- and microstructure *Phil Trans R Soc B* 2007;362:1484 1421-1436
186. The surgical anatomy of the aortic root *MMCTS* 2007; 2007:0219 2527-
187. Tricuspidisation of the aortic valve with creation of a crown-like annulus is able to restore a normal valve function in bicuspid aortic valves *Eur J Cardiothorac Surg* 2006;29:6 1001-1006

188. Pathobiology of Idiopathic Ascending Aortic AneurysmsAsian Cardiovascular and Thoracic Annals 2006;14:3 254-260
189. Editorial comment: Demystifying the anatomic arrangement of the aortic valveEur J Cardiothorac Surg 2006;29:6 1006-1007
190. Epicardial Left Ventricular Tachycardia Originating Remote From the Sinus of Valsalva: Electrophysiological Characteristics, Catheter Ablation, and Identification From the 12-Lead ElectrocardiogramCirculation 2006;113:13 1659-1666
191. Homograft reconstruction of the aortic root for endocarditis with periannular abscess: a 17-year studyEur J Cardiothorac Surg 2005;28:1 69-75
192. ANATOMY: Anatomic basis of cross-sectional echocardiographyHeart 2001;85:6 716-720.