

ივანე ჯავახიშვილის სახელობის თბილისის სახელმწიფო უნივერსიტეტი

ხელნაწერის უფლებით

ნინო ჯაფარიძე

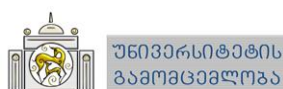სტომატოლოგიური მახასიათებლები D ვიტამინრეზისტენტული და
D ვიტამინდამოკიდებული რაქიტით დაავადებულ ბავშვებში

დისერტაცია

წარმოდგენილია მედიცინის დოქტორის აკადემიური ხარისხის მოსაპოვებლად

სამეცნიერო ხელმძღვანელი: მედიცინის მეცნიერებათა დოქტორი,

პროფესორი ვ.ვ. მარგველაშვილი



თბილისი

2015

ნაშრომი შესრულებულია თბილისის ივანე ჯავახიშვილის სახელობის სახელმწიფო უნივერსიტეტის სტომატოლოგიისა და ყბა-სახის ქირურგიის დეპარტამენტში

სტომატოლოგიის კლინიკა და სასწავლო - კვლევით ცენტრში „უნიდენტი“

ბავშვთა რეაბილიტაციის ცენტრში „რეა“

გენეტიკური და იშვიათი დაავადებების საქართველოს ფონდში

სარჩევი

შესავალი	4
თავი I	
ლიტერატურული მიმოხილვა	8
თავი II	
მასალა და მეთოდები.....	34
თავი III	
საკუთარი კვლევის შედეგები	
3.1.პაციენტთა კლინიკური და ბიოქიმიური მახასიათებლები.....	44
3.2.თანკბილვის და კბილების განვითარების ანომალიები D ვიტამინ-რეზისტენტული და D ვიტამინდამოკიდებული რაქიტის დროს ბავშვებში.....	54
3.3. კბილის კარიესული დაზიანებები D ვიტამინრეზისტენტული რაქიტის და D ვიტამინდამოკიდებული რაქიტის დროს ბავშვებში.....	59
3.4. პაროდონტის დაავადებები D ვიტამინრეზისტენტული რაქიტის და D ვიტამინდამოკიდებული რაქიტის დროს ბავშვებში.....	65
3.5. პერიოდონტის დაავადებები D ვიტამინრეზისტენტული რაქიტის და D ვიტამინდამოკიდებული რაქიტის დროს ბავშვებში.....	70
3.6. პაციენტთა ბიოქიმიური მახასიათებლების კორელაციები თანკბილვის ანომალიებთან, კბილებისა და პაროდონტის დაავადებებთან D ვიტამინრეზისტენტული რაქიტის დროს	72
3.7. შემთხვევის აღწერა	82

თავი IV

განხილვა	97
დასკვნები	107
პრაქტიკული რეკომენდაციები	108
ლიტერატურა	110

შესავალი

D ვიტამინრეზისტენტული რაქიტი, იგივე მემკვიდრეობითი ჰიპოფოსფატემია, ხასიათდება მეტაბოლური ცვლილებებით, რაც გამოიხატება ძვლის სტრუქტურის კალციფიკაციისა და მინერალიზაციის დარღვევებში [101]. სისხლის შრატში აღნიშნება ფოსფატების რაოდენობის შემცირება, რაც გამოწვეულია თირკმლის მილაკების მიერ არაორგანული ფოსფორის რეაბსორბციის შემცირებით. სტომატოლოგიური პრობლემები მოიცავს დენტინის სუსტ მინერალიზაციას, პულპური ღრუსა და ფესვის არხების გაფართოებას, ეს კი პერიაპიკალური აბსცესების წარმოქმნის წინაპირობას წარმოადგენს [2,3,37,92].

D ვიტამინდამოკიდებული რაქიტისთვის დამახასიათებელია შემდეგი სტომატოლოგიური დარღვევები: კბილების დაგვიანებული ამოჭრა, მინანქრის ჰიპოპლაზია, დენტინის დეფექტები, გაფართოებული პულპური ღრუ [4,5,93]. აღნიშნება თანკბილვის განვითარების და სასის ანომალიების მაღალი სიხშირე. რაქიტით დაავადებულ ბავშვებს ახასიათებთ ყბის ძვლებისა და კბილის ქსოვილების ბიოლოგიური არასრულფასოვნება [5].

ლიტერატურის მიხედვით, კარიესი ბავშვებში უარყოფით კორელაციაშია D (25 (OH) D)-ს კონცენტრაციასთან [71] მონაცემებით მაშინ, როდესაც D ვიტამინრეზისტენტული რაქიტის დროს კორელაციები კარიესსა და ბიოქიმიურ მახასიათებლებს შორის არ გამოვლინდა [143].

აზრთა სხვადასხვაობაა D ვიტამინრეზისტენტული რაქიტის დროს პაროდონტის ანთებითი დაავადებების არსებობის შესახებ. ზოგიერთი ავტორი აღნიშნავს ასოციაციებს D ვიტამინრეზისტენტულ რაქიტსა და პაროდონტის დაავადებებს შორის [91,95,123] მაშინ, როდესაც ზოგიერთი კვლევის შედეგად D ვიტამინრეზისტენტული რაქიტით დაავადებულ პაციენტებში პაროდონტის ანთებითი დაავადები არ გამოვლინდა [99].

მიუხედავად იმისა, რომ D ვიტამინდამოკიდებული რაქიტი ბავშვებში კარგად არის შესწავლილი, მწირია მონაცემები ყბა-კბილთა სისტემის ანომალიებისა და სტომატოლოგიური დაავადებების შესახებ. D ვიტამინრეზისტენტული რაქიტის

დროს კი არსებული კვლევები შემოიფარგლება ერთეული შემთხვევის აღწერით ან მცირე შემთხვევათა სერიის განხილვით; არ არის განხორციელებული კონტროლირებადი კვლევები. ინტერესს იწვევს D ვიტამინდამოკიდებული რაქიტისა და რაქიტისმაგვარი დაავადებების მქონე პაციენტთა სტომატოლოგიური სტატუსის შედარებითი ანალიზი; არ არის ჩატარებული რაქიტისმაგვარი დაავადებების მქონე ბავშვების სტომატოლოგიური მახასიათებლების კომპლექსური კვლევა, რაც ჩვენი კვლევის აქტუალობას განაპირობებს.

ჩვენი კვლევის მიზანია სტომატოლოგიური მახასიათებლების შესწავლა D ვიტამინრეზისტენტული და D ვიტამინდამოკიდებული რაქიტის დროს.

ამოცანები:

1. ყბა-კბილთა ანომალიების განაწილება და მათი განვითარების ფარდობითი შანსის შეფასება D ვიტამინრეზისტენტული და D ვიტამინდამოკიდებული რაქიტით დაავადებულ ბავშვებში;
2. კარიესის მახასიათებლების სიხშირეთა შეფასება D ვიტამინრეზისტენტული რაქიტის, D ვიტამინდამოკიდებული რაქიტისა და საკონტროლო ჯგუფებში;
3. კარიესის განვითარების ფარდობითი შანსის დადგენა D ვიტამინრეზისტენტული რაქიტისა და D ვიტამინდამოკიდებული რაქიტის დროს ბავშვებში;
4. სტომატოლოგიური ინდექსების შედარებითი ანალიზი D ვიტამინრეზისტენტული და D ვიტამინდამოკიდებული რაქიტის დროს ბავშვებში;
5. პაროდონტის დაავადებათა სიხშირის, სტრუქტურის შესწავლა და განვითარების ფარდობითი შანსის შეფასება D ვიტამინრეზისტენტული რაქიტის და D ვიტამინდამოკიდებული რაქიტის დროს ბავშვებში;
6. პაციენტთა ბიოქიმიური მახასიათებლების კორელაციების განსაზღვრა თანკბილვის ანომალიებთან, კბილებისა და პაროდონტის დაავადებებთან D ვიტამინ რეზისტენტული რაქიტის დროს.

სამეცნიერო სიახლე:

პირველად, D ვიტამინრეზისტენტული რაქიტის დროს ბავშვებში, ჩატარდა:

1. ყბა-კბილთა ანომალიების განაწილების და მათი განვითარების ფარდობითი შანსის შეფასება D ვიტამინრეზისტენტული და D ვიტამინდამოკიდებული რაქიტით დაავადებულ ბავშვებში;

2. კარიესის მახასიათებელთა სიხშირეების შეფასება D ვიტამინრეზისტენტული რაქიტის, D ვიტამინდამოკიდებული რაქიტის და საკონტროლო ჯგუფებში;

3. კარიესის განვითარების ფარდობითი შანსის დადგენა D ვიტამინრეზისტენტული რაქიტის და D ვიტამინდამოკიდებული რაქიტის დროს ბავშვებში;

4. სტომატოლოგიური ინდექსების შედარებითი ანალიზი D ვიტამინრეზისტენტული და D ვიტამინდამოკიდებული რაქიტის დროს ბავშვებში;

5. პაროდონტის დაავადებების სიხშირისა და სტრუქტურის შესწავლა, მათი განვითარების ფარდობითი შანსის შეფასება D ვიტამინრეზისტენტული რაქიტის და D ვიტამინდამოკიდებული რაქიტის დროს ბავშვებში;

6. განისაზღვრა პაციენტთა ბიოქიმიური მახასიათებლების კორელაციები თანკბილვის ანომალიებთან, კბილებისა და პაროდონტის დაავადებებთან D ვიტამინრეზისტენტული რაქიტის დროს.

პრაქტიკული ღირებულება: კვლევის შედეგები ხელს შეუწყობს D ვიტამინრეზისტენტული რაქიტის შედეგად განვითარებული სტომატოლოგიური დაავადებების ადრეულ დიაგნოსტიკას და პრევენციას.

ნაშრომში მოცემული პრაქტიკული რეკომენდაციები შეიძლება გამოყენებულ იქნას გართულებების პროგნოზირებისა და რისკის ჯგუფის გამოყოფისათვის.

შრომის აპრობაცია და პუბლიკაცია: დისერტაციის თემაზე გამოქვეყნებულია სამი სამეცნიერო ნაშრომი, სადისერტაციო ნაშრომის ძირითადი დებულებები

მოხსენებულია ევრაზიის II საერთაშორისო მულტიდისციპლინურ ფორუმზე (თბილისი. 26.10.2014).

სადისერტაციო ნაშრომის სტრუქტურა: ნაშრომი წარმოდგენილია 125 გვერდზე და მოიცავს შემდეგ ნაწილებს: შესავალი, ლიტერატურის მიმოხილვა, საკუთარი გამოკვლევის შედეგები, მიღებული შედეგების ანალიზი, დასკვნები, პრაქტიკული რეკომენდაციები, გამოყენებული ლიტერატურის სია, რომელიც მოიცავს 171 წყაროს. შედეგები ასახულია 14 დიაგრამასა და 18 ცხრილში, ნაშრომი ილუსტრირებულია 27 ფოტოთი.

თავი I

ლიტერატურის მიმოხილვა

რაქიტი მიეკუთვნება მსოფლიოში ერთ–ერთ ყველაზე ფართოდ გავრცელებულ დაავადებას ადრეული ასაკის ბავშვებში. უკანასკნელი 20 წლის განმავლობაში რაქიტი აღწერილია მსოფლიოს 59 ქვეყანაში [119].

რაქიტი არის ბიოქიმიური, მორფოლოგიური, რენტგენოლოგიური და კლინიკური ნიშნების სიმპტომოკომპლექსი, რომელიც შეიძლება განპირობებული იყოს მთელი რიგი ეგზოგენური და ენდოგენური ფაქტორებით [153].

ზოგიერთი ავტორის აზრით, რაქიტი არის არასპეციფიკური სინდრომი, რომელიც გამოწვეულია სხვადასხვა ეტიოლოგიური ფაქტორით და არ შეიძლება იგი განვიხილოთ, როგორც დამოუკიდებელი ნოზოლოგიური ფორმა [153,147].

ამავე დროს, ზოგიერთ შემთხვევაში, რაქიტი შეიძლება განვიხილოთ როგორც სინდრომი (სიმპტომოკომპლექსი), რომელიც თან ახლავს ძირითად დაავადებას ან ვითარდება ძირითადი დაავადების ფონზე. რაქიტი, როგორც სინდრომი, შეიძლება იყოს ღვიძლის ქრონიკული დაავადების, ქრონიკული პანკრეატიტის, თიროზინემიის, ვილსონის დაავადების, გლიკოგენოზის, ლოუს სინდრომის და სხვ. დაავადებების დროს [111].

თანამედროვე შეხედულების მიხედვით, რაქიტი დაავადებაა, რომელიც განპირობებულია დროებითი შეუსაბამობით კალციუმისა და ფოსფორით ორგანიზმის მოთხოვნილებასა და იმ სისტემის არასრულფასოვნებით, რომელიც უზრუნველყოფს მათ მიწოდებას ორგანიზმისთვის [56,100,47,156].

ბოლო წლების მკვლევართა [158,152] მონაცემებით, რაქიტი განისაზღვრება, როგორც დაავადება, რადგან მისი ზოგიერთი ფორმა წარმოადგენს დამოუკიდებელ ნოზოლოგიურ ფორმებს: რაქიტი ადრეულ ასაკში, D ვიტამინდეფიციტური რაქიტი, D ვიტამინდამოკიდებული რაქიტი, ჰიპოფოსფატემიური D ვიტამინ-რეზისტენტული რაქიტი (ფოსფატ-დიაზეტი)[152,153].

ძვლის მეტაბოლიზმის დარღვევით მიმდინარე იშვიათი პათოლოგიების უმრავლესობა მიმდინარეობს როგორც საყრდენ-მამოძრავებელი სისტემის, ჩონჩხოვანი სისტემის, ასევე, ზოგადად, კბილებისა და პაროდონტის სხვადასხვა ხარისხის დაზიანებით.

D ვიტამინდამოკიდებული რაქიტი წარმოადგენს ენზიმოპათიას, რომელიც დაკავშირებულია ალფა 1 - ჰიდროქსილაზის ფერმენტის დეფექტთან, რომელიც ახორციელებს 25-ოქსიქოლეკალციფეროლის გარდაქმნას 1,25 დიოქსიქოლეკალციფეროლად, რაც იწვევს ოსტეოპოროზს, ზრდაში ჩამორჩენას, ძვლების დეფორმაციას, კალციუმის, ფოსფორისა და მაგნიუმის აბსორბციის დაქვეითებას, კარიესს, კუჭ-ნაწლავის მოტორიკის ცვლილებას, ბილიარული ფუნქციის დარღვევას და სხვ. დაავადებას გააჩნია აუტოსომურ – რეცესიული მემკვიდრული გადაცემის ტიპი, თუმცა გვხვდება დაავადების სპორადიული შემთხვევებიც, რომლებიც განპირობებულია ახალი პირველადი მუტაციით[86,66].

კლინიკურად პათოლოგია ყველაზე ხშირად ვლინდება 3–5 თვის ასაკში, უფრო იშვიათად იწყება 3–5 წლის ასაკში. კლინიკური ნიშნები მოიცავს: სიმაღლეში ჩამორჩენას, ჰიპოტონიას, სისუსტეს, რაქიტის სამაჯურებს, ტეტანიას, ღია ყიფლიბანდს, პათოლოგიურ მოტეხილობას.

მეტაბოლური დარღვევების სიმძიმიდან გამომდინარე, გამოყოფენ D ვიტამინდამოკიდებული რაქიტის 2 კლინიკურ–ბიოქიმიურ ვარიანტს: მძიმე და

ზომიერი. პირველი ვარიანტისთვის დამახასიათებელია: ქვედა კიდურების ვარუსული დეფორმაცია, გულმკერდის, თავის, წინამხრის დეფორმაციები, რაქიტის სამაჯურები, გამოხატული ჰიპოკალციემია(1,4—1,7მმოლი/ლ), სისხლში გაზრდილი ტუტე-ფოსფატაზას აქტივობა და მომატებული ფოსფორის ექსტრაქცია,მარდში კალციუმის გამოყოფის შემცირება, გენერალიზებული ჰიპერამინოაციტურია. რენტგენოლოგიურად აღინიშნება ძვლოვანი ქსოვილის სტრუქტურის ღრმა დარღვევები (გენერალიზებული ოსტეოპოროზი, ფართო რაქიტული ზონა, მეტაფიზის კონტურების არაერთგვაროვნება). სქესის მიხედვით განსხვავება არ ფიქსირდება, რაც აიხსნება აუტოსომურ–რეცესიული გადაცემის ტიპით მაშინ, როდესაც D ვიტამინრეზისტენტული რაქიტის დროს ჭარბობს მდედრობითი სქესი [38,73].

მეორე ვარიანტისთვის დამახასიათებელია ძვლების მსუბუქი და ზომიერი დეფორმაციები,უმეტესად ქვედა კიდურების,ზომიერი ჰიპოკალციემია (1,9—2,2 მმოლი/ლ). პათოლოგიის პირველი ვარიანტი დაკავშირებულია 1,25-დიოქსიქოლეკალციფეროლის გამოხატულ დეფიციტთან [108,122].

D ვიტამინდამოკიდებული რაქიტისთვის დამახასიათებელია შემდეგი სტომატოლოგიური დარღვევები: კბილების დაგვიანებული ამოსვლა,მინანქრის ჰიპოპლაზია, დენტინის დეფექტები, გაფართოებული პულპური ღრუ, დენტინის თხელი შრე, სპონტანური ღრძილის და კბილის აბსცესები ტრავმის და კარიესის გარეშე, მოკლე ფესვები [14,846,114].

I ტიპის D ვიტამინდამოკიდებული რაქიტით დაავადებული 10 წლის გოგონას შემთხვევის აღწერის სტომატოლოგიურმა ანალიზმა აჩვენა: მუდმივი კბილების შესამჩნევი ჰიპოპლაზია, ყველა მუდმივ კბილზე მოყვითალო-მოყავისფრო ლაქები, თანკბილვის დარღვევა, პაროდონტიტი, ფართო ოთხკუთხა პულპური ღრუ, მოკლე ფესვები. სინათლის მიკროსკოპურმა და ულტრასტრუქტურულმა კვლევამ აჩვენა კბილის მაგარი ქსოვილების ანომალიები, რომლებიც მოიცავს როგორც მინანქარს, ისე დენტინს [135].

D ვიტამინდამოკიდებული რაქიტით დაავადებული 27 ბავშვის კლინიკურმა და კლინიკურ-ბიოქიმიურმა ანალიზმა გვიჩვენა, რომ პაციენტებს დაავადება დაეწყოთ სიცოცხლის პირველსავე წელს და ცვლილებები ატარებდა პროგრესირებად ხასიათს. ბავშვებს აღენიშნებოდათ ჩონჩხის გამოხატული რაქიტული დეფორმაციები (ქვედა კიდურების ვარუსული და/ან ვალგუსური დეფორმაციები, რაქიტული სამაჯურები), კუნთების ჰიპოტონია, ფიზიკურ განვითარებაში ჩამორჩენა.

სისხლის შრატის და შარდის ბიოქიმიურმა კვლევამ აჩვენა, რომ ტუტე ფოსფატაზას აქტიურობა სისხლის შრატში მომატებული იყო 27-დან 25 პაციენტში, არარორგანული ფოსფორის კონცენტრაცია შემცირებული იყო 14 პაციენტში, პარათირეოიდული ჰორმონი სისხლში მომატებული იყო 11-დან 7 პაციენტში, კალციტონინი - 2 პაციენტში, ხოლო ოსტეოკალცინი - ყველა გამოკვლეულ პირში. კალციუმის ექსკრეცია შარდში შემცირებული იყო 27-დან 24 პაციენტში [142].

ამ ჯგუფის ბავშვების სტომატოლოგიურმა ანალიზმა გვიჩვენა, რომ კბილების კარიესული დაზიანება აღინიშნა 21 ბავშვში, ე.ი. კარიესის გავრცელება D ვიტამინდამოკიდებული რაქიტით დაავადებულ პაციენტებში შეადგენდა 77,8%-ს. 11-დან 7 შემთხვევაში აღინიშნა სარძევე კბილების კარიესი 5 წლამდე ბავშვებში (63,6%). მუდმივი კბილების კარიესი 6-12 წლის ბავშვებში აღინიშნა 50%-ში (4-8-დან). 8-დან 7 შემთხვევაში 13-16 წლის ასაკში მუდმივი კბილების კარიესი (კარიესის გავრცელება) შეადგენდა 87,5%-ს. კარიესის ინტენსივობა საშუალოდ კბ ინდექსის მიხედვით შეადგენდა 8,1, კბა+კბ-ის მიხედვით 4,75-ს, კბა ინდექსი 6-12 წლის ასაკში შეადგენდა 1,75. კარიესის საშუალო ინტენსივობა კბა ინდექსის მიხედვით 13-16 წლის ასაკში შეადგენდა 7,75-ს. ეს მონაცემები მიუთითებს D ვიტამინდამოკიდებული რაქიტით დაავადებულ ბავშვებში კარიესული პროცესის მაღალ გავრცელებასა და ინტენსივობაზე.

ბავშვების უმრავლესობას ადრეულ ასაკში ესაჭიროება სტომატოლოგიური დახმარება. სარძევე კბილების კარიესის გამო 1-5 წლის ბავშვებში სტომატოლოგიური დახმარების საჭიროების ანალიზმა გვიჩვენა, რომ 6 მათგანს ესაჭიროებოდა კბილის ექსტრაქცია რთული კარიესის გამო, 4 -ს სჭირდებოდა 1 ან

რამდენიმე სარძევე კბილის ამოღება, ხოლო 1-ს ამოუღეს 2 სარძევე კბილი ფიზიოლოგიურ ცვლამდე ადრე [143].

6-12 წლის ასაკში მუდმივი კბილების მკურნალობის საჭიროების ანალიზმა აჩვენა, რომ 4-ს დასჭირდა მკურნალობა მარტივი კარიესის გამო, ხოლო 1-ს რთული კარიესის გამო. ამ ასაკში 1-ს უკვე დასჭირდა ორთოპედიული დახმარება [142].

13-16 წლის ასაკში მუდმივი კბილების მკურნალობის საჭიროების ანალიზმა აჩვენა, რომ 6-ს დასჭირდა მკურნალობა მარტივი კარიესის გამო, ხოლო 2-ს - რთული კარიესის გამო. 1 პაციენტს უკვე ჩატარებული ჰქონდა მკურნალობა რთული კარიესის გამო, 2 პაციენტს დასჭირდა ორთოპედიული მკურნალობა [142].

D ვიტამინდამოკიდებული რაქიტით დაავადებულ 3 ბავშვს აღნიშნა მუდმივი კბილების მინანქრის სისტემური ჰიპოპლაზია, 6-ს დაუგვიანდა პრემოლარის და მეორე მოლარის ამოჭრა. დენტოგრამაზე (19 პაციენტი) აღნიშნა პულპური ღრუს გადიდება, ქრონიკული ანთებითი პროცესი პერიაპიკალურ მიდამოში [142].

შესწავლილ იქნა II ტიპის D ვიტამინდამოკიდებული რაქიტით დაავადებულ ბავშვებში კბილების მინერალიზაცია, კბილებისა და კბილთა რკალის ზომა. კვლევის შედეგებმა აჩვენა, რომ ადგილი არ შემჩნეულა დროებითი კბილების მინანქრის ჰიპოპლაზია, გაფართოებულ პულპურ ღრუ, დენტინის თხელი ფენა, მუდმივი კბილების დაგვიანებული ამოსვლა [61].

ყველაზე დიდ სიძნელეს დიფერენციალურ დიაგნოსტიკაში წარმოადგენს D ვიტამინდამოკიდებული და D ვიტამინრეზისტენტული რაქიტის განსხვავება. D ვიტამინდამოკიდებული რაქიტის სასარგებლოდ მეტყველებს ძვლოვანი დეფორმაციების პროგრესირებადი ხასიათი და კლინიკურ-ბიოქიმიური მაჩვენებლების ნორმალიზაციის ნიშნების არარსებობა 6-8 კვირის განმავლობაში D ვიტამინით მკურნალობის ფონზე, აგრეთვე კალციუმის დაბალი დონე და სისხლში 25- ოქსიქოლექალციფეროლის შემცველობის ნორმალური დონე [73,83].

მემკვიდრული რაქიტისმაგვარი დაავადებები აერთიანებს რამდენიმე დამოუკიდებელ ნოზოლოგიურ ფორმას (დღემდე აღწერილია 30-მდე), რომელთა შორის დიდი ხვედრითი წილი უკავია D ვიტამინრეზისტენტული რაქიტს [165].

პირველად ტერმინი „D ვიტამინრეზისტენტული რაქიტი“ გამოყენეს ამ ფორმის რაქიტის D ვიტამინის მაღალი დოზებით არაეფექტური მკურნალობის აღსანიშნავად. პათოლოგია პირველად აღწერა ოლბრაიტმა 1937 წ. დაავადებას ახასითებს სრული პენეტრანტობა. ქალი გადასცემს პათოლოგიურ ნიშანს ქალიშვილებს და ვაჟებს 50% ალბათობით, ხოლო კაცები ქალიშვილებს–100%-ით. ბიჭებში დაავადება მიმდინარეობს მძიმედ ქალებთან შედარებით. გავრცელების სიხშირეა 1:20000–25000. [1,64]-ის მონაცემებით სიხშირე შეადგენს 1:12-20ათასს [158,41,83].

პოსტრაქიტული დეფორმაციებიდან ყველაზე დიდ პროცენტს შეადგენს ქვედა კიდურების (63%) და ხერხემლის (65%) დეფორმაცია[139].

D ვიტამინრეზისტენტული რაქიტი, X-თან შეჭიდული დომინანტური გადაცემის ტიპით, განპირობებულია თირკმლის ტუბულარული აპარატის პათოლოგიით[106], წვრილ ნაწლავში კალციუმის და ფოსფორის აბსორბციის დარღვევით; მიეკუთვნება მემკვიდრული ტუბულოპათიების ჯგუფს, რომელთა კლინიკური სურათი დაავადების ადრეულ სტადიაზე იმიტირებს რაქიტს, თუმცა არ უკავშირდება D ვიტამინის დეფიციტს; იგი მიეკუთვნება ძვლის მეტაბოლიზმის დარღვევით მიმდინარე იშვიათ პათოლოგიებს, რომელთა უმრავლესობა მიმდინარეობს როგორც ჩონჩხოვანი სისტემის, ასევე ზოგადად კბილებისა და პაროდონტის სხვადასხვა ხარისხის დაზიანებით [40,51,134].

პაციენტებს აღენიშნებათ ფოსფორის დაბალი შემცველობა, პარათირეოიდული ჰორმონის ნორმალური დონე, კალციუმის დონე სისხლში ნორმაშია, ან ნორმაზე დაბალი[99].

კლინიკური პოლიმორფიზმი, განსაკუთრებით პათოგენეზის და მეტაბოლური დარღვევების მხრივ და D ვიტამინზე საპასუხო რეაქციის ფართო დიაპაზონი

მიუთითებს D ვიტამინრეზისტენტული რაქიტის გენეტიკურ ჰეტეროგენობაზე [77].

ძირითადი სიძნელე ამ დაავადების დიაგნოსტიკაში ისაა, რომ არსებობს დიდი რაოდენობით გენი-კანდიდატები და არ არსებობს კონკრეტული კლინიკურ-ლაბორატორიული კრიტერიუმები, რომელებიც ამ დაავადებების დიფერენცირების საშუალებას მოგვცემდა.

დამტკიცებულია, რომ ფოსფატის ცვლის მარეგულირებელი გენი (PNEX) ლოკალიზებულია X ქრომოსომაში X_p 22 ლოკუსით. იგი მონაწილეობს ძვლოვანი ქსოვილის მინერალიზაციის პროცესში [43,44,27]. ღრმა მოლეკულურ-გენეტიკური კვლევის შედეგად დადგინდა, რომ არსებობს D ვიტამინრეზისტენტული რაქიტის ისეთი ფორმა, რომლის მემკვიდრული გადაცემის ტიპია აუტოსომურ-დომინანტური, 12p13 ლოკუსით [39,132,103,97,34]. PNEX ექსპრესირდება ძვლოვან ქსოვილსა და კბილებში [6,70,95,62]. კვლევებმა აჩვენა, რომ PNEX ჩართულია ფოსფატონინის (ფოსფატ-მარეგულირებელი ჰორმონი) ინაქტივაციაში [138,55,79,115,89].

ჰიპოფოსფატემიური რაქიტის მქონე პაციენტებისთვის დადგენილია გენის მუტაცია – ფოსფორის კოტრანსპორტიორი (Na-PiI, Na-PiIIa и Na-PiIIc, Na-PiIII), რომელიც უზრუნველყოფს ფოსფორის ტრანსპორტირებას და ნორმალურ ჰომეოსტაზს [163,140, 7,17,80,58].

ჩატარებული კვლევების შედეგებმა აჩვენა, რომ იმ ბავშვებში, რომლებიც არიან CYP2C9 გენის “ნელი” ალელური ტიპის მატარებლები, აღენიშნებათ 25(OH)D3-ის შემცირება. რაქიტითა და რაქიტისმაგვარი დაავადებების მქონე პაციენტებში აღინიშნება გენოტიპი, რომელიც წარმოადგენს CYP2C9*3 და CYP2C9*2 გენის “ნელი” ალელური ტიპის ჰეტეროზიგოტას [42,85,94,105]. ამგვარად, სისხლში 25(OH)D3-ის დაბალი შემცველობა შეიძლება აიხსნას D ვიტამინის ცვლის გენეტიკურად დეტერმინირებული დარღვევით და კერძოდ, ვიტამინ D3 – 25(OH)D3-ით, რაც მიუთითებს, რომ მიზანშეწონილია ამ კონტინგენტის

პაციენტებში იმ ვიტამინ-მინერალების კომპლექსის გამოყენება, რომელიც შეიცავს D3 [65,28,129,170,6,9].

განასხვავებენ D ვიტამინრეზისტენტული რაქიტის X ქრომოსომასთან შეჭიდული დომინანტური გადაცემის ტიპის 4 კლინიკურ-ბიოქიმიურ ვარიანტს:

I ვარიანტი: ხასიათდება ადრეული მანიფესტაციით, უმნიშვნელო ძვლოვანი დეფორმაციით, ჰიპოფოსფატემიით, ჰიპერფოსფატურიით, პარატჰორმონის მომატებული დონით, სისხლში კალციუმის დონის შემცირებით, D ვიტამინის კარგი ამტანობით.

II ვარიანტი: გამოირჩევა შედარებით გვიანი მანიფესტაციით (2 წ.), გამოხატული ძვლოვანი დეფორმაციით, ჰიპოფოსფატემიით, მნიშვნელოვანი ჰიპერფოსფატურიით, D ვიტამინის მაღალ დოზებთან რეზისტენტობით.

III ვარიანტი ხასიათდება გვიანი მანიფესტაციით (5-6 წ.), ძვლოვანი სისტემის რთული დეფორმაციით, გამოხატული ჰიპოფოსფატემიით, ფოსფორის დონის მნიშვნელოვანი აბსორბციით ნაწლავებში, ნორმალური ან მნიშვნელოვანი ჰიპერფოსფატურიისას D ვიტამინის მაღალ დოზებთან რეზისტენტობით.

IV ვარიანტი: აღინიშნება გვიანი მანიფესტაცია (2წ), ზომიერი ძვლოვანი დეფორმაცია, მაღალი მგრძობელობა D ვიტამინის მიმართ. აღინიშნება D ვიტამინის ჰიპერვიტამინოზის სურათი (დებინება, ჰიპერკალციემია, ჰიპერკალციურია) ვიტამინის უმნიშვნელო დოზის შემთხვევაშიც კი[81].

მემკვიდრული ჰიპოფოსფატემიური რაქიტი წარმოადგენს დაავადებათა ჯგუფს: მემკვიდრული I ტიპის ჰიპოფოსფატემია (HPDR I); მემკვიდრული II ტიპის ჰიპოფოსფატემია (HPDR II); ჰიპოფოსფატემიური D ვიტამინრეზისტენტული რაქიტი I ტიპი ; ჰიპოფოსფატემიური D ვიტამინრეზისტენტული რაქიტი II ტიპი; ფოსფატ დიაბეტი; X ქრომოსომასთან შეჭიდული ჰიპოფოსფატემია (XLH); X ქრომოსომასთან შეჭიდული D ვიტამინრეზისტენტული რაქიტი; აუტოსომურ-დომინანტური ჰიპოფოსფატემიური რაქიტი (ADHR); აუტოსომურ-რეცესიული

ჰიპოფოსფატემიური რაქიტი (ARHR). ყველაზე გავრცელებული ფორმაა XLH X – თან შეჭიდული ჰიპოფოსფატემიური რაქიტი, ხოლო დანარჩენ ფორმას ახასიათებს დაბალი გავრცელება [87,73,138,141,150]. X ქრომოსომასთან შეჭიდული ჰიპოფოსფატემიური რაქიტი მემკვიდრეობითი დაავადება, რომელიც განპირობებულია თირკმლის მილაკებში ფოსფორის რეაბსორბციის მოშლით და ხასიათდება ძვლოვანი სისტემის რაქიტისმაგვარი ცვლილებებით. დაავადების განვითარება დაკავშირებულია ფოსფატის და კალციუმის რეაბსორბციის შემცირებასთან, ფარისებრი ჯირკვლის ჰიპერფუნქციასთან [128,110,31,73,19,45].

X ქრომოსომასთან შეჭიდული ჰიპოფოსფატემიის დროს კლინიკურად დაავადება ვლინდება ფეხების O-ს მაგვარი დეფორმაციით, სიმაღლეში ჩამორჩენით, ჰიპოკალციემიით, ოსტეოიდური ქსოვილების ჰიპიპლაზიით, არ აღინიშნება მიოპათია, კალციუმის დონე ნორმალურია ან უმნიშვნელოდ შემცირებული (2,25-2,37 მმოლი/ლ). გააჩნიათ დიდი კუნთოვანი ძალა. გოგონებს ძვლოვანი დეფორმაციები ნაკლებად აქვთ გამოხატული, არცთუ იშვიათად აღენიშნებათ საგიტალური კრანოსინოსტოზი, კბილების დეფორმაცია და დაზიანება, ინტერგლობულარული დენტინი. ჩვეულებრივ, არ აღინიშნება კბილის მინანქრის ჰიპოპლაზია. არ გვხვდება გლუკოზურია, კალიურია, ამინოაციდურია. პარათირეოიდული ჰორმონი ნორმაშია, ტუტე ფოსფატაზა ზომიერადაა მომატებული [15,23].

აუტოსომურ-დომინანტური ჰიპოფოსფატემიის დროს ძვლების დაზიანება კლინიკური და ლაბორატორიული მაჩვენებლებით არ განსხვავდება X ქრომოსომასთან შეჭიდული ჰიპოფოსფატემიისგან, მაგრამ დეფორმაცია ნაკლებად მძიმეა, პაციენტები უფრო ასთენიურები არიან და გამოხატული სიდაბლე არ აღენიშნებათ. რაქიტული ცვლილებები ეპიფიზურ ზონებში არ გვხვდება, ან მინიმალურია. დომინირდება ოსტეომალაცია, ფოსფორის რეაბსორბცია თირკმლებში გაუმჯობესებულია პარათირეოიდული ჰორმონის მოქმედების შედეგად.

ძვლების აუტოსომურ-რეცესიული ჰიპოფოსფატემიური დაზიანება ჰიპერკალციურიით მიგვითითებს ჰიპოფოსფატემიური დაზიანების სხვა

ვარიანტზე, მაგრამ ამ დროს არსებობს კუნთოვანი სისუსტე და ოსტეოპენიური ცვლილებები რენტგენოგრაფიაზე, თუმცა ჰიპერპარათირეოდიზმი არ აღინიშნება [54].

ჰიპოფოსფატემიური რაქიტი, ისევე როგორც სხვა ტუბულოპათია, იმალება D ვიტამინ ირეზისტენტული რაქიტის ნიღბის ქვეშ, რასაც მივყავართ არაადექვატურ თერაპიამდე. უკანასკნელ წლებში დიდი ყურადღება ეთმობა ჰიპოფოსფატემიის მექანიზმის შესწავლას. გენეტიკური მუტაციების გარკვევა ხსნის ახალ შესაძლებლობებს ჰიპოფოსფატემიური რაქიტის პათოგენეზის შესწავლასა და ადეკვატური მკურნალობის შესაძლებლობაში. მოლეკულურ-გენეტიკური კვლევების შედეგად დადგენილია ამ პათოლოგიის 8 დამოუკიდებელი ნოზოლოგიური ფორმა. დადგენილია ასევე გენის ლოკუსები, ქრომოსომური ლოკალიზაციები. მოცემულია თითოეული ფორმის კლინიკური დახასიათება, რამაც მოითხოვა გენოფენოტიპური კორელაციის განსაზღვრის აუცილებლობა, რაც მნიშვნელოვანია ეფექტური თერაპიისა და მედიკო (სამედიცინო)-გენეტიკური პროგნოზირებისთვის [148,150,13,74].

ფოსფატდიაბეტის დაავადების ნიშნები ვლინდება 2წ.-ის, იშვიათად 1 წ.-ის ასაკში. აღინიშნება შუბლისა და თხემის, კიდურების, გულმკერდის დეფორმაცია, სიმაღლეში ჩამორჩენა ქვედა კიდურების დეფორმაციის ხარჯზე. პაციენტთა უმრავლესობას აღინიშნება კუნთოვანი ჰიპოტონია, სიარულს იწყებენ 1.5-2 წ. ასაკში [88,157,22,110].

ანომალური ჰიპოფოსფატური დენტინი შეიცავს არაკოლაგენური ფოსფორილებული მატრიცული ცილების დეჰიდრირებულ ფრაგმენტებს. PHEX არის ერთადერთი ფერმენტი, რომელსაც შეუძლია ASARM პეპტიდების დაშლა, რომელთა დაგროვება იწვევს მინერალიზაციის დარღვევას [13,23,129,135,79].

მიუხედავად D ვიტამინრეზისტენტული და D ვიტამინდამოკიდებული რაქიტის ფენოტიპური მსგავსებისა, კლინიკურ - ლაბორატორიული მაჩვენებლების შედარება მიგვანიშნებს მათ ჰეტეროგენურ ბუნებაზე.

კალციუმის დონე, არაორგანული ფოსფორის შემცველობა სისხლის შრატში არ განსხვავდება შესადარებელ ჯგუფებში. D ვიტამინდამოკიდებული რაქიტის დროს სარწმუნოდ არის შემცირებული იონიზებული კალციუმის კონცენტრაცია, კალციტონინის შემცველობა, და არაორგანული ფოსფორის კლირენსი, ტუტე ფოსფატაზა სარწმუნოდაა მომატებული. ფარისებრი ჯირკვლის ფუნქციური აქტივობა დამოკიდებულია დაავადების ფორმაზე. D ვიტამინდამოკიდებული რაქიტის დროს პარათირეოიდული ჰორმონის საშუალო მნიშვნელობა მეტია D ვიტამინრეზისტენტულ რაქიტთან შედარებით.

სისხლში აღინიშნება ჰიპოფოსფატემია, კალციუმის დონე ნორმალურია ან ზოგჯერ შემცირებული, ტუტე ფოსფატაზას აქტივობა - გაზრდილი. შარდში მაღალია ფოსფატის შემცველობა. რენტგენოლოგიურად ძვლის ცვლილებები ძალიან ჰგავს ჩვეულებრივი რაქიტის ცვლილებებს [12].

კალციტონინი იწვევს ჰიპოკალცემიას და ჰიპოფოსფატემიას. კალციტონინის სეკრეცია რეგულირდება იონიზებული კალციუმის კონცენტრაციის ცვლილებით სისხლში: კალციუმის კონცენტრაციის ზრდა ხელს უწყობს კალციტონინის სეკრეციის სტიმულირებას. კალციტონინი მოქმედებს ოსტეოკლასტებსა და თირკმლის მილაკების უჯრედებზე. ოსტეოკალცინის კონცენტრაცია სისხლში არის ძვლოვანი ქსოვილის მეტაბოლიზმის მაჩვენებელი. მისი ძირითადი ფუნქციაა ძვლების დაცვა ჭარბი მინერალიზაციისგან. უნდა აღინიშნოს შემაერთებელი ქსოვილის (კოლაგენური და არაკოლაგენური ცილის) ელემენტების მნიშვნელოვანი როლი ძვლოვანი ქსოვილის სტრუქტურის ფორმირებაში [166]. არის კვლევები, რომლებიც მიუთითებენ რაქიტისმაგვარი დაავადებების დროს შემაერთებელი ქსოვილის მეტაბოლიზმის დარღვევაზე [17,32,98].

კალციუმისა და ფოსფორის შეფარდების სხვაობა განაპირობებს ძვლების არასწორ მინერალიზაციას, არღვევს მის ზრდასა და სიმტკიცეს, ავადდება ბავშვები ერთი-სამი წლის ასაკში, ზოგჯერ კი სქესობრივი მომწიფების დროს [154,161,168]. რაქიტის წარმოშობის მთავარი მიზეზია კალციუმისა და ფოსფორის

არასწორი შეფარდება. კალციუმისა და ფოსფორის ნორმალური შეფარდებაა 2:1 ან 1,5:1-თან [96,72,36,7,32,76,120].

შესწავლილ იქნა 48 პაციენტი რაქიტისმაგვარი დაავადებებით. 47-ს აღენიშნებოდა ტუტე ფოსფატაზას მომატება. პარათირეოიდული ჰორმონის და კალციტონინის შემცველობა სისხლში შემცირებული იყო 12-დან 10 პაციენტში. ოსტეოკალცინის დონე მომატებული იყო ყველა პაციენტში. 40-ს აღენიშნა ფოსფატის კლირენსის მომატება, 41 პაციენტს შარდში შემცირებული ჰქონდა კალციუმი [142].

ჩონჩხის მხრივ ვითარდება ისეთი მკაფიო ცვლილებები, როგორებიცაა კეფის დარბილება და გაბრტყელება, დიდი და მცირე ყიფლიბანდის კიდების დარბილება, დიდი ყიფლიბანდის დაგვიანებით დახურვა, თავის ასიმეტრია[169]. ამას მოჰყვება ძვლოვანი ქსოვილის ჭარბად განვითარება: მკაფიოდ იკვეთება შუბლის და თხემის ბორცვები, შუბლი ხშირად ოლიმპიურია. რაქიტული ბავშვის თავი ხშირად შედარებით დიდია და კანქვეშა ვენური ქსელი გამოხატული. გვიანდება კბილების ამოჭრა[144], ირღვევა მათი თანმიმდევრობა, არცთუ იშვიათად ყბებს შორის შეთანასოვნება, თანკბილვა. აღინიშნება ცვლილებები გულმკერდისა და კიდურების მხრივაც. გულმკერდი დეფორმაციას განიცდის, ნეკნებზე (ძვლოვანი ნაწილის ხრტილში გადასვლის ადგილზე) ირიბად შემსხვილებებია, ლავიწის ძვლები რამდენადმე დეფორმირებულია, მაჯის არეები და ფალანგები ზოგჯერ გამსხვილებული. ქვედა კიდურების O-სებრი (გარეთ გაზნექილი) ან X-სებრი (მუხლის არეში შიგ შედრეკილი და ურთიერთმიახლოებული) დეფორმაცია ვლინდება მას შემდეგ, რაც ბავშვი სიარულს იწყებს.

დეფორმაციას განიცდის მენჯი და ტერფები. რაქიტის დროს ფსიქონერვული და მოტორული აპარატის ფუნქციური ცვლილებების გამო ბავშვი გვიან იწყებს ჯდომას, ცოცვას, დგომას, სიარულს. ყურადღებას იპყრობს კუნთების ტონუსის მნიშვნელოვანი დაქვეითება. რაქიტის დროს ირღვევა ცილების და ლიპიდების ცვლა, ამასთან ცხიმმჟავას ახასიათებს რაქიტის მასტიმულირებელი ეფექტი. დეფორმაციას განიცდის როგორც კიდურების ლულოვანი ძვლები, ასევე ხერხემალიც. დარღვევები ზოგჯერ ისეთ მასშტაბს იღებს, რომ ძვლოვანი ქსოვილი

და მყესები ერთმანეთს სცილდება. მნიშვნელოვანი ცვლილებები აღინიშნება იმ ძვლებში, რომელთა ხრტილებიც განაპირობებს მაქსიმალურ ზრდას. ხრტილის ზედაპირი ხდება უხეში, უსწორმასწორო და ხორკლიანი. აღნიშნული დეფორმაცია ხშირად გვხვდება ნეკნებისა და ნეკნების ხრტილების შეერთების ადგილზე. ნეკნები ხდება მოკლე და დეფორმირებული [58,151].

მძიმე ფორმის რაქიტის დროს გულმკერდი გამოიდრიკება (ე.წ. “ქათმის გულმკერდი”) ან პირიქით – ჩაიდრიკება (ე.წ. “მეწაღის გულმკერდი”). დეფორმაციას განიცდის ქვედა კიდურებიც, თავი კრანოტაბესი, ქალას ძვლების გარბილება, კვადრატული თავი.ყბის ძვლების დეფორმაციამ შეიძლება გააძნელოს საკვების მიღება და შეცვალოს კბილების ფორმა. გულმკერდი ქათმისებური ან მეწაღისებური, რაქიტული კრიალოსანი, ჰარისონის ღარი. მენჯი – წინა-უკანა დიამეტრის შემცირება, ანუ ბრტყელი მენჯი. კიდურები (ზედა და ქვედა) – მაჯებზე - “რაქიტული სამაჯურები”, თითის ფალანგებზე “მარგალიტის მძივები”, ფეხების გამრუდება ვალგუსური(X-ის მაგვარი) ან ვარუსული (O-ს მაგვარი),სახსრები – ჰიპერმობილურობა. კუნთთა ტონუსის გამოხატული დაქვეითება[82,29].

საშუალო სიმძიმის რაქიტის შემთხვევაში ძვალსახსროვანი სისტემის მხრივ აღინიშნება ქალას ძვლების დარბილება, კვადრატული თავი, თხემის ბორცვების მკვეთრი გამობერილობა, უნაგირა ცხვირი, კბილების ამოჭრის ვადების და თანკბილვის დარღვევა. გულმკერდი შესაძლებელია იყოს ქათმისებური ან მეწაღისებური, განვითარებულია კიფოზი, სკოლიოზი, ლორდოზი. კუნთთა ტონუსი მკვეთრად დაქვეითებული.რაქიტის მსუბუქი ფორმისგან განსხვავებით, აღინიშნება რენტგენოლოგიური ცვლილებები.

მძიმე რაქიტის შემთხვევაში ზემოაღწერილ კლინიკურ ნიშნებთან ერთად დამატებით ვლინდება ცვლილებები შინაგანი ორგანოების მხრივ. სასუნთქი მუსკულატურის ტონუსის დაქვეითებამ და გულმკერდის დეფორმაციამ შეიძლება გამოიწვიოს ვენტოლაციის დარღვევა, სასუნთქი გზების დახშობა და აქედან გამომდინარე, ხშირი ინფექციები.კუნთების მოდუნების გამო,შესაძლებელია, განვითარდეს საზარდულის, ჭიპის ან თეთრი ხაზის თიაქარი.

კლასიკური და რაქიტისმაგვარი დაავადების დროს ორივე შემთხვევაში დაზიანებულია ძვლოვანი სისტემა, რაც დაკავშირებულია კალციუმ-ფოსფორის ცვლასთან[102]. ამის გამო გამწვანებულია კლასიკური რაქიტის და რაქიტისმაგვარი დაავადებების დიფერენციალური დიაგნოსტიკა.ამასთან უნდა აღინიშნოს, რომ რაქიტისმაგვარი დაავადებები განსხვავდება კლასიკური რაქიტისგან ეტიოლოგიით, პათოგენზით და გამოვლენის სიმძიმით [169,129,114].

მემკვიდრული რაქიტისმაგვარი დაავადების დროს საკმაოდ ხშირია სტომატოლოგიური დარღვევები, რომლებიც უმეტეს შემთხვევაში არ დიაგნოსტირდება, ან გამოვლინდება გვიან [70,33,4].

D ვიტამინრეზისტენტული რაქიტის დროს აღინიშნება შემდეგი სტომატოლოგიური დარღვევები: კბილებისა და ყბების ჰოპოკალციფიკაცია, ჰიპომინერალიზაცია, მინანქრის ჰიპოპლაზია, ჰოპოფოსფატემია, რომელიც იწვევს ინტერგლობულარული დენტინის ჩალაგებას კბილის შიგნით [59,68,99], რაც მნიშვნელოვნად აუარესებს კბილის ქსოვილთა კალციფიკაციას და იწვევს მინანქარზე მიკროსკოპული ბზარების გაჩენას. მინანქრის და დენტინის ჰიპომინერალიზაცია ზრდის მიკრობების შეღწევადობას კბილის შიგნით, რაც ხელს უწყობს პირის ღრუში აბსცესის წარმოქმნას [87,117,30,13,107,78]. აღინიშნება სარძევე კბილების გვიანი და არარეგულარული ამოჭრა, ძალიან ხშირია მინანქრის დეფექტი, სარძევე და მოგვიანებით მუდმივი კბილების კარიესს. კბილების დაზიანების მიზეზს ხსნიან იმით, რომ ერთი მხრივ, კბილების ჩასახვა ხდება სიცოცხლის პირველ თვეებში, როდესაც რაქიტი აქტიურ ფაზაშია, მეორე მხრივ, ყბის ძვლების დეფორმაციის (პარაბოლური ფორმის ნაცვლად დებულობს ტრაპეციის ფორმას) გამო თანკბილვის დარღვევით. ამ პათოლოგიის მქონე პაციენტებს აღინიშნებათ მაღალი სასა[129,169].

მძიმე სტომატოლოგიური დარღვევები, რომლებიც აღინიშნებათ ჰიპოფოსფატემიური რაქიტის მქონე პაციენტებს, არის ან PHEX , ან DMP1, ან FGF23 გენის მუტაციის შედეგი[8,48]. ყველა შემთხვევაში დომინანტურ ნიშანს წარმოადგენს პულპის ქსოვილის სპონტანური ინფიცირება, რის შედეგადაც

ვითარდება კბილის აბსცესი[125]. ენდოდონტური ინფექციისგან განსხვავებით, ეს აბსცესი ვითარდება ინტაქტური კბილის მიდამოში, ყოველგვარი ტრავმის გარეშე, როგორც სარძევე, ისე მუდმივ კბილებში[26,113]. კლინიკურად კბილები გამოიყურება ნორმალურად, რაც ართულებს ინფექციის ენდოდონტიური წარმოშობის იდენტიფიცირებას. რენტგენოლოგიურად მინანქრის ფენა გათხელებულია, პულპური ღრუ გადიდებული, პულპის რქები აღწევს დენტინ-მინანქრის საზღვარს [26]. ჰისტოლოგიურად გამოსაკვლევ უბანზე აღინიშნება ბზარები მინანქარში, დენტინის მინერალიზაციის დეფექტები[127], არამინერალიზირებული ინტერგლობულარული სივრცე[24,87]. ენდოდონტიური ინფექცია არის კბილის პულპის სწრაფი ნეკროზის მიზეზი, რის საფუძველსაც ქმნის ანომალურ დენტინში წარმოქმნილი მიკრობზარები, რაც წარმოადგენს პულპაში ბაქტერიების შეჭრის მიზეზს [25].

კარიესის გავრცელება მაღალია როგორც D ვიტამინრეზისტენტულ, ისე D ვიტამინდამოკიდებული რაქიტით დაავადებულ პაციენტებში. ამასთან, ასაკის მატებასთან ერთად დაზიანებული კბილების რაოდენობაც იზრდება [3]. D ვიტამინრეზისტენტული რაქიტით დაავადებულ ბავშვებში სარწმუნოდ მაღალია კბა ინდექსის მნიშვნელობა D ვიტამინდამოკიდებული რაქიტის მქონე პაციენტებთან შედარებით [133].

D ვიტამინრეზისტენტული რაქიტის მქონე ბავშვებში აღინიშნება კარიესული პროცესის მაღალი ინტენსივობა და გავრცელება, რაც განპირობებულია ამელოგენეზისა და დენტინოგენეზის გენეტიკური დარღვევებით. აღინიშნება კარიესული პროცესის ნაკლებად რთული ფორმიდან სწრაფი გადასვლა რთულ ფორმაში, რაც აიხსნება კბილის აგებულების თავისებურებებით (დენტინის თხელი ფენა, განიერი პულპური ღრუ) [10,36,126,131].

დადგენილია პირდაპირი კავშირი კარიესის გავრცელებას, ინტენსივობასა და ორსულთა ტოქსიკოზს შორის. სწორედ გვიანი ტოქსიკოზით ხსნიან სარძევე კბილების მინანქრის არასაკმარისი კალციფიკაციას. ტოქსიკოზის კლინიკური გამოვლინება დაკავშირებულია სისხლში დიდი რაოდენობით სეროტონინის

გამოყოფასთან, რასაც თან სდევს ნაყოფის ქრონიკული ჰიპოქსია. ნაყოფის ჰიპოქსია, ისევე როგორც ახალშობილის ასფიქსია, იწვევს სერიოზულ ცვლილებებს კალციუმ-ფოსფორის ცვლის მაჩვენებლებში და უკვე დაბადებიდან 24 საათის შემდეგ ასეთ ბავშვებში აღინიშნება ჰიპოკალცემია, სისხლის შრატში არაორგანული ფოსფორის მომატება და ერითროციტებში არაორგანული ფოსფორის შემცირება. უკვე სიცოცხლის პირველივე თვეებში დიაგნოსტირდება რაქიტი, კბილების ამოჭრისას კი აღინიშნება მინანქრის პირველადი ჰიპოპლაზია [146,171,159].

[159]-ის მიერ ელექტრონული მიკროსკოპის საშუალებით დადგინდა, რომ იმ დედების შვილებს, რომელთაც ორსულობის პერიოდში არტერიული ჰიპოტონია ჰქონდათ, აღენიშნათ სისხლის მიმოქცევის დარღვევა პულპაში .

[149]-ის მონაცემებით, 1-3 წლის ასაკის ბავშვებში, რომელთა დედებს ორსულობის პერიოდში აღენიშნებოდათ: პლაცენტის ჰიპოპლაზია, ქრონიკული პიელონეფრიტი, დიაბეტი, სიმსუქნის II-III სტადია, ანემია, დიაგნოსტირებული იყო კბილების სხვადასხვა ხარისხის დაზიანებები.

0-5 წლამდე ასაკის ბავშვებში 20-დან 12 შემთხვევაში კარიესის გავრცელება შეადგენდა 55%-ს. 6-დან 12 წლამდე 11-დან 8 პაციენტში აღინიშნა კარიესი. კარიესის გავრცელება შეადგენდა 70.6%, აქედან 7 ბავშვს აღენიშნა მუდმივი კბილების კარიესი. 13-16 წლის ასაკში 17-დან 12 შემთხვევაში მუდმივი კბილების კარიესის გავრცელება შეადგენდა 72.7%-ს. კარიესის საშუალო ინტენსივობა კბ ინდექსით შეადგენდა 2.95; კბ+კბა-ს მიხედვით -3.88. კბა ინდექსი 6-12 წლის ბავშვებში შეადგენდა 2.71 ,13-16წლის პაციენტებში კი - 4.91.

48 პაციენტიდან 38-ს აღენიშნა კარიესი – კარიესის გავრცელება შეადგენდა 64.6% [142].

D ვიტამინრეზისტენტული რაქიტით დაავადებული ბავშვების სტომატოლოგიური სტატუსის ანალიზმა გვიჩვენა, რომ ბავშვების უმრავლესობას ადრეულ ასაკში სჭირდება სტომატოლოგიური დახმარება[35,126]. 0–5 წლის ასაკში 20 სარძევე კბილის კარიესის მკუნალობის საჭიროების ანალიზმა აჩვენა, რომ 10–ს

ესაჭიროებოდა მკურნალობა მარტივი კარიესის გამო, 4 –ს კი რთული კარიესის გამო, 1 საჭიროებდა ერთი დროებითი კბილის ექსტრაქციას ქრონიკული მაგრანულირებული პერიოდონტიტის გამო, ხოლო 2 პაციენტს კი დროებითი კბილები უკვე ჰქონდა ამოღებული ფიზიოლოგიურ ცვლამდე[142].

6–12 წლის ასაკში 8–ს დასჭირდა მკურნალობა მუდმივი კბილების მარტივი კარიესის გამო , 3–ს ჩატარებული ჰქონდა მკურნალობა რთული კარიესის გამო, 2–ს დასჭირდა 1 ან 2 მუდმივი კბილის ამოღება, გარდა ამისა, ისინი უკვე საჭიროებდნენ ორთოპედიულ მკურნალობას. 13–16 წლის ასაკში 8–ს დასჭირდა მკურნალობა მუდმივი კბილების მარტივი კარიესის გამო, 4–ს რთული კარიესის გამო, 3–ს ჩატარებული ჰქონდა მკურნალობა რთული კარიესის გამო, 2 საჭიროებდა ორთოპედიულ დახმარებას [142].

თერაპია ვიტამინის ანალოგებითა და ფოსფატური დანამატებით დადებითად მოქმედებს პირის ღრუს მდგომარეობაზე. კბა ინდექსი ადრეული ბავშვობის პერიოდიდან ნამკურნალევ პაციენტებში ახლოსაა საკონტროლო ჯგუფთან[26].

10 წლის მანძილზე 1048 ბავშვის გამოკვლევამ და 25-ჰიდროქსი ვიტამინ D (25 (OH) D) სტატუსისა და სტომატოლოგიური მახასიათებლების კავშირის დასადგენად ჩატარებულმა კვლევამ აჩვენა, რომ D (25 (OH) D)-ის კონცენტრაციის გაზრდა ამცირებს მუდმივი კბილების კარიესის სიხშირეს[71].

ჰისტოლოგია

კბილის ჰისტოლოგია მოიცავს კბილ-დრძილოვანი შეერთების გადიდებას, განიერ პრედენტინს, აღინიშნება დენტინის სფეროსებრი და მილისებრი დეფექტები, ზოგჯერ მინანქრის ჰიპოპლაზია[53].

ჰისტოლოგიური კვლევით აღინიშნება მიკროორგანიზმების შეღწევა მინანქრის კალციფიცირებულ სტრუქტურაში ხილული კარიესის არარსებობის დროს, რაც მოითხოვს დროულ მკურნალობას ინფექციების თავიდან აცილების მიზნით [123,116,117].

შესწავლილ იქნა პაციენტი - 15 წლის ვაჟი. მის დედას და უმცროს დას ჰქონდათ X კრომოსომასთან შეჭიდული ჰიპოფოსფატემია მაშინ, როდესაც დანარჩენი 2 წევრი, მამა და უმცროსი და, იყო სრულიად ჯანმრთელი. ავადმყოფებს აღინიშნებოდათ სიმაღლეში ჩამორჩენა, სახსრების დეფორმაცია და ხერხემლის გამრუდება. ეს სიმპტომები უფრო მძიმე ფორმით იყო გამოხატული პაციენტში, ვიდრე დედისა და დის შემთხვევაში. პაციენტს პირის ღრუში აღინიშნებოდა რამდენიმე აბსცესი მაშინ, როდესაც არ ჰქონდა კბილის კარიესული დაზიანება ან ტრავმა. რენტგენოლოგიურმა გამოკვლევამ აჩვენა კბილის ფესვის დისპლაზია და პულპური ღრუს გადიდება; ჰისტოლოგიურად გამოვლინდა მესამე მოლარის შესამჩნევი წრიული დენტინი და პრედენტინის სიგანის მომატება. აბსცესი, შესაძლებელია, გამოწვეული ყოფილიყო პულპის ინფექციით, რაც დაკავშირებული იყო იმ ბზარებთან, რომლებიც აღინიშნებოდა მინანქარზე [87].

ჰიპოფოსფატემიური რაქიტით დაავადებული 10 მოზარდი პაციენტის პაროდონტის სტატუსის შედარებამ საკონტროლო ჯგუფში აჩვენა, რომ პაროდონტიტის გავრცელება მაღალი იყო ჰიპოფოსფატემიური რაქიტით დაავადებულ პაციენტებში (60% – 3,6% დან 7,3% -მდე კონტროლში) [133].

პაროდონტის დაავადებების გავრცელება და სიმძიმე ჰიპოფოსფატემიის დროს კონტროლთან შედარებით მნიშვნელოვნად იყო მომატებული[25].

ექსპერიმენტის ჩატარების შედეგად დადგინდა, რომ თავგებს, რომელთაც აღინიშნებოდათ PHEX ფერმენტის ნაკლებობა, ჰქონდათ არასრულფასოვანი

ალვეოლური ძვალი და ცემენტი [49]. კბილების ფენოტიპი კარგად კორელირებს ძვლების ფენოტიპთან და შეიძლება გამოყენებულ იქნეს მინერალიზაციის განსაზღვისათვის [20,25,50].

შესწავლილ იქნა რაქიტისმაგვარი დაავადებით (D ვიტამინრეზისტენტული რაქიტით და D ვიტამინდამოკიდებული რაქიტით) დაავადებული 109 ბავშვის სტომატოლოგიური სტატუსი. პაციენტები დაყავით 3 ასაკობრივ ჯგუფად: I ჯგუფი: 3–6 წელი (სარძევე თანკბილვა), II ჯგუფი: 7-11 წელი (შერეული თანკბილვა), III ჯგუფი: 12–18 წელი (მუდმივი თანკბილვა). ღრძილების ანთებითი ნიშნები შევისწავლეთ CPITN ინდექსის მიხედვით [155] .

სისხლდენის სიხშირე ყველაზე მეტი აღმოჩნდა პაციენტთა მეორე ჯგუფში: D ვიტამინრეზისტენტული რაქიტის – $60,8 \pm 14,0\%$ და D ვიტამინდამოკიდებული რაქიტის - $44,2 \pm 9,43\%$, შემთხვევაში .

კბილების ქვების სიხშირე II და III ჯგუფში შეადგენდა: D ვიტამინდამოკიდებული რაქიტის შემთხვევაში $8,6 \pm 6,1\%$ და $10,1 \pm 11,1\%$, D ვიტამინრეზისტენტული რაქიტის ჯგუფში, შესაბამისად, $13,3 \pm 6,79$ და $40,1 \pm 11,5\%$.

პათოლოგიური პაროდონტული ჯიბე აღმოჩნდა 2 პაციენტს მესამე ასაკობრივ ჯგუფში D ვიტამინრეზისტენტული რაქიტის დროს. ამრიგად, ბავშვებს რაქიტისმაგვარი დაავადებით ხშირად აღენიშნებათ პაროდონტის დაზიანება [160].

D ვიტამინრეზისტენტული რაქიტით დაავადებულ ბავშვებს შორის D ვიტამინდამოკიდებულ რაქიტთან შედარებით, სარწმუნოდ მაღალი იყო PMA ინდექსის მნიშვნელობა, აღინიშნებოდა ღრძილების რეცესია, სისხლდენა ზონდირებისას; ძვლოვანი მასის შემცირება დაფიქსირდა 60%-ში (შესწავლილ იქნა 10 პაციენტი: 2 ვაჟი და 8 გოგო). მომატებული იყო პაროდონტის დაავადებების, პირის ღრუში აბსცესების, თანკბილვის ანომალიების, დენტინში ცვლილებების სიხშირე [133].

რაქიტით დაავადებული ბავშვები ხასიათდებიან ყბის ძვლებისა და კბილის ქსოვილების ბიოლოგიური არასრულფასოვნებით [5].

ცხოველებზე ჩატარებულმა ექსპერიმენტმა აჩვენა, რომ რაქიტის დროს ყბის ძვლებში ჰისტოლოგიურად გვხვდება სუსტი ჩაკირვის უბნები [13]. ძვლოვანი ქსოვილის წარმოქმნის შეფერხებით შეიძლება აიხსნას ყბის ძვლების განუვითარებლობა; ყბის ძვლების სტრუქტურული დარღვევები, თავის მხრივ, იწვევს კბილების დაგვიანებულ ამოსვლას. თანკბილვის დარღვევები აიხსნება ქვედა ყბის განვითარების შეფერხებით.

ყბის ძვლები საღეჭი კუნთების ფუნქციური ზემოქმედების შედეგად, არასრულფასოვანი მინერალიზაციის გამო, ადვილად დეფორმირდება. ქვედა ყბა კარგავს თავის პარაბოლოიდურ ფორმას. რკალი, რომელშიც მოქცეულია ფრონტალური კბილები, კარგავს თავის სიმრგვალებს და ბრტყელდება. ეს კი იწვევს ფრონტალური კბილების ანომალურ მდებარეობას. ალვეოლური რკალი, თავის მხრივ, იღებს ტრაპეციისმაგვარ ფორმას. ყბების ასეთი ფორმა ადრეული რაქიტის ნიშანია. თუ ქვედა ყბას ახასიათებს ტრაპეციისმაგვარი ფორმა, ქვედა მოლარები იხრება ენის მიმართულებით, ასეთი ქვედა ყბა მიგვანიშნებს გვიან რაქიტზე [145].

რაქიტი განაპირობებს საღეჭი კუნთების არასასურველ მოქმედებას ზედა ყბის განვითარებაზე - ყვრიმალის რკალზე მიმაგრებული კუნთები საფეთქლის ძვლის, ყბის ბორცვისა და ფრთისებრი მორჩის არეში ქვემოთ ქაჩავს ყვრიმალის რკალს ალვეოლურ მორჩსა და მიმდებარე ქსოვილებთან ერთად და ზემოქმედებს ზემო მოლარებსა და პრემოლარებზე. ფრონტალური კბილების მდებარეობის ანომალია ქმნის ღია თანკბილვის წარმოქმნის საფუძველს [145].

ჰიპოფოსფატემიური რაქიტით დაავადებული საშუალოდ 11 წლის ასაკის 14 პაციენტის (9 გოგო, 5 ვაჟი) გამოკვლევის მიხედვით თანკბილვის დარღვევა აღინიშნა 85,7% -ში [116].

დენტინის აგებულების შესწავლამ D ვიტამინრეზისტენტული რაქიტის დროს აჩვენა, რომ დენტინის გლობულარული აგებულება აღინიშნება მხოლოდ კბილის განვითარების იმ სტადიაზე, როდესაც კალციუმისა და ფოსფორის დეფიციტია მაშინ, როდესაც D ვიტამინრეზისტენტული რაქიტის დროს დენტინის გლობულარული აგებულება არ არის დაკავშირებული კალციუმის და ფოსფორის დეფიციტთან [75].

ზოგიერთი მონაცემის მიხედვით, ძირითადი სტომატოლოგიური დეფექტები D ვიტამინრეზისტენტული რაქიტის შემთხვევაში მიმდინარეობს დენტინში, მინანქარი ნორმალურია, ღრძილისა და კბილის მრავლობითი აბსცესი ტრავმის და კარიესის გარეშეა; გადიდებული პულპური ღრუ კი, რომლის ზომები მნიშვნელოვნად სცილდება მინანქარ-დენტინის საზღვარს, წარმოადგენს კონსერვატიული ენდოდონტური მკურნალობის დაწყების წინაპირობას [118,126,134,13].

[68,124]–ის მიხედვით, სინათლის მიკროსკოპის, კონტაქტური მიკრო-რადიოგრაფიის და რენტგენოლოგიური ანალიზის საფუძველზე შესწავლილ იქნა ჰიპოფოსფატემიური D ვიტამინრეზისტენტული რაქიტის დიაგნოზის მქონე პაციენტების სარძევე კბილების სტრუქტურული დეფორმაციები. კალციუმისა და ფოსფორის კონცენტრაცია იყო ნორმაში, აღმოჩნდა მრავლობითი მიკროსკოპიული ანომალიები დენტინში – ინტერგლობულარული დენტინი, პრედენტინის ფართო ზონა. ფოსფორის კონცენტრაცია დენტინში ოჯახური ჰიპოფოსფატემიური D ვიტამინრეზისტენტული რაქიტის დროს მნიშვნელოვნად იყო შემცირებული [87,124].

პოსტნატალური ინტერგლობულარული დენტინის ფორმირება და მინერალიზაცია მნიშვნელოვნად ირღვევა D ვიტამინრეზისტენტული რაქიტის დროს. შესწავლილ იქნა D ვიტამინრეზისტენტული რაქიტით დაავადებული 7 პაციენტის 17 კბილი (3 გოგონა, 4 ვაჟი). ინტერგლობულარული დენტინი აღმოჩნდა 6 ბავშვის კბილზე. დენტინის დეფექტი დაკავშირებულია პრენატალურ, ნატალურ და პოსტნატალურ პერიოდთან. 5 ბავშვს ყველა კბილზე არ აღენიშნა პრენატალური ინტერგლობულარული დენტინი, 1 ბავშვს არ აღენიშნა პრენატალური ინტერგლობულარული დენტინი, მაგრამ ჰქონდა პოსტნატალური ინტერგლობულარული დენტინი, ხოლო 1 მათგანს არ ჰქონდა ინტერგლობულარული დენტინი. ავტორის აზრით, დაავადებული პაციენტის დედის ნივთიერებათა ცვლა მოქმედებს მუცლადყოფნის პერიოდში ბავშვის მეტაბოლიზმზე. 5-დან 3 ბავშვის (პრენატალური ინტერგლობულარული დენტინით) დედა დაავადებული იყო D ვიტამინრეზისტენტული რაქიტით. 2

ბავშვს, რომელთაც არ აღენიშნათ პრენატალური ინტერგლობულარული დენტინი, ჰყავდა ჯანმრთელი დედა [87].

ჰისტოლოგიურ დაყოფას, დენტინოგენეზის დარღვევის სიმძიმის მიხედვით, აქვს მაღალი დადებითი კორელაცია D ვიტამინრეზისტენტული რაქიტის სიმძიმის კლინიკურ ხარისხებთან. D ვიტამინრეზისტენტული რაქიტით დაავადებული 5 პაციენტის 29 სარძევე კბილის ჰისტოლოგიური ანალიზმა აჩვენა, რომ დენტინოგენეზის დარღვევის სიმძიმე (სიმძიმის ხარისხის ზრდის მიხედვით) შეიძლება დაიყოს 3 ხარისხად. I ხარისხის შემთხვევაში გლობულარული დენტინის რაოდენობა ნაკლებია 50%-ზე და ინტერგლობულარული სივრცე შემცირებულია. II ხარისხის დროს გლობულარული დენტინის სივრცე ვრცელდება მთელ დენტინის შრეზე, ინტერგლობულარული სივრცე გადიდებულია; III ხარისხის დროს გლობულარული დენტინის რაოდენობა 50%-ზე მეტია. გარდა ამისა, იმ ორსულების ნაყოფს, რომელთაც ჰქონდათ D ვიტამინრეზისტენტული რაქიტის დიაგნოზი და არ ჰქონდათ ჩატარებული ადეკვატური მკურნალობა, მუცლადყოფნის პერიოდში ჩამოყალიბდათ გლობულარული დენტინი [90,23,60].

ელექტრონული მიკროსკოპიით შესწავლილ იქნა D ვიტამინრეზისტენტული რაქიტით დაავადებულ პაციენტთა სარძევე კბილები. მინანქრის სტრუქტურაში დარღვევები არ დაფიქსირებულა, კალციუმისა და ფოსფორის შემცველობა იყო ისეთივე, როგორც ჯანმრთელ ბავშვებში. დენტინის სტრუქტურაში აღმოჩენდა ისეთი მნიშვნელოვანი ანომალიები, როგორებიცაა ინტერგლობულარული დენტინი, პრედენტინის ფართო ზონები, ტუბულარული დეფექტები; დენტინში ფოსფორის კონცენტრაცია იყო მნიშვნელოვნად შემცირებული [26].

ჰიპოპლაზია

კბილების მინერალიზაციასთან დაკავშირებით არსებობს აზრთა სხვაობა. მიუხედავად იმისა, რომ ცალკეულ შემთხვევებში აღინიშნება მინანქრის ჰიპოპლაზია, იგი არ წარმოადგენს დენტინის სტრუქტურაში D ვიტამინ-რეზისტენტული რაქიტის მახასიათებელ ნიშანს. ჰიპოპლაზია გვხვდება ფრონტალური კბილების საჭრელ კიდესთან და მოლარების ბორცვებზე [44], თუმცა [53]-ის მონაცემებით, 3 ბავშვის სტომატოლოგიური ანალიზის მიხედვით, 2 მათგანს აღენიშნა მინანქრის ჰიპოპლაზია. ჰიპოპლაზიური დეფექტები უმეტესწილად გვხვდება მუდმივი კბილების ყელის მიდამოში, ფრონტალური კბილების საჭრელ კიდესთან ახლოს და საღეჭი კბილების ბორცვების მწვერვალებთან ახლოს [57]. [111]-ის მონაცემებით კი კბილების მინერალიზაცია ნორმალურია. მინანქრის სისტემური ჰიპოპლაზია აღინიშნა 3 პაციენტში, მუდმივი კბილების დაგვიანებული ამოსვლა - 4 პაციენტში. ყველაზე ხშირი იყო პრემოლარების და მეორე მოლარის დაგვიანებული ამოსვლა [117].

პულპაში აღინიშნება პათოლოგიური ცვლილებები. შესწავლილ იქნა პულპის მიკროსკოპული აგებულება. აღინიშნა: კოლაგენური ბოჭკოების რაოდენობის გაზრდა, უჯრედული ელემენტების რაოდენობის შემცირება, გაფართოებული სისხლძარღვები, სისხლძარღვებში სისხლისმომარაგების მნიშვნელოვანი მომატება, სისხლძარღვთა კონტურების არაერთგვაროვნება. პულპის რქის გადიდება და დენტინის ფენის გათხელება [59,2].

რენტგენოლოგიურად პაციენტთა უმრავლესობას აღენიშნება პულპური ღრუს გაფართოება, ფესვის მწვერვალის მიდამოში ძვლოვანი ქსოვილის სახემეცვლილი უბნები არაგამოკვეთილი კონტურებით, რაც მიუთითებს პერიაპიკალურ ქსოვილებში ქრონიკული ანთებითი პროცესის მიმდინარეობაზე [117].

შესწავლილ იქნა 2008–2010 წლებში ჰიპოფოსფატემიური რაქიტით შემოსული 19 პაციენტი. მათი საშუალო ასაკი იყო 10 (\pm 4,23) წელი. ყველა პაციენტს აღენიშნებოდა ფოსფორის დაბალი შემცველობა, პარათირეოიდული

ჰორმონის ნორმალური დონე, კალციუმის დონე იყო სისხლში ნორმაში ან ნორმაზე დაბალი. სტომატოლოგიური კუთხით აღენიშნათ: მინანქრის ჰიპოპლაზია - 42,1%. სტომატოლოგიური აბსცესი და გინგივიტი - 10,9%.-ში, კარიესი და კბილების დაგვიანებული ამოსვლა აღინიშნა 47,7%–ში [18]. ჰიპოფოსფატემიური რაქიტით დაავადებული, საშუალოდ 11 წლის ასაკის 14 (5 ვაჟი, 9 გოგო) პაციენტის გამოკვლევის მიხედვით, ყველაზე ხშირად დაფიქსირდა მინანქრის ჰიპოპლაზია (57,1%), ვიდრე სტომატოლოგიური აბსცესი 7,1% (1 პაციენტი), გაფართოებული პულპური ღრუ - 43%–ში, ჰიპომინერალიზაცია - 14,3%.-ში. სარწმუნო კორელაცია სტომატოლოგიურ ანომალიებსა და მკურნალობას შორის არ დაფიქსირებულა ($p > 0,05$). შესწავლილ იქნა კბა ინდექსი 6–12 წლის პაციენტებში ($N = 12$) $DMFT = 5$, ხოლო ბრაზილიის პოპულაციაში $DMFT = 1,57$, რაც მიუთითებს პირის ღრუს არადამაკმაყოფილებელ მდგომარეობაზე [116,117] .

რაქიტისმაგვარი დაავადების მქონე ოჯახის ორთოპანტომოგრამების შესწავლისას (მამა, ვაჟი და ქალიშვილი) გამოვლინდა: მამას არ აღენიშნებოდა კბილის ფესვის ირგვლივ კორტიკალური ფირფიტა, კორტიკალური ფირფიტა მნიშვნელოვნად იყო გათხელებული ქვედა ყბის ქვედა კიდესთან, ვაჟში ანალოგიური ცვლილებები გამოხატული იყო ნაკლებად, ხოლო ქალიშვილს კი არ აღენიშნებოდა. ავტორის აზრით, კორტიკალური ფირფიტის განლევა დაკავშირებული იყო კალციუმ-ფოსფორის მინერალური ცვლის დარღვევასთან. ვაჟებისთვის დამახასიათებელი იყო პულპური ღრუს მნიშვნელოვანი გადიდება, გოგონებში კი – უმნიშვნელო. კბილის ფესვის მწვერვალი არ იყო დახურული და არ შეესაბამებოდა დახურვის ნორმალურ ვადებს [46,52].

[112] აკვირდებოდა ბავშვებს 9 თვიდან 20 წლამდე.17-დან 11-ს აღენიშნა დროებითი ან მუდმივი ინტაქტური კბილის ფესვის საპროექციო მიდამოში ღრძილზე ხვრელარხი, რაც მიუთითებდა პერიაპიკალურ ქსოვილებში ანთებითი პროცესის არსებობას. ინტაქტური კბილების ხვრელარხი უფრო ხშირია ბიჭებში და ითვლება, რომ ეს არის D ვიტამინრეზისტენტული რაქიტის პირველი ნიშანი, რაც იძლევა დაავადების დროული დიაგნოსტიკის საშუალებას.

ჰიპოფოსფატემიური D ვიტამინრეზისტენტული რაქიტით დაავადებული 5 წლის პაციენტის (მესამე ტყუპის ცალი) შემთხვევის აღწერისას მის მშობლებს და და-მძებს არ აღენიშნათ მეტაბოლური დარღვევები, პაციენტი იღებდა კალციტრიოლს და ფოსფატის შემცველ დანამატებს. შეინიშნებოდა სიმალლეში ჩამორჩენა და ჩონჩხის ანომალიები, გადიდებული პულპური ღრუ, მოკლე ფესვები, ალვეოლური მორჩის ჰიპოპლაზია, ზედა ყბაზე პერიაპიკალური ხვრელარხი, გეოგრაფიული ენა. აღინიშნა ხვრელარხი ფესვის მწვერვალის საპროექციო მიდამოში ტრავმის და კარიესის არარსებობისას. დენტინის მინერალიზაციის დარღვევის შედეგად განვითარებული მრავლობითი სტომატოლოგიური აბსცესი წარმოადგენდა ძირითად კლინიკურ ნიშანს აღწერილ შემთხვევაში [111].

შესწავლილ იქნა ჰიპოფოსფატემიური რაქიტის დროს მუდმივი კბილების პერიაპიკალური და ენდოდონტური სტატუსი. კვლევაში ჩართული იყო 52 პაციენტი, რომელთა ასაკი 5,7 - 74 წ., მათგან -17 კაცი და 35 ქალი. პაციენტები გამოირჩეოდნენ დაზიანებული კბილების რაოდენობის სიჭარბით, რომელთა რაოდენობა იზრდებოდა ასაკის მატებასთან ერთად. სქესის მიხედვით განსხვავება არ დადასტურდა. დაზიანებული კბილების რაოდენობა (საჭრელი, ემვი, პრემოლარი და მოლარი) ვარირებდა ასაკის მიხედვით. ადრეულ ასაკში დაზიანება ეხებოდა მხოლოდ საჭრელ კბილებს და ემვს, ხოლო მოგვიანებით დაზიანება შეეხო პრემოლარსა და მოლარებს [3].

სტომატოლოგიური სტატუსის ანალიზი მიუთითებს ადრეული სტომატოლოგიური დაზიანების აუცილებლობაზე. ადრეული დიაგნოსტიკა, ადეკვატური მკურნალობა და უწყვეტი რენტგენოგრაფიული გამოკვლევა წარმოადგენს მნიშვნელოვან ფაქტორს ეფექტური სტომატოლოგიური დაზიანებისთვის [74]. 15 წლის პაციენტს ჰიპოფოსფატემიური D ვიტამინრეზისტენტული რაქიტის დიაგნოზით, ჩაუტარდა ენდოდონტური მკურნალობა. აღენიშნებოდა კბილების მრავლობითი დაზიანება აშკარა მიზეზების გარეშე. რენტგენოლოგიურმა გამოკვლევამ აჩვენა მოკლე ფესვები, გაფართოებული პულპური ღრუ, გათხელებული დენტინი და მინანქარი. ენდოდონტიური

მკურნალობა ჩატარდა ყველა კბილზე, 6-თვიანი,1 და 2-წლიანი დაკვირვებისას რენტგენოგრაფიულმა გამოკვლევამ აჩვენა ძვლის რეკონსტრუქციის თანდათანობითი გაუმჯობესება[16].

D ვიტამინრეზისტენტული რაქიტის დროს ყველაზე მეტი დარღვევა ეხება დენტინოგენეზს, ვიდრე ამელოგენეზს [134,13]. D ვიტამინდამოკიდებული რაქიტის დროს გაფართოებული პულპური ღრუ პირდაპირპროპორციულია ადეკვატური მედიკამენტოზური მკურნალობის ხარგრძლივობასთან, რაც არ ვლინდება D ვიტამინრეზისტენტული რაქიტის შემთხვევაში.

[142]-ის მიხედვით, დროებითი კბილების ამოჭრის ვადები D ვიტამინ რეზისტენტული რაქიტის და D ვიტამინდამოკიდებული რაქიტის შემთხვევაში მნიშვნელოვნად არ განსხვავდება ერთმანეთისგან, D ვიტამინდამოკიდებული რაქიტის დროს დროებითი კბილების ამოჭრა ხდება უფრო გვიან, ვიდრე D ვიტამინ-რეზისტენტული რაქიტის დროს. მუდმივი კბილების მინანქრის სისტემური ჰიპოპლაზია D ვიტამინდამოკიდებული რაქიტის შემთხვევაში აღინიშნა 5, ხოლო საკონტროლო ჯგუფში - 7 შემთხვევაში. ეს შეეხებოდა პირველ მოლარს, საჭრელებს და ეშვს. კარიესის გავრცელება როგორც სარძევე, ისე მუდმივი თანკბილვის დროს არ განსხვავდება ერთმანეთისგან ორივე ჯგუფში. ეს ეხება, აგრეთვე, ჰიგიენურ ინდექსებსაც.

ამრიგად,ლიტერატურაში მწირია მონაცემები რაქიტისმაგვარი დაავადებების დროს სტომატოლოგიური სტატუსის კომპლექსური შეფასების მონაცემები, რაც კვლევის აქტუალობას განაპირობებს.

თავი II

მასალა და მეთოდები

შრომას საფუძვლად დაედო 0-18 წლის ასაკის 13 D ვიტამინრეზისტენტული (I ჯგუფი) და 68 D ვიტამინდამოკიდებული რაქიტით დაავადებული პაციენტის (II ჯგუფი) გამოკვლევის შედეგები. საკონტროლო ჯგუფი მოიცავდა იმავე ასაკის 61 ბავშვს. პაციენტები დაიყო 3 ასაკობრივ ჯგუფად: I ჯგუფი: 0–5 წელი (სარძევე თანკბილვა), II ჯგუფი: 6-12 წელი (შერეული თანკბილვა), III ჯგუფი: 12–18 წელი (მუდმივი თანკბილვა). ჯგუფები ერთგვაროვანი იყო სქესისა და ასაკის მიხედვით. D ვიტამინრეზისტენტული დაავადებულ პაციენტთა ჯგუფში - 0-5 წლის ასაკის 4, 6-12 წლის 5 და 13-18 – 4, ხოლო D ვიტამინდამოკიდებული რაქიტით დაავადებულ პაციენტთა ჯგუფში - მდედრობითი - 40 (59%). 0-5 წლის ასაკის 30, 6-12 წლის 26 და 13-18 – 12, საკონტროლო ჯგუფში - მდედრობითი - 35 (57%). 0-5 წლის ასაკის 20, 6-12 წლის 21 და 13-18 – 20.

ჩატარდა არარანდომიზებული კონტროლირებადი კვლევა.

ჩართვის კრიტერიუმები: გენეტიკურად განპირობებული D ვიტამინრეზისტენტული და D ვიტამინდამოკიდებული რაქიტით დაავადებული პაციენტები, პაციენტთა მშობლების ინფორმირებული თანხმობა კვლევაში ჩართვაზე.

გამორიცხვის კრიტერიუმები: ნივთიერებათა ცვლის სხვა დარღვევები, ძვალ-სახსროვანი სისტემის სხვა ანომალიები, სისტემური დაავადებები, დიაბეტი, აუტოიმუნური დაავადებები.

პაციენტთა გამოკვლევა ჩატარდა ჩვენ მიერ შედგენილი ანკეტის მიხედვით (ცხრილი1).

კვლევის ანკეტა

ფაქტორთა ჯგუფები	ფაქტორები	შეფასება
პაციენტის ასაკი	0-5	კი(1), არა(0)
	6-12	კი(1), არა(0)
	13-16	კი(1), არა(0)
სქესი	მამრობითი	კი(1), არა(0)
	მდედრობითი	კი(1), არა(0)
ორსულობის მიმდინარეობა	ნორმალური	კი(1), არა(0)
	ტოქსიკოზი	კი(1), არა(0)
მშობიარობა	ფიზიოლოგიური	კი(1), არა(0)
	საკეისრო კვეთით	კი(1), არა(0)
ბავშვის ფიზიკური განვითარება	დამაკმაყოფილებელი	კი(1), არა(0)
	არადამაკმაყოფილებელი	კი(1), არა(0)
ტანადობა	ნორმალური	კი(1), არა(0)
	დარღვეული	კი(1), არა(0)
პირის ღრუს კარიბჭე	ღრმა	კი(1), არა(0)
	საშუალო	კი(1), არა(0)
	დაბალი	კი(1), არა(0)
ენის ზომა	ნორმალური	კი(1), არა(0)
	მაკროგლასია	კი(1), არა(0)
ენის ლაგამი	ნორმალური	კი(1), არა(0)
	მოკლე	კი(1), არა(0)
ენის მდებარეობა	ნორმალური	კი(1), არა(0)
	კბილებშუა	კი(1), არა(0)
სასა	ნორმალური	კი(1), არა(0)
	გოთიური თაღი	კი(1), არა(0)
ზედა ყბის კბილთა რკალის ფორმა	ელიფსოიდური	კი(1), არა(0)
	უნაგირისებრი	კი(1), არა(0)
წინა კბილების განლაგება	ნორმალური	კი(1), არა(0)
	მჭიდრო	კი(1), არა(0)

	ტრემები	კი(1), არა(0)
ქვედა ყბის კბილთა რკალის ფორმა	პარაბოლისებური	კი(1), არა(0)
	ტრაპეცია	კი(1), არა(0)
წინა კბილების განლაგება	ნორმალური	კი(1), არა(0)
	მჭიდრო	კი(1), არა(0)
	ტრემები	კი(1), არა(0)
თანკბილვა საგიტალური მიმართულებით	ნეიტრალური	კი(1), არა(0)
	დისტალური	კი(1), არა(0)
	მედიალური	კი(1), არა(0)
ვერტიკალური	ღია	კი(1), არა(0)
	ღრმა	კი(1), არა(0)
ტრანსვერზალური	ირიბი	კი(1), არა(0)
კბილების ფორმისა და ზომის ანომალიები	მაკროდენტია	კი(1), არა(0)
	მიკროდენტია	კი(1), არა(0)
	შერწყმა(სინოდენტია)	კი(1), არა(0)
	გაორება(შიზოდენტია)	კი(1), არა(0)
	ინვაგინაცია	კი(1), არა(0)
რიცხვის ანომალიები	ნაწილობრივი ადენტია	კი(1), არა(0)
	სრული ადენტია	კი(1), არა(0)
	ადენტია	კი(1), არა(0)
დგომის ანომალიები		კი(1), არა(0)
ამოჭრის ვადები	დროული	კი(1), არა(0)
	ადრეული	კი(1), არა(0)
	დაგვიანებული	კი(1), არა(0)
კბილის მაგარი ქსოვილების	ძლიერი ცვეთა	კი(1), არა(0)
დაზიანებები	კბილების(ქსოვილის)განლევა	კი(1), არა(0)
	ეროზია	კი(1), არა(0)
	ჰიპოპლაზია	კი(1), არა(0)
	დენტინის მომატებული მგრძნობელობა	კი(1), არა(0)
	მინანქრის ჰიპერპლაზია	კი(1), არა(0)
	ფლოროზი	კი(1), არა(0)

	ლაქები	კი(1), არა(0)
	ფერის ცვლილება	კი(1), არა(0)
კბილების კარიესული დაზიანება	მინანქრის კარიესი	კი(1), არა(0)
	„ცარცისებური ლაქა“-ს სტადია	კი(1), არა(0)
	დენტინის კარიესი	კი(1), არა(0)
	ცემენტის კარიესი	კი(1), არა(0)
	შეჩერებული კარიესი	კი(1), არა(0)
	ოდონტოკლაზია	კი(1), არა(0)
	ბავშვთა მელანოდენტია	კი(1), არა(0)
	მელანოდონტოკლაზია	კი(1), არა(0)
კბილების სხვა კარიესი		კი(1), არა(0)
კბილების დაუდგენელი კარიესი		კი(1), არა(0)
კარიესის ინტენსივობა	კარიესული კბილების რაოდენობა	რაოდენობრივი მაჩვენებელი
	დაბუენილი კბილების რაოდენობა	რაოდენობრივი მაჩვენებელი
	ამოღებული კბილების რაოდენობა	რაოდენობრივი მაჩვენებელი
კარიესის აქტივობის ხარისხი	კომპენსირებული	კი(1), არა(0)
	სუბკომპენსირებული	კი(1), არა(0)
	დეკომპენსირებული	კი(1), არა(0)
პულპიტი	დაწყებითი	კი(1), არა(0)
	მწვავე	კი(1), არა(0)
	ჩირქოვანი (პულპური აბსცესი)	კი(1), არა(0)
	ქრონიკული	კი(1), არა(0)
	ქრონიკული წყლულოვანი	კი(1), არა(0)
	ქრ.ჰიპერპლასტიკური(პულპ.პოლიპი)	კი(1), არა(0)
	სხვა დადგენილი პულპიტი	კი(1), არა(0)
	დაუდგენელი პულპიტი	კი(1), არა(0)

	პულპის ნეკროზი	კი(1), არა(0)
	პულპის განგრენა	კი(1), არა(0)
	პულპის დეგენერაცია	კი(1), არა(0)
	დენტიკლი	კი(1), არა(0)
	პულპის პეტრიფიკაცია	კი(1), არა(0)
პერიოდონტიტი	მწ.აპიკ.პერიოდონტიტი პულპური წარმოშობის	კი(1), არა(0)
	მწვავე აპიკალური პერიოდონტიტი	კი(1), არა(0)
	ქრონიკული აპიკალური პერიოდონტიტი	კი(1), არა(0)
	აპიკალური გრანულომა	კი(1), არა(0)
	პერიაპიკალური აბსცესი ხვრელარხით	კი(1), არა(0)
	პერიაპიკ.აბსცესი ხვრელარხის გარეშე	კი(1), არა(0)
ფესვის კისტა	აპიკალური და გვერდითი	კი(1), არა(0)
	ნარჩენი	კი(1), არა(0)
	პარადონტალური ანთებითი	კი(1), არა(0)
	ფესვის კისტა დაუზუსტებელი	კი(1), არა(0)
გინგივიტი	კატარული	კი(1), არა(0)
	ჰიპერტროფიული	კი(1), არა(0)
	წყლულოვანი	კი(1), არა(0)
სიმბიძე	მსუბუქი	კი(1), არა(0)
	საშუალო	კი(1), არა(0)
	მძიმე	კი(1), არა(0)
მიმდინარეობა	მწვავე	კი(1), არა(0)
	ქრონიკული	კი(1), არა(0)
	გამწვავებული	კი(1), არა(0)
	რემისია	კი(1), არა(0)
გავრცელება	ლოკალური	კი(1), არა(0)
	გენერალიზებული	კი(1), არა(0)
პაროდონტიტი	მსუბუქი	კი(1), არა(0)
	საშუალო	კი(1), არა(0)
	მძიმე	კი(1), არა(0)

მიმდინარეობა	მწვავე	კი(1), არა(0)
	ქრონიკული	კი(1), არა(0)
	გამწვავებული(მათ შორის აბსცედირება)	კი(1), არა(0)
	რემისია	კი(1), არა(0)
გავრცელება	ლოკალური	კი(1), არა(0)
	გენერალიზებული	კი(1), არა(0)
პაროდონტოზი სიმძიმის მხრივ	მსუბუქი	კი(1), არა(0)
	საშუალო	კი(1), არა(0)
	მძიმე	კი(1), არა(0)
ქვეების და ნადების არსებობა		კი(1), არა(0)
გრინ-ვერმილიონის ჰიგიენური ინდექსი		რაოდენობრივი მაჩვენებელი
PMA ინდექსი		რაოდენობრივი მაჩვენებელი
კბა ინდექსი		რაოდენობრივი მაჩვენებელი

ყველა ფაქტორმა შეიძლება მიიღოს განსაზღვრული მნიშვნელობა (1 ან 0).

გამოკვლევულ იქნა ჰიგიენური ინდექსი და პაროდონტის კომპლექსის ინდექსური მახასიათებლები[94].

პირის ღრუს ჰიგიენური ინდექსური მახასიათებლები შედარდა როგორც საშუალო მნიშვნელობების მიხედვით, ისე მათი სიხშირეების მიხედვით, ფაქტორთა კოდირებით (ცხრილი 2).

ცხრილი 2

პირის ღრუს ჰიგიენური ინდექსების შეფასება

ჰიგიენური ინდექსი [10]	შეფასება	მდგომარეობა	კოდი
	<0,6	კარგი	1
	0,7-1,6	დამაკმაყოფილებელი	2
	1,7-2,5	არადამაკმაყოფილებელი	3
	≥2,6	ცუდი	4
	PI	0,1-1	ჯანმრთელი ღრძილი
	1-2	საწყისი ფორმა	2
	2-3,5	საშუალო	3
	>3,5	მძიმე	4
PMA ინდექსი(%)	<30		1
	30-60		2
	>60		3

გრინ-ვერმილიონის [162] მეთოდის მიხედვით პირის ღრუს ჰიგიენური მდგომარეობა განისაზღვრება შემდეგნაირად: 16, 11, 26, 31, 36, 46 კბილების ვესტიბულური ზედაპირი იღებება შილერ-პისარევის, ფუქსინის ან ერითროზინის საღებავებით. კბილის ნადების შეფასდება ვიზუალურად ან საღებავის დახმარებით. ეს მეთოდი საშუალებას გვაძლევს შევაფასოთ ცალკე კბილის ნადების და ცალკე კბილის ქვების რაოდენობა.

კბილის ნადების შეფასების კრიტერიუმი და კოდი:

0 – კბილის ნადების არარსებობა;

1 კბილის ნადები ფარავს კბილის ზედაპირის არა უმეტეს 1/3;

2 – კბილის ნადები ფარავს კბილის ზედაპირის 1/3–ზე მეტს და 2/3–ზე ნაკლებს;

3 – კბილის ნადები ფარავს კბილის ზედაპირის 2/3–ზე მეტს;

კბილის ღრძილქვეშა და ღრძილზედა ზედაპირებზე ქვების არსებობა ფასდება სტომატოლოგიური(პაროდონტოლოგიური) ზონდის დახმარებით.

შეფასების კრიტერიუმი და კოდი:

0 – კბილის ქვის არარსებობა;

1 – კბილის ღრძილზედა ზედაპირზე ქვა ფარავს კბილის ზედაპირის არა უმეტეს 1/3;

2 –კბილის ღრძილზედა ზედაპირზე ქვა ფარავს კბილის ზედაპირის 1/3–ზე მეტს და 2/3–ზე ნაკლებს; ან ღრძილქვეშა ზედაპირზე ქვები არსებობს ცალკეული კონგლომერატების სახით;

3 – კბილის ღრძილზედა ზედაპირზე ქვა ფარავს კბილის ზედაპირის 2/3–ზე მეტს, ან ღრძილქვეშა ზედაპირზე ქვები არსებობს კბილის ყელის ირგვლივ.

ჰიგიენური ინდექსის გამოსათვლელი ფორმულა:

$N\text{პ.საშ} = \Sigma_1 / n + \Sigma_2 / n$, სადაც Σ_1 კბილის ნადების რაოდენობაა, Σ_2 - კბილის ქვის რაოდენობაა, n - გამოსაკვლევი ზედაპირების რიცხვი.

Nპ-ის შედეგების მიხედვით ისაზღვრება პირის ღრუს ჰიგიენის დონე:

<0,6 — ქულა _ ჰიგიენის კარგი დონე;

0,7-1,6 — ქულა _ დამაკმაყოფილებელი;

1,7-2,5 — ქულა _ არადამაკმაყოფილებელი;

≥2,6 — ქულა – ცუდი;

პაროდონტული ინდექსი - PI [159] განსაზღვრავს ღრძილის ანთეზას, პაროდონტული ჯიბეების არსებობას ალვეოლური ძვლის საბოლოო რეზორბციით, და კბილის დაკარგვას. ყოველი კბილის მდგომარეობა ფასდება ქულებით 1-დან 8-მდე, ინდექსი გამოითვლება ქულების ჯამის შეფარდებით კბილების რაოდენობასთან. კლინიკურად ჯანმრთელი ღრძილის შემთხვევაში იგი მდებარეობს საზღვრებში 0,1-0,2; გინგივიტის დროს - 0,1-დან 1; მსუბუქი გინგივიტის და დესტრუქციული მოვლენების შემთხვევაში - 0,5-1,9,; განვითარებად და ტერმინალურ სტადიაში - 1,5-5,0.

კვლევის მეთოდები: ანამნეზი, კლინიკური, რენტგენოლოგიური გამოკვლევა, სისხლის და შარდის ბიოქიმიური ანალიზი (ცხრილი3).

ცხრილი 3

ბიოქიმიური მახასიათებლები

Serum Ca mmol/l	კალციუმის კონცენტრაცია სისხლის შრატში
Serum phosphate(mmol/l)	ფოსფატის კონცენტრაცია სისხლის შრატში
Serum alkaline phosphate(U/l)	ტუტე ფოსფატაზის კონცენტრაცია სისხლის შრატში
Serum PTH(ng/ml)	პარატჰორმონის კონცენტრაცია სისხლის შრატში
24hr urine Ca(mmol/l 24h)	Ca კონცენტრაცია შარდში 24 - საათიანი
24 hr urine phosphate(mmol/l 24h)	ფოსფატის კონცენტრაცია შარდში 24 - საათიანი
renal phosphat clearance(ml/min)	ფოსფატის კლირენსი
pospat tubularuli reabsorbacia(ptr)(%)	ფოსფატის ტუბულარული რეაბსორბცია
kreatinine bl(mmol/l)	კრეატინინი სისხლში
kreatinine urine(24)(mmoli/l)	კრეატინინი შარდში
D1 25(nG/ml)	D ვიტამინის ცვლა

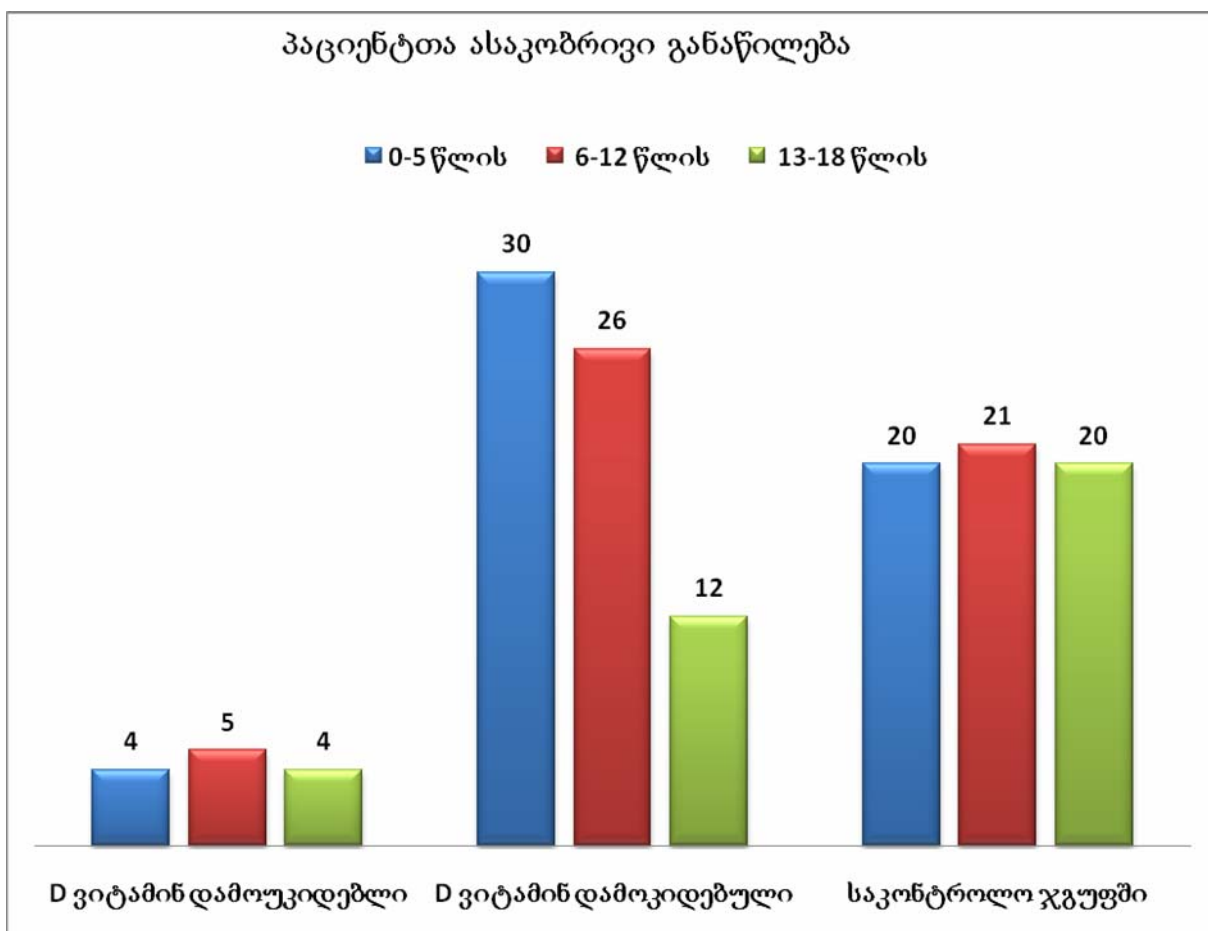
სტატისტიკური ანალიზი

ხარისხობრივი მაჩვენებლებისათვის ვითვლიდით საშუალო სიხშირეს, ჯგუფებს შორის განსხვავებას ვაფასებდით F კრიტერიუმით, ხოლო რაოდენობრივი მაჩვენებლებისათვის ვითვლიდით საშუალოს, საშუალო კვადრატულ გადახრას. დისპერსიების ტოლობას ვამოწმებდით ლევენის ტესტით, ჯგუფებს შორის განსხვავებას ვაფასებდით - t სტუდენტის კრიტერიუმით დამოუკიდებელი ამონარჩევისათვის. სტომატოლოგიური დაავადებების განვითარების რისკის შესაფასებლად გამოვიყენეთ ფარდობითი შანსი 95%-იანი სანდოობის ინტერვალით. კორელაციური ანალიზი რაოდენობრივი მაჩვენებლებისათვის ჩატარდა პირსონის, ხოლო ხარისხობრივისათვის სპირმენის ანალიზის საშუალებით. მათემატიკური უზრუნველყოფა განხორციელდა პროგრამების პაკეტის SPSS 22 – ის გამოყენებით [160,164,141].

თავი III

3.1. პაციენტთა კლინიკური და ბიოქიმიური მახასიათებლები

დიაგრამა 1-ზე მოცემულია პაციენტთა ასაკობრივი განაწილება D ვიტამინ-დამოკიდებული რაქიტის დროს, D ვიტამინ რეზისტენტული რაქიტის დროს და საკონტროლო ჯგუფში

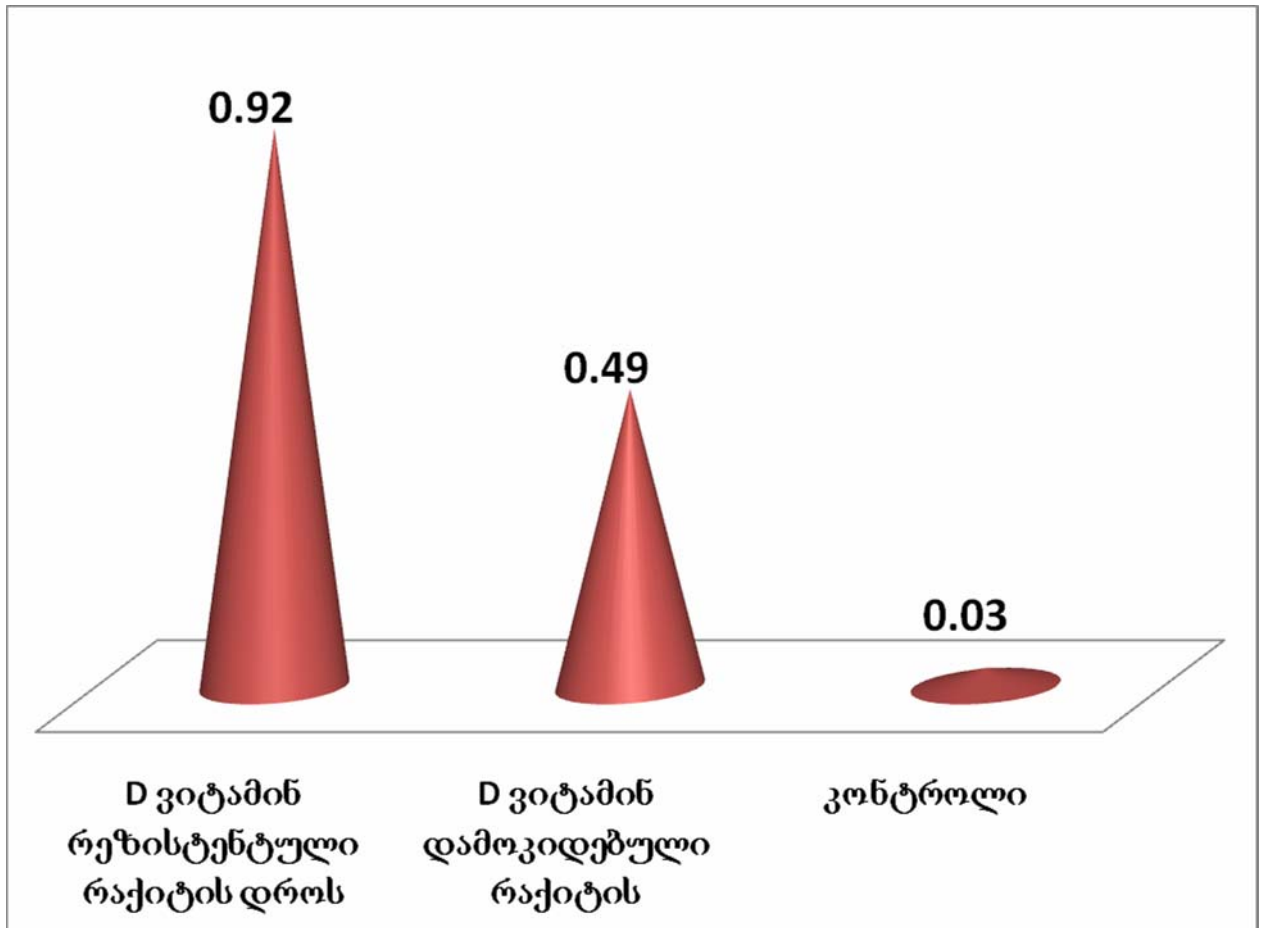


დიაგრამა 1. პაციენტთა ასაკობრივი განაწილება

როგორც ვხედავთ, D ვიტამინ-დამოკიდებული რაქიტის დროს და კონტროლში ასაკობრივი განაწილება თითქმის ერთნაირია; D ვიტამინ რეზისტენტული რაქიტის დროს ჭარბობს 0–5 წლის პაციენტები.

დიაგრამა 2-ზე მოცემულია ფიზიკური განვითარების ჩამორჩენის მაჩვენებლები რაქიტის დროს და კონტროლში

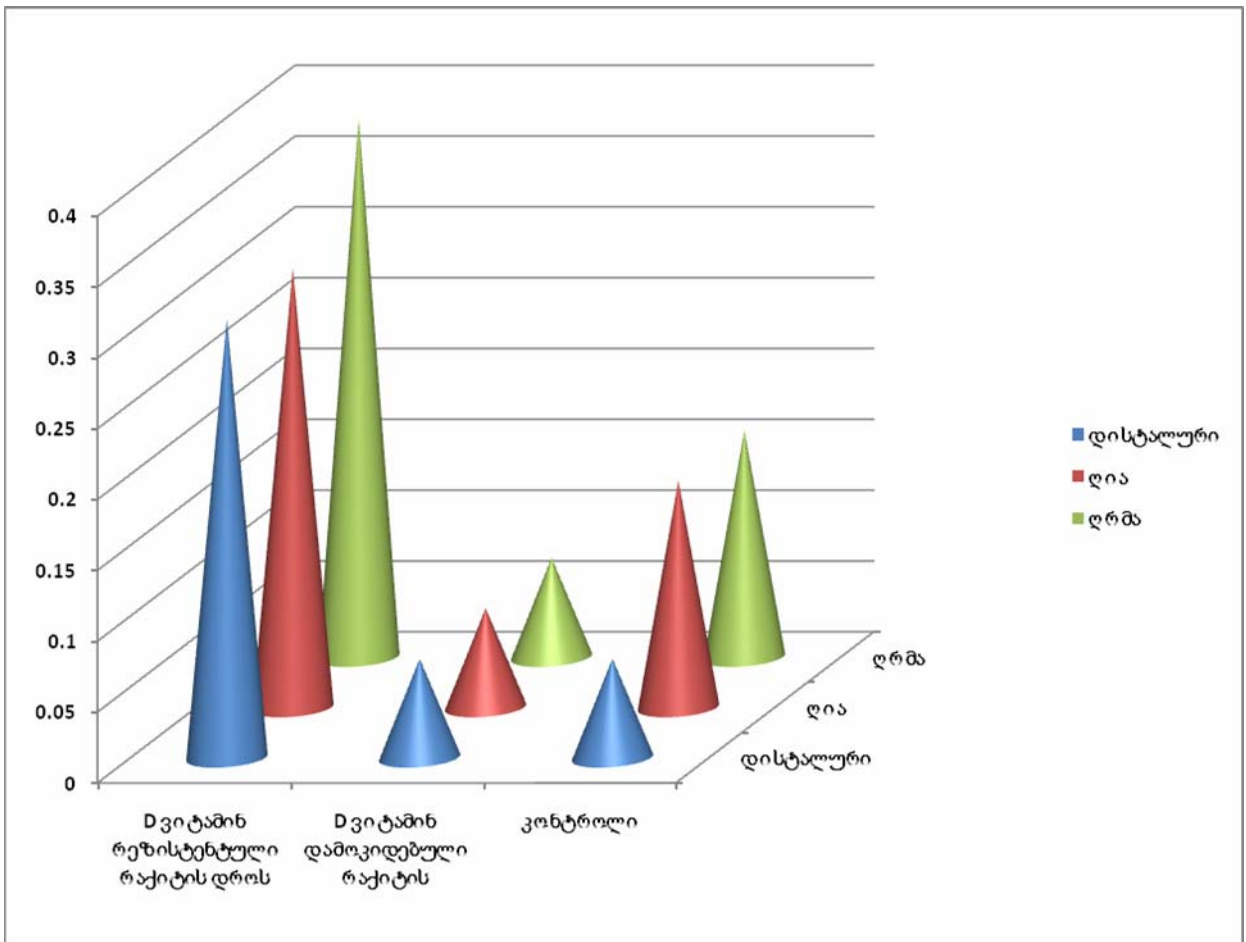
ფიზიკური განვითარების ჩამორჩენის მაჩვენებლები რაქიტის დროს და საკონტროლო ჯგუფში



დიაგრამა 2. ფიზიკური განვითარების ჩამორჩენის მაჩვენებლები რაქიტის დროს და საკონტროლო ჯგუფში

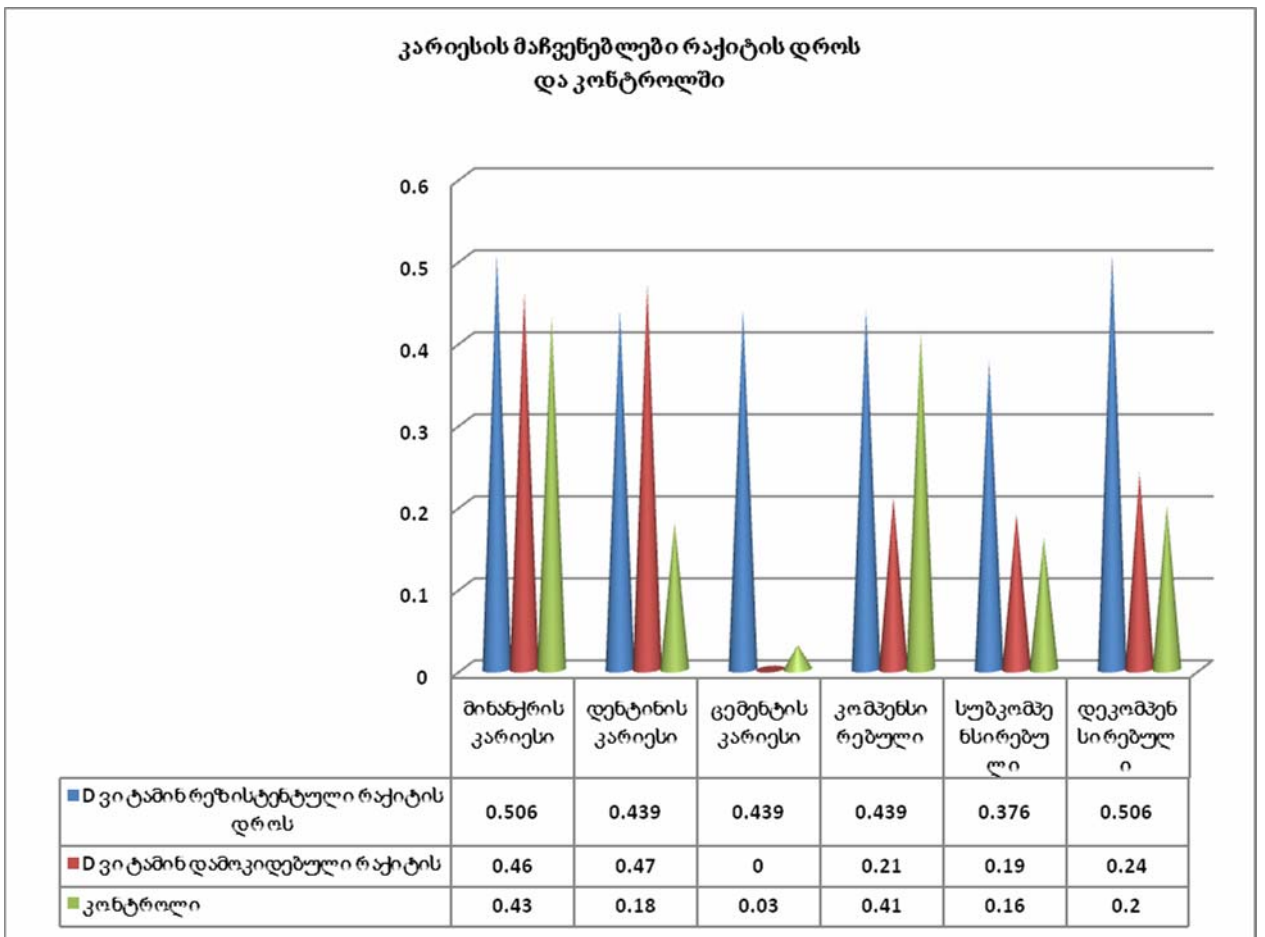
როგორც ვხედავთ, D ვიტამინ რეზისტენტული რაქიტის დროს პაციენტთა 92%-ს აღენიშნებოდა ჩამორჩენა ფიზიკურ განვითარებაში, ჩამორჩენა დაფიქსირდა D ვიტამინ დამოკიდებული რაქიტის დროსაც - 49%, ხოლო საკონტროლო ჯგუფში უმნიშვნელო იყო.

თანკბილვის მაჩვენებლები რაქიტის დროს და საკონტროლო ჯგუფში



დიაგრამა 3. თანკბილვის მაჩვენებლები რაქიტის დროს და საკონტროლო ჯგუფში

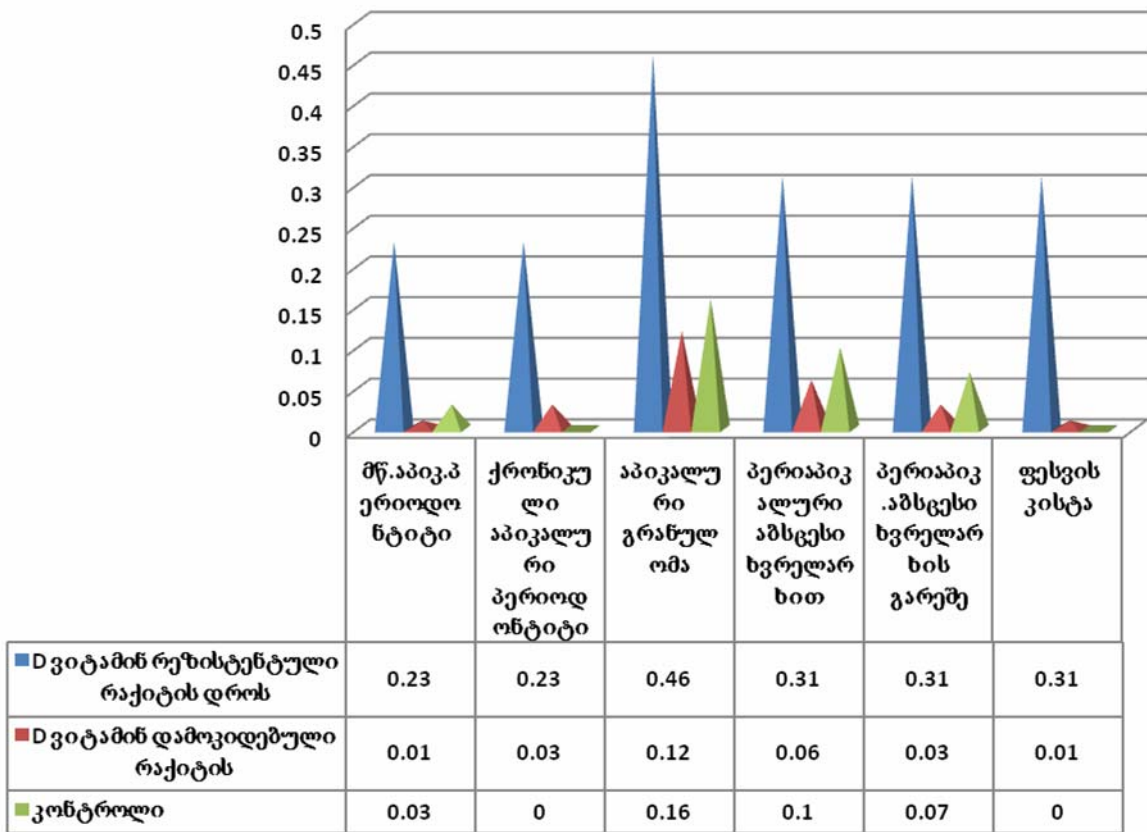
D ვიტამინ რეზისტენტული რაქიტის და D ვიტამინ დამოკიდებული რაქიტის შემთხვევაში, ასევე საკონტროლო ჯგუფში, პრევალირებს ღრმა თანკბილვა.



დიაგრამა 4. კარიესის მაჩვენებლები რაქიტის დროს და საკონტროლო ჯგუფში

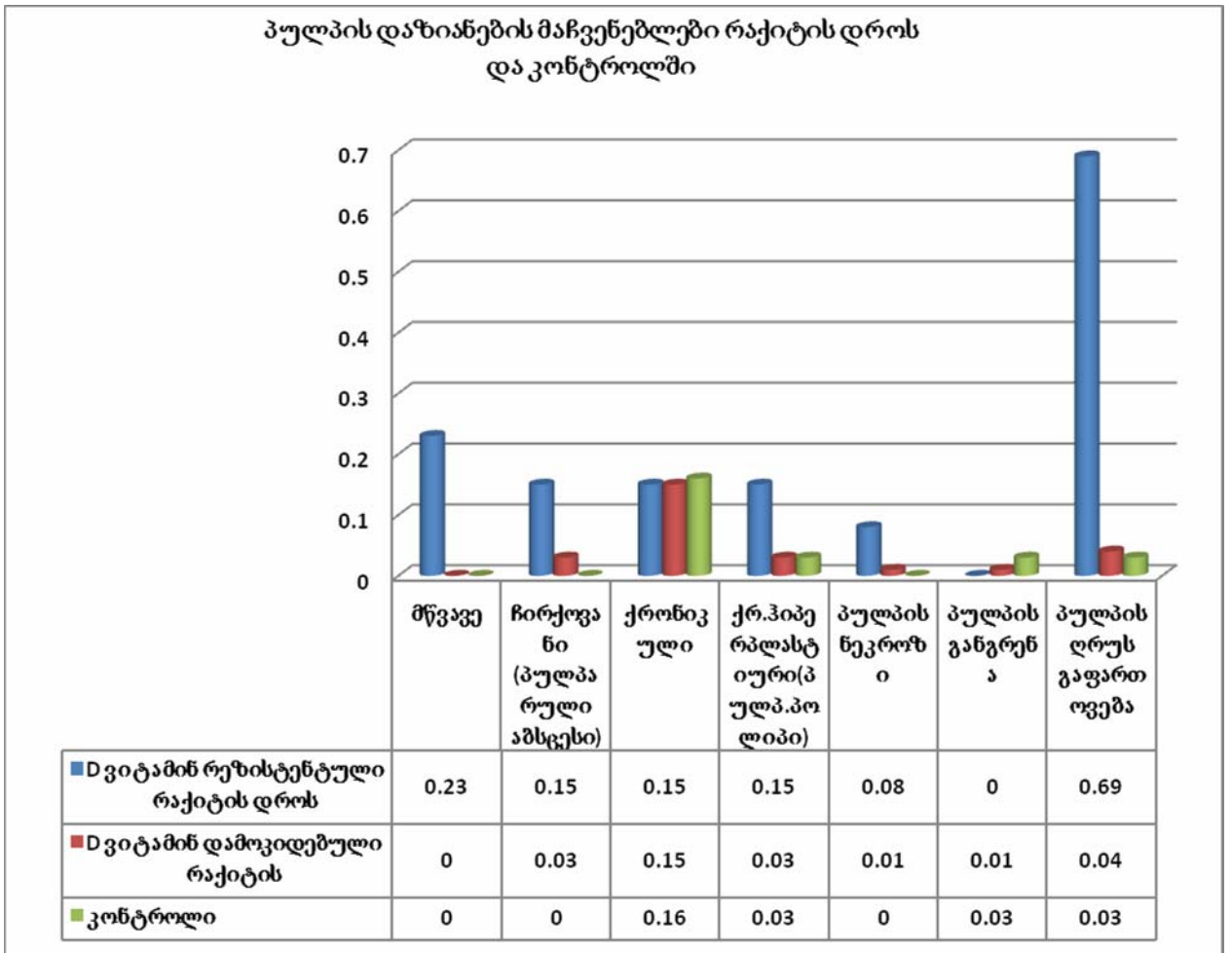
D ვიტამინდამოკიდებული რაქიტის დროს ჭარბობს მინანქრის და დენტინის კარიესის სიხშირე; D ვიტამინრეზისტენტული რაქიტის დროს მაღალია მინანქრის კარიესის და დეკომპენსირებული კარიესის სიხშირე, ხოლო საკონტროლო ჯგუფში - მინანქრის და კომპენსირებული კარიესის სიხშირე.

პერიოდონტიტის მაჩვენებლები რაქიტის დროს და კონტროლში



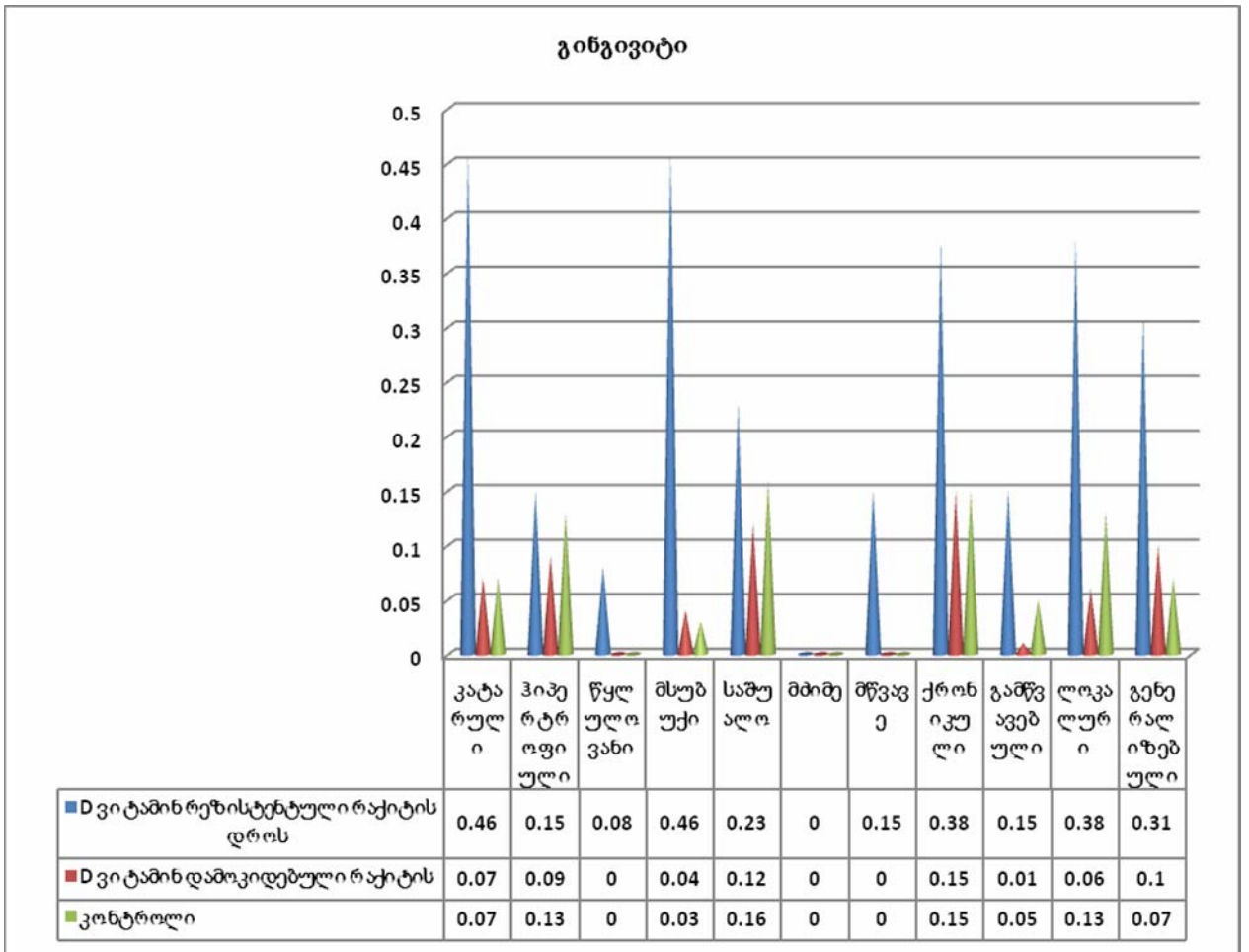
დიაგრამა 5. პერიოდონტიტის მაჩვენებლები რაქიტის დროს და საკონტროლო ჯგუფში

D ვიტამინ რეზისტენტული რაქიტის, D ვიტამინ დამოკიდებული რაქიტის და საკონტროლო ჯგუფის შემთხვევაში მაღალია აპიკალური გრანულომის სიხშირე.



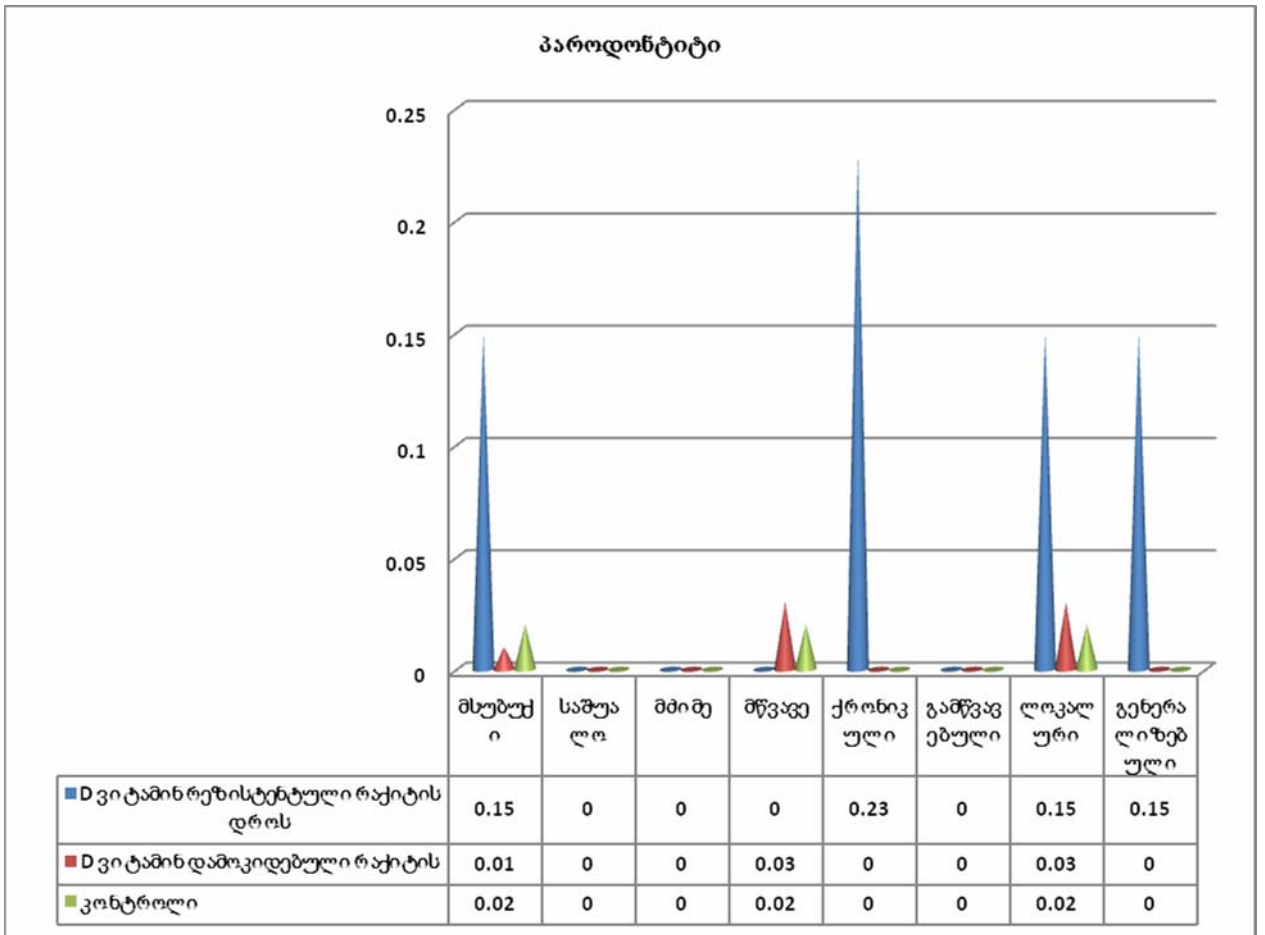
დიაგრამა 6. პულპის დაზიანების მაჩვენებლები რაქიტის დროს და საკონტროლო ჯგუფში

D ვიტამინ რეზისტენტული რაქიტის დროს ჭარბობს პულპური ღრუს გაფართოება, D ვიტამინ დამოკიდებული რაქიტის და კონტროლის შემთხვევაში მაღალია ქრონიკული პულპიტის სიხშირე.



დიაგრამა 7. გინგივიტის მაჩვენებლები რაქიტის დროს და საკონტროლო ჯგუფში

D ვიტამინრეზისტენტული რაქიტის დროს ჭარბობს მსუბუქი სიმძიმის კატარული გინგივიტის სიხშირე, D ვიტამინ დამოკიდებული რაქიტის შემთხვევაში მაღალია ქრონიკული მიმდინარეობის გინგივიტის და კონტროლში საშუალო სიმძიმის გინგივიტის სიხშირე.



დიაგრამა 8. პაროდონტიტის მაჩვენებლები რაქიტის დროს და საკონტროლო ჯგუფში

D ვიტამინ რეზისტენტული რაქიტის დროს ჭარბობს ქრონიკული მიმდინარეობის სიხშირე, D ვიტამინ დამოკიდებული რაქიტის შემთხვევაში - მწვავე მიმდინარეობის და ლოკალური გავრცელების სიხშირე, საკონტროლო ჯგუფში ერთნაირი სიხშირით გვხვდება მხოლოდ მსუბუქი სიმძიმის, მწვავე მიმდინარეობის და ლოკალური გავრცელების სიხშირე.

D ვიტამინ რეზისტენტული რაქიტის დროს აღინიშნება კალციუმისა და ფოსფორის ცვლის დარღვევები, რომელებიც კლინიკურად ვლინდება როგორც ძვალსახსროვანი სისტემის განვითარების დარღვევით, ისე კბილების ანომალიებისა და პაროდონტის დაავადებათა სიხშირით.

პაციენტთა ბიოქიმიური მახასიათებლები D ვიტამინ რეზისტენტული რაქიტის დროს და საკონტროლო ჯგუფში მოცემულია ცხრილ 4-ში:

ბიოქიმიური მახასიათებლების საშუალო მნიშვნელობების სტატისტიკური

შეფასება D ვიტამინრეზისტენტული რაქიტის დროს

	D ვიტამინ - რეზისტენტული რაქიტის დროს			Std. Dev.	საკონტროლო ჯგუფში			t	P
	Min.	Max.	Mean		Min.	Max.	Mean		
Serum Ca mmol/l	1.60	2.63	2.24	0.339	2.2	2.7	2.4	-1.72	0.1117
Serum phosphate(mmol/l)	0.24	2.40	1.11	0.693	1.05	1.8	1.35	-1.27	0.2283
Serum alkaline phosphate(U/l)	232.0 0	2322.0 0	1051.4 6	682.513	55	380	300	3.97	0.0019
Serum PTH(ng/ml)	40.30	97.00	62.31	17.939	16	62	39	7.10	0.0000
24hr urine Ca(mmol/l 24h)	0.10	2.50	0.86	0.610	2.5	7.5	5	-24.47	0.0000
24 hr urine phosphate(mmol/l 24h)	8.20	36.00	17.15	6.747	15	35	25	-4.20	0.0012
renal phosphat clearanse(ml/min)	7.21	26.20	16.70	6.925	<10		10	3.49	0.0045
pospat tubularuli reabsorbcion(ptr)(%)	9.00	70.00	27.85	19.995	<55		55	-4.90	0.0004
kreatinine bl(mmol/l)	24.70	43.00	29.21	5.624	35.36	53.04	44	-9.480	0.0000
kreatinine urine(24)(mmoli/l)	192.0 0	2728.0 0	880.5	860.97 4	300.5 6	2024.36	1162 .4	1.179	0.2612
D1 25(nG/ml)	7.50	52.00	25.58	11.215	35.36	53.04	45	-6.24	0.0000

D ვიტამინ რეზისტენტული რაქიტის დროს პაციენტებში საკონტროლო ჯგუფთან შედარებით მომატებულია Serum alkaline phosphate(U/l), Serum PTH(ng/ml), renal phosphate clearance(ml/min) და შემცირებულია 24hr urine Ca(mmol/l 24h), 24 hr urine phosphate(mmol/l 24h), renal phosphate reabsorption(ptr)(%), kreatinine bl(mmol/l), D125(pG/ml) საშუალო მნიშვნელობა.

3.2. თანკბილვის და კბილების განვითარების ანომალიები D ვიტამინ-რეზისტენტული და D ვიტამინდამოკიდებული რაქიტის დროს ბავშვებში

როგორც ჩვენმა კვლევამ აჩვენა, D ვიტამინრეზისტენტული რაქიტის დროს ბავშვებში აღინიშნება თანკბილვის და კბილების განვითარების ანომალიების მაღალი სიხშირე, რომელიც კორელაციაშია ბიოქიმიური მაჩვენებლების ნორმიდან გადახრასთან, რაც საფუძველს გვაძლევს, შევადაროთ იგი განვითარების ანომალიების სიხშირეს D ვიტამინდამოკიდებული რაქიტისა და საკონტროლო ჯგუფებში.

ცხრილი 5

თანკბილვისა და კბილების განვითარების ანომალიების ნიშან-ფაქტორთა სტატისტიკური შეფასება D ვიტამინრეზისტენტული და D ვიტამინდამოკიდებული რაქიტის დროს

		D ვიტამინ - დამოკიდებული რაქიტი			D ვიტამინ - რეზისტენტული რაქიტი			საკონტროლო ჯგუფი			D ვიტამინ დამოკიდებული- D ვიტამინ - რეზისტენტული რაქიტი		D-ვიტამინ რეზისტენტული რაქიტი საკონტროლო ჯგუფი	
		abs	mean	std	abs	mean	Std	abs	mean	Std	F	P	F	P
ზავშვის ფიზიკური განვითარება	არადამაკმაყოფილებელი	33	0.49	0.503	12	0.92	0.277	2	0.03	0.180	9.23	0.0032	214.	0.0000
პირის ღრუს კარიბჭე	დაბალი	8	0.12	0.325	6	0.46	0.519	8	0.13	0.340	9.91	0.0023	8.27	0.0053
ზედა ყბის კბილთარკალის ფორმა	უნაგირი სებრი	14	0.21	0.407	6	0.46	0.519	8	0.13	0.340	3.93	0.0510	8.27	0.0053
ზედა ყბის წინა კბილების განლაგება	მჭიდრო	16	0.24	0.427	7	0.54	0.519	16	0.26	0.444	5.12	0.0263	3.91	0.0517
ქვედა ყბის ფორმა	ტრაპეციას	12	0.18	0.384	7	0.54	0.519	11	0.18	0.388	8.62	0.0044	8.08	0.0058
ქვედა ყბის წინა კბილების განლაგება	მჭიდრო	14	0.21	0.407	7	0.54	0.519	10	0.16	0.373	6.65	0.0118	9.34	0.0031
	ტრემები	1	0.01	0.121	4	0.31	0.480	4	0.07	0.250	19.71	0.0000	6.95	0.0103
თანკბი	დისტალური	5	0.07	0.263	4	0.31	0.480	4	0.07	0.250	6.39	0.0135	6.95	0.0103

ლვა	ღია	10	0.15	0.373	4	0.31	0.480	5	0.08	0.263	1.43	0.2353	6.39	0.0135
	ღრმა	10	0.15	0.373	5	0.38	0.506	5	0.08	0.263	3.29	0.0741	10.82	0.0015
კბილგის ფორმის ანომალიები	მიკროდენტია	0	0.00	0.000	2	0.15	0.376	0	0.00	0.000	-	-	-	-
რიცხვის ანომალიები	ნაწილობრივი ადენტია	1	0.01	0.121	7	0.54	0.519	2	0.03	0.180	56.10	0.0000	38.20	0.0000
	დგომის ანომალიები	1	0.01	0.121	4	0.31	0.480	0	0.00	0.000	19.71	0.0000	-	-
ამოჭრის ვადები	დაგვიანებული	26	0.38	0.490	9	0.69	0.480	17	0.28	0.452	4.40	0.0392	8.78	0.0041
კბილის მაგარი ქსოვილების დაზიანება	კბილები ს(ქსოვილის)განლევა	0	0.00	0.000	2	0.15	0.376	0	0.00	0.000	-	-	-	-
	მინანქრის ჰიპოპლაზია	8	0.13	0.340	9	0.69	0.480	5	0.07	0.263	25.00	0.0000	44.60	0.0000

D ვიტამინ რეზისტენტული რაქიტით დაავადებულ ბავშვებში D ვიტამინ - დამოკიდებული რაქიტით დაავადებულ ბავშვებთან და საკონტროლო ჯგუფთან შედარებით სარწმუნოდ მეტია ბავშვის არადამაკმაყოფილებელი ფიზიკური განვითარება, პირის ღრუს დაბალი კარიბჭე, ზედა ყბის კბილთა უნაგირისებრი რკალის ფორმა, ზედა ყბის წინა კბილების მჭიდრო განლაგება, ქვედა ყბის ტრაპეციისმაგვარი ფორმა, ქვედა ყბის წინა კბილების მჭიდრო განლაგება, დისტალური თანკბილვა, ნაწილობრივი ადენტია, კბილების დაგვიანებული ამოჭრა, მინანქრის ჰიპოპლაზია.

D ვიტამინ რეზისტენტული რაქიტით დაავადებულ პაციენტებში, საკონტროლო ჯგუფთან შედარებით, სარწმუნოდ მეტია ღია და ღრმა თანკბილვა, ხოლო D ვიტამინ რეზისტენტული რაქიტით დაავადებულ ბავშვებსა და D ვიტამინ - დამოკიდებული რაქიტით დაავადებულ ბავშვებს შორის ამ მონაცემების მიხედვით სარწმუნო განსხვავება არ აღინიშნა.

მხოლოდ D ვიტამინრეზისტენტული რაქიტით დაავადებულებს აღნიშნათ: მიკროდენტია და კბილის მაგარი ქსოვილების განლევა.

D ვიტამინრეზისტენტული რაქიტით დაავადებულ ბავშვებში D ვიტამინ-დამოკიდებული რაქიტით დაავადებულ პაციენტებთან შედარებით, მაღალი სიხშირით გამოიჩვენა დგომის ანომალიები, საკონტროლო ჯგუფში ეს ფაქტორი არ აღმოჩნდა.

თანკბილვის და ყბა- კბილთა ანომალიების განვითარების ფარდობითი შანსი D ვიტამინრეზისტენტული და D ვიტამინდამოკიდებული რაქიტით დაავადებულ ბავშვებში

		D ვიტამინ - რეზისტენტული რაქიტი - საკონტროლო ჯგუფი			D ვიტამინ- რეზისტენტული რაქიტი-D ვიტამინ- დამოკიდებული რაქიტი		
		R	95%CI		R	95%CI	
ბავშვის ფიზიკური განვითარება	არადამაკმ აყოფილებ ელი	354	29.66	735.59	12.73	1.57	115.2 5
პირის ღრუს კარიბჭე	დაბალი	5.68	1.52	36.22	6.43	1.72	41.08
ზედა ყბის კბილთა რკალის ფორმა	უნაგირისე ბრი	5.68	1.52	36.22	3.31	0.96	38.79
ზედა ყბის წინა კბილების განლაგება	მჭიდრო	3.28	0.96	38.24	3.79	1.11	44.32
ქვედა ყბის ფორმა	ტრაპეცია	5.30	1.49	40.68	5.44	1.55	45.75
ქვედა ყბის წინა კბილების განლაგება	მჭიდრო	5.95	1.65	41.63	4.50	1.30	44.80
	ტრემები	6.33	1.34	27.51	29.78	2.99	61.30
თანკბილვა	დისტალუ რი	6.33	1.34	27.51	5.60	1.26	29.38
	ლია	4.98	1.12	26.08	2.58	0.66	29.25

	ღრმა	7.00	1.65	33.18	3.63	0.98	33.57
რიცხვის ანომალიები	ნაწილობრივი ადენტი	34.42	5.79	90.67	78.17	8.19	162.6 2
	დგომის ანომალიები				29.78	2.99	61.30
ამოჭრის ვადები	დაგვიანებული	5.82	1.58	53.26	3.63	1.02	56.40
	მინანქრის ჰიპოპლაზია	25.20	5.67	92.16	16.88	4.20	81.12

D ვიტამინრეზისტენტული რაქიტი ბავშვებში D ვიტამინდამოკიდებულ რაქიტთან და საკონტროლო ჯგუფთან შედარებით ზრდის არადამაკმაყოფილებელი ფიზიკური განვითარების, პირის ღრუს დაბალი კარიბჭის, ზედა ყბის კბილთა უნაგირისებური რკალის ფორმის, ზედა ყბის წინა კბილების მჭიდრო განლაგების, ქვედა ყბის ტრაპეციისმაგვარი ფორმის, ქვედა ყბის წინა კბილების მჭიდრო განლაგების, ნაწილობრივი ადენტის, კბილების დაგვიანებული ამოჭრის, მინანქრის ჰიპოპლაზიის ფარდობით შანსს.

D ვიტამინრეზისტენტული რაქიტით დაავადებულ ბავშვებში საკონტროლო ჯგუფთან შედარებით სარწმუნოდ მეტია ღია, დისტალური და ღრმა თანკბილვის ჩამოყალიბების ფარდობითი შანსი.

D ვიტამინრეზისტენტული რაქიტი დაავადებულ ბავშვებში, D ვიტამინდამოკიდებულ რაქიტთან შედარებით, სარწმუნოდ ზრდის კბილის დგომის ანომალიების განვითარების ფარდობით შანსს.

3.3. კბილის კარიესული დაზიანებები D ვიტამინრეზისტენტული რაქიტის დროს

D ვიტამინის დეფიციტი ხელს უშლის ორგანიზმში კალციუმისა და ფოსფორის სრულფასოვან ცვლას [62,63]. კალციუმისა და ფოსფორის ცვლის დარღვევა კი ხელს უწყობს მრავლობითი კარიესის და სხვა სტომატოლოგიური პრობლემების განვითარებას [1,2,3,7]. პაციენტებს D ვიტამინრეზისტენტული რაქიტით აღენიშნებათ ფოსფორის დაბალი შემცველობა, პარათირეოიდული ჰორმონის ნორმალური დონე, კალციუმის დონე სისხლში ნორმაშია ან ნორმაზე დაბალი. სტომატოლოგიური კუთხით გვხვდება: მინანქრის ჰიპოპლაზია, სტომატოლოგიური აბსცესი და გინგივიტი, კარიესი და კბილების დაგვიანებული ამოსვლა[6]. სამივე ჯგუფში შევისწავლეთ კბილების კარიესული დაზიანების სიხშირე, კარიესის აქტივობის ხარისხი, კარიესული კბილების დაზიანება, კბა ინდექსი(კარიესი+ბჟენი+ამოღებული კბილების რაოდენობა).

კარიესის მახასიათებელთა სიხშირეები D ვიტამინრეზისტენტული რაქიტის, D ვიტამინდამოკიდებული რაქიტის და საკონტროლო ჯგუფებში მოცემულია ცხრილ N 7-ში .

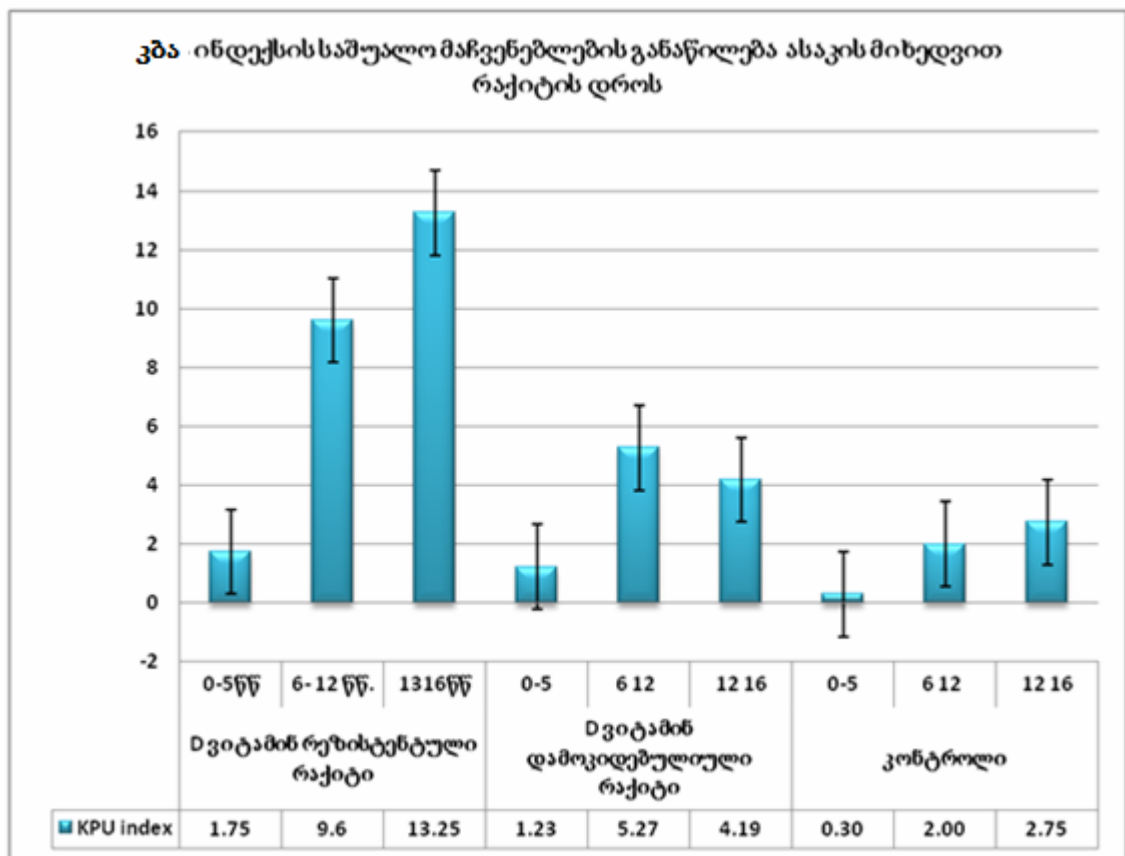
კარიესის მახასიათებლების სიხშირეები D ვიტამინრეზისტენტული რაქიტის, D ვიტამინდამოკიდებული რაქიტის და საკონტროლო ჯგუფებში

	D ვიტამინ - რეზისტენტული რაქიტი			D ვიტამინ- დამოკიდებული რაქიტი			საკონტროლო ჯგუფი		
	a b s	Mean	Std. Dev.	a b s	Mean	Std. Dev.	a b s	Mean	Std. Dev.
„ცარცისებური ლაქა“- ს სტადია	1	0.08	0.277	1 1	0.16	0.371	1 3	0.21	0.413
მინანქრის კარიესი	1 3	0.38	0.506	3 1	0.46	0.679	2 6	0.43	0.499
დენტინის კარიესი	1 0	0.77	0.439	3 2	0.47	0.503	1 1	0.18	0.388
ცემენტის კარიესი	3	0.23	0.439	0	0.00	0.000	2	0.03	0.180
შეჩერებული კარიესი	0	0.00	0.000	1	0.01	0.121	3	0.05	0.218
სარძევე კბილების კარიესი	8	0.62	0.506	1 5	0.22	0.418	8	0.13	0.340
მუდმივი კბილების კარიესი	7	0.54	0.519	2 9	0.43	0.498	2 0	0.33	0.473
კარიესული კბილების რაოდენობა	5 9	4.54	3.072	1 7 7	2.60	3.018	3 8	0.62	0.840
დაბჟენილი კბილების რაოდენობა	1 8	1.38	1.758	2 4	0.35	0.641	1 8	0.30	0.558
ამოღებული კბილების რაოდენობა	3 1	2.38	1.850	3 0	0.44	1.028	2 1	0.34	0.629
კომპენსირებული	3	0.23	0.439	1 4	0.21	0.407	2 5	0.41	0.496
სუბკომპენსირებული	2	0.15	0.376	1 3	0.19	0.396	1 0	0.16	0.373
დეკომპენსირებული	8	0.62	0.506	1 6	0.24	0.427	1 2	0.20	0.401
კბა ინდექსი	1 0 8	8.31	6.019	2 3 1	3.40	3.730	7 7	1.26	1.413

დენტინის კარიესის სიხშირე სარწმუნოდ მეტია D ვიტამინრეზისტენტული რაქიტის დროს, D ვიტამინდამოკიდებულ რაქიტთან და საკონტროლო ჯგუფთან შედარებით, და ასევე მეტია D ვიტამინდამოკიდებულ რაქიტის დროს საკონტროლო ჯგუფთან შედარებით.

ცემენტის კარიესის სიხშირე D ვიტამინრეზისტენტული რაქიტის დროს სარწმუნოდ მეტია საკონტროლო ჯგუფთან შედარებით, ხოლო დამოკიდებული რაქიტის დროს ცემენტის კარიესი არ დაფიქსირდა.

სარძევე კბილების კარიესის სიხშირე სარწმუნოდ მეტია D ვიტამინრეზისტენტული რაქიტის დროს, D ვიტამინდამოკიდებულ რაქიტთან და საკონტროლო ჯგუფთან შედარებით, ხოლო D ვიტამინდამოკიდებული რაქიტის დროს სარწმუნოდ არ განსხვავდება საკონტროლო ჯგუფთან შედარებით. რაც შეეხება მუდმივი კბილების კარიესს, მისი სიხშირე არასარწმუნოდ მეტია D ვიტამინრეზისტენტული რაქიტის დროს.



დიაგრამა 9

დეკომპენსირებული კარიესის სიხშირე სარწმუნოდ მეტია D ვიტამინ-რეზისტენტული რაქიტის დროს, D ვიტამინდამოკიდებულ რაქიტთან და საკონტროლო ჯგუფთან შედარებით, და ასევე მეტია D ვიტამინდამოკიდებული რაქიტის დროს საკონტროლო ჯგუფთან შედარებით.

ცხრილი 8

კარიესის მახასიათებლების სტატისტიკური შეფასება D ვიტამინ - რეზისტენტული რაქიტის, D ვიტამინ დამოკიდებული რაქიტის და საკონტროლო ჯგუფებში

	D ვიტამინ - დამოკიდებული - D ვიტამინ რეზისტენტული		D ვიტამინ - რეზისტენტული- საკონტროლო ჯგუფი		D ვიტამინ დამოკიდებული- საკონტროლო ჯგუფი	
	F	P	F	P	F	P
„ცარცისებური ლაქა“-ს სტადია	0.61	0.4364	1.28	0.2611	0.55	0.4582
მინანქრის კარიესი	0.13	0.7204	0.07	0.7860	0.08	0.7799
დენტინის კარიესი	3.99	0.0491	23.63	0.0000	13.25	0.0004
ცემენტის კარიესი	19.90	0.0000	7.13	0.0094	2.27	0.1344
შეჩერებული კარიესი	0.19	0.6647	0.65	0.4213	1.26	0.2629
სარბევე კბილების კარიესი	9.10	0.0034	18.04	0.0001	1.75	0.1880
მუდმივი კბილების კარიესი	0.54	0.4628	2.05	0.1563	1.32	0.2527
კომპენსირებული	0.04	0.8424	1.45	0.2325	6.57	0.0116
სუბკომპენსირებულ ო	0.10	0.7546	0.01	0.9298	0.16	0.6893
დეკომპენსირებული	8.13	0.0055	10.64	0.0017	0.28	0.5991

კარიესული კბილების და კბა ინდექსის საშუალო რაოდენობა სარწმუნოდ მეტია D ვიტამინრეზისტენტული რაქიტის დროს, D ვიტამინდამოკიდებულ რაქიტთან და საკონტროლო ჯგუფთან შედარებით, და ასევე მეტია D ვიტამინდამოკიდებულ რაქიტის დროს, საკონტროლო ჯგუფთან შედარებით.

დაბჟენილი კბილების საშუალო რაოდენობა და ამოღებული კბილების საშუალო რაოდენობა სარწმუნოდ მეტია D ვიტამინ რეზისტენტული რაქიტის დროს D ვიტამინდამოკიდებულ რაქიტთან და საკონტროლო ჯგუფთან შედარებით, ხოლო D ვიტამინდამოკიდებულ რაქიტის დროს სარწმუნოდ არ განსხვავდება საკონტროლო ჯგუფთან შედარებით.

ცხრილი 9

კარიესული კბილების და კბა ინდექსის სტატისტიკური შეფასება D ვიტამინრეზისტენტული რაქიტის, D ვიტამინდამოკიდებული რაქიტისა და საკონტროლო ჯგუფებში

	D ვიტამინ - დამოკიდებული - D ვიტამინ - რეზისტენტული		D ვიტამინ - რეზისტენტული - საკონტროლო ჯგუფი		D ვიტამინ - დამოკიდებული - საკონტროლო ჯგუფი	
	t	P	t	P	T	P
კარიესული კბილების რაოდენობა	-2.113	0.038	8.720	0.000	4.953	0.000
დაბჟენილი კბილების რაოდენობა	-3.769	0.000	4.053	0.000	0.548	0.585
ამოღებული კბილების რაოდენობა	-5.396	0.000	7.038	0.000	0.653	0.515
კბა ინდექსი	-3.900	0.000	8.310	0.000	4.206	0.000

კარიესის განვითარების და კბილების დაკარგვის ფარდობითი შანსის შეფასება რაქიტის დროს

	D ვიტამინ რეზისტენტული–საკონტროლო ჯგუფი			D ვიტამინ დამოკიდებული–საკონტროლო ჯგუფი			D ვიტამინ რეზისტენტული– D ვიტამინ დამოკიდებული		
	OR	95%CI		OR	95%CI		OR	95%CI	
კარიესი	17.28	2.11	114.44	1.72	0.85	11.64	10.05	1.24	105.39
კბილების დაკარგვა	9.38	2.29	68.88	0.80	0.35	6.36	11.78	2.87	81.69

კარიესის განვითარების და კბილების დაკარგვის ფარდობითი შანსი D ვიტამინრეზისტენტული რაქიტის დროს სარწმუნოდ მაღალია, ვიდრე D ვიტამინ-დამოკიდებული რაქიტის მქონე პაციენტებში და საკონტროლო ჯგუფში, ხოლო D ვიტამინდამოკიდებული რაქიტის დროს კარიესის განვითარებისა და კბილების დაკარგვის ფარდობითი შანსი საკონტროლო ჯგუფთან შედარებით არასარწმუნოდაა მომატებული.

ამრიგად, D ვიტამინრეზისტენტული რაქიტის დროს სარწმუნოდ მაღალია კარიესის მძიმე ფორმების სიხშირე, კბა ინდექსი და კარიესის განვითარების და კბილების დაკარგვის ფარდობითი შანსი როგორც D ვიტამინდამოკიდებულ რაქიტთან, ისე საკონტროლო ჯგუფთან შედარებით.

3.4. პაროდონტის დაავადებები D ვიტამინრეზისტენტული რაქიტის დროს

D ვიტამინრეზისტენტული რაქიტის დროს მაღალია პაროდონტის დაავადებათა სიხშირე, ამიტომ საკმაოდ აქტუალურია ამ დაავადებათა განვითარების რისკის დადგენა.

პირველ ეტაპზე შესწავლილ იქნა: პაროდონტის დაავადებების სიხშირეები ძირითად ჯგუფებსა და საკონტროლო ჯგუფში, მათი გავრცელება, სიმძიმე, მიმდინარეობა.

პაროდონტის ანთებითი დაავადებების სიხშირეები და მათი მიმდინარეობა, სიმძიმე, გავრცელება D ვიტამინრეზისტენტული რაქიტის, D ვიტამინ-დამოკიდებული რაქიტის და საკონტროლო ჯგუფებში მოცემულია N11 ცხრილში.

ცხრილი 11

პაროდონტის ანთებითი დაავადებები D ვიტამინ რეზისტენტული რაქიტის, D ვიტამინდამოკიდებული რაქიტის და საკონტროლო ჯგუფებში

		D ვიტამინ - რეზისტენტული რაქიტი			D ვიტამინ - დამოკიდებული რაქიტი			საკონტროლო ჯგუფი		
		Abs.	Mean	Std. Dev	Abs.	Mean	Std. De.	Abs.	Mean	Std. Dev
ანგნაგეზ	კატარული	6	0.46	0.519	5	0.07	0.263	4	0.07	0.250
	ჰიპერტროფიული	2	0.15	0.376	6	0.09	0.286	8	0.13	0.340
	წყლულოვანი	1	0.08	0.277	0	0.00	0.000	0	0.00	0.000
	მსუბუქი	6	0.46	0.519	3	0.04	0.207	2	0.03	0.180
	საშუალო	3	0.23	0.439	8	0.12	0.325	10	0.16	0.373
	მძიმე	0	0.00	0.000	0	0.00	0.000	0	0.00	0.000
	მწვავე	2	0.15	0.376	0	0.00	0.000	0	0.00	0.000
	ქრონიკული	5	0.38	0.506	10	0.15	0.357	9	0.15	0.358

	გამწვავებული	2	0.15	0.376	1	0.01	0.121	3	0.05	0.218
	ლოკალური	5	0.38	0.506	4	0.06	0.237	8	0.13	0.340
	გენერალიზებული	4	0.31	0.480	7	0.10	0.306	4	0.07	0.250
ინციდენტადან	მსუბუქი	2	0.15	0.376	1	0.01	0.121	1	0.02	0.128
	საშუალო	0	0.00	0.000	0	0.00	0.000	0	0.00	0.000
	მძიმე	0	0.00	0.000	0	0.00	0.000	0	0.00	0.000
	მწვავე	0	0.00	0.000	2	0.03	0.170	1	0.02	0.128
	ქრონიკული	3	0.23	0.439	0	0.00	0.000	0	0.00	0.000
	გამწვავებული	0	0.00	0.000	0	0.00	0.000	0	0.00	0.000
	ლოკალური	2	0.15	0.376	2	0.03	0.170	1	0.02	0.128
	გენერალიზებული	2	0.15	0.376	0	0.00	0.000	0	0.00	0.000
ინციდენტადან	მსუბუქი	0	0.00	0.000	0	0.00	0.000	0	0.00	0.000
	საშუალო	1	0.08	0.277	0	0.00	0.000	0	0.00	0.000
	მძიმე	0	0.00	0.000	1	0.01	0.121	0	0.00	0.000

ცხრილი 12

პაროდონტის ანთებითი დაავადებების სტატისტიკური შეფასება D ვიტამინ-რეზისტენტული რაქიტის, D ვიტამინდამოკიდებული რაქიტის და საკონტროლო ჯგუფებში

		D ვიტამინ - რეზისტენტული - საკონტროლო ჯგუფი		D ვიტამინ - რეზისტენტული - D ვიტამინ დამოკიდებული		D ვიტამინ - დამოკიდებული - საკონტროლო ჯგუფი	
		F	p	F	P	F	P
გინგივიტი	კატარული	17.36	0.0001	16.51	0.0001	0.03	0.860
	ჰიპერტროფული	0.05	0.8308	0.52	0.4738	0.61	0.438

	მსუბუქი	27.46	0.0000	24.63	0.0000	0.11	0.7416
	საშუალო	0.32	0.5715	1.18	0.2811	0.57	0.4527
	მწვავე	10.79	0.0016	12.06	0.0008	-	-
	ქრონიკული	4.03	0.0483	4.19	0.0439	0.00	0.9939
	გამწვავებუ ლი	1.86	0.1769	6.23	0.0146	1.267	0.2629
	ლოკალური	4.94	0.0293	13.38	0.0005	1.99	0.1604
	გენერალიზე ბული	6.95	0.0103	3.99	0.0491	0.57	0.4520
პაროდონტ იტი	მსუბუქი	5.45	0.0224	6.23	0.0146	0.01	0.9389
	მწვავე	0.21	0.6475	0.38	0.5371	0.24	0.6275
	ქრონიკული	17.81	0.0001	19.90	0.0000	-	-
	რემისია	4.95	0.0293	5.53	0.0212	-	-
	ლოკალური	5.45	0.0224	3.67	0.0589	0.24	0.6275
	გენერალიზე ბული	10.79	0.0016	12.06	0.0008	-	-
პაროდონტ ოზი	საშუალო	4.95	0.0293	5.53	0.0212	-	-
	მძიმე	-	-	0.19	0.6647	0.90	0.3456

სამივე ჯგუფში დაფიქსირდა მსუბუქი და საშუალო სიმძიმის გინგივიტები, მათგან მწვავე მიმდინარეობა მხოლოდ D ვიტამინრეზისტენტული რაქიტის ჯგუფში, ამ ჯგუფში, D ვიტამინდამოკიდებულ რაქიტთან შედარებით, სარწმუნოდ მეტი იყო ქრონიკული, ლოკალური და გენერალიზებული გინგივიტის სიხშირე როგორც D ვიტამინდამოკიდებულ რაქიტთან, ისე საკონტროლო ჯგუფთან შედარებით.

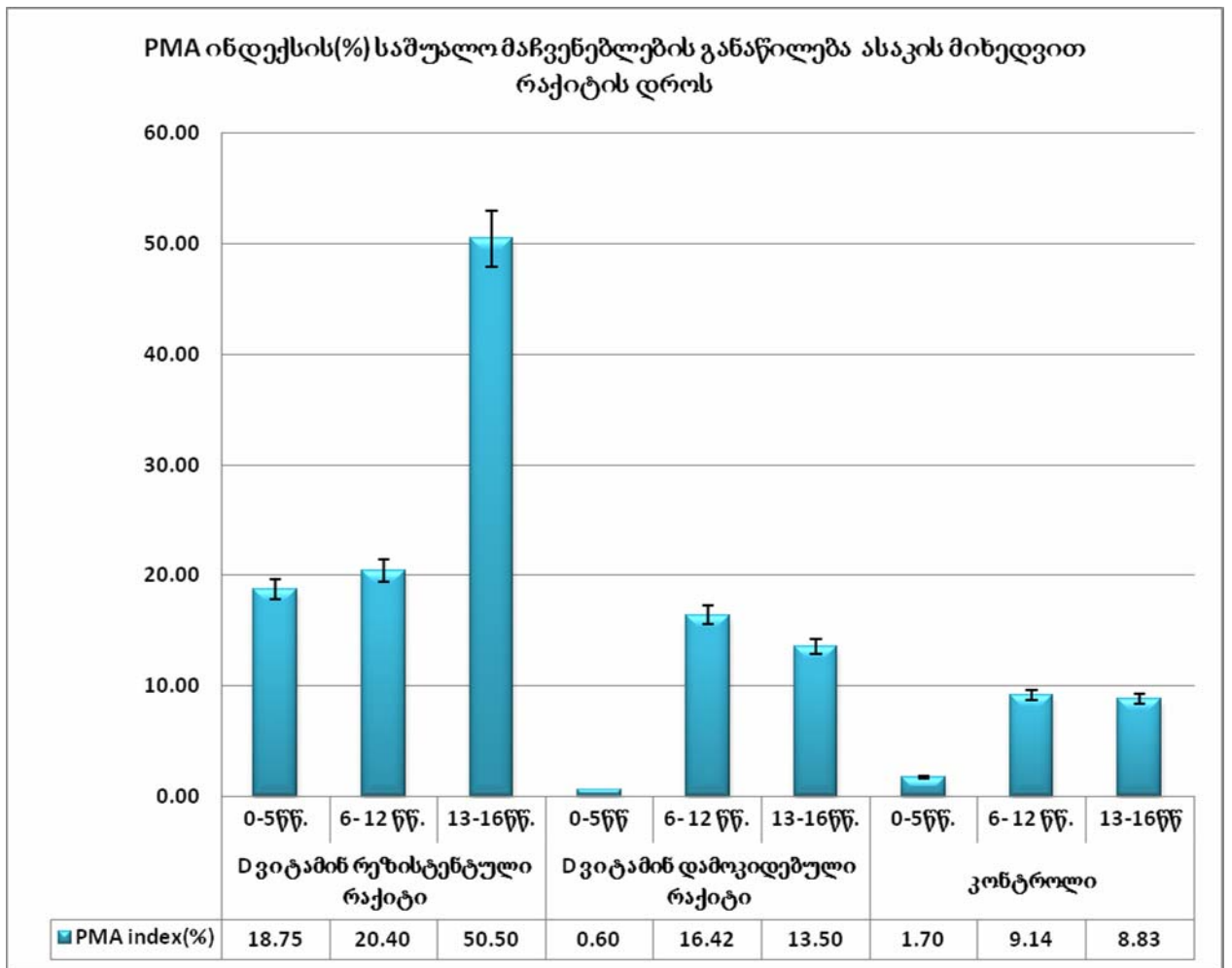
გინგივიტის კატარული ფორმა სარწმუნოდ მაღალი იყო D ვიტამინ-რეზისტენტული რაქიტის ჯგუფში D ვიტამინდამოკიდებულ რაქიტთან და საკონტროლო ჯგუფთან შედარებით.

ასევე სამივე ჯგუფში დაფიქსირდა ქრონიკული მიმდინარეობის მსუბუქი ფორმის პაროდონტიტი რომლის სიხშირე სარწმუნოდ მაღალი იყო D ვიტამინ რეზისტენტული რაქიტის ჯგუფში, D ვიტამინდამოკიდებულ რაქიტთან და საკონტროლო ჯგუფთან შედარებით.

პაროდონტოზის საშუალო და მძიმე ფორმების ერთეული შემთხვევა გამოვლინდა, შესაბამისად, D ვიტამინრეზისტენტული და D ვიტამინდამოკიდებული რაქიტის ჯგუფში.

საკონტროლო ჯგუფში არ გამოვლინდა გინგივიტის მწვავე ფორმა, პაროდონტიტის საშუალო და მძიმე ფორმა და პაროდონტოზი.

D ვიტამინდამოკიდებულ რაქიტსა და საკონტროლო ჯგუფს შორის სარწმუნო განსხვავება არ დაფიქსირდა.



დიაგრამა 10

PMA ინდექსის საშუალო მნიშვნელობა ბავშვებში D ვიტამინრეზისტენტული რაქიტის დროს სარწმუნოდ მეტია, ვიდრე D ვიტამინ დამოკიდებული რაქიტის დროს და საკონტროლო ჯგუფში, შესაბამისად, 29.15 ± 25.119 , 8.10 ± 619.993 და 7.57 ± 18.031 , ($t= 2.854$, $p=0.0120$ და $t=2.97$, $p=0.0070$), ხოლო საკონტროლო ჯგუფსა და D ვიტამინდამოკიდებულ რაქიტს შორის სარწმუნო სხვაობა არ დაფიქსირდა.

ამრიგად, D ვიტამინრეზისტენტული რაქიტის დროს იმატებს პაროდონტის ანთებითი დაავადებების სიხშირე D ვიტამინდამოკიდებულ რაქიტთან და საკონტროლო ჯგუფთან შედარებით; საკონტროლო ჯგუფსა და D ვიტამინდამოკიდებულ რაქიტს შორის სარწმუნო სხვაობა არ ვლინდება.

3.5. პერიოდონტის დაავადებები D ვიტამინრეზისტენტული რაქიტის და D ვიტამინდამოკიდებული რაქიტის დროს ბავშვებში

რაქიტისა და რაქიტისმაგვარი დაავადებების დროს მნიშვნელოვნად ზიანდება პერიოდონტი. განსაკუთრებით აღსანიშნავია პერიაპიკალური ხვრელარხების არსებობა.

ჩვენს მიერ შესწავლილ იქნა პერიოდონტის მდგომარეობა როგორც D ვიტამინრეზისტენტული, ისე D ვიტამინდამოკიდებული რაქიტის დროს და საკონტროლო ჯგუფში (ცხრილი 13).

პერიოდონტის მახასიათებლების განაწილება D ვიტამინრეზისტენტული რაქიტის, D ვიტამინდამოკიდებული რაქიტის დროს და საკონტროლო ჯგუფში

	D ვიტამინ - დამოკიდებულ			D ვიტამინ - რეზისტენტულ			D ვიტამინ - დამოკიდებულ - D ვიტამინ-რეზისტენტული		საკონტროლო ჯგუფი			D ვიტამინ-რეზისტენტული-საკონტროლო ჯგუფი	
	A b s .	Me an	Std. Dev	A b s .	Me an	Std. De.	F	p	A b s .	Me an	Std. De.	F	P
მწ.აპიკ.პერიოდონტიტი	1	0.01	0.121	3	0.23	0.439	12.22	0.0008	2	0.03	0.180	7.13	0.0094
ქრონიკული აპიკალური პერიოდონტიტი	2	0.03	0.170	3	0.23	0.439	8.23	0.0053	0	0.00	0.000	-	-
აპიკალური გრანულომა	8	0.12	0.325	6	0.46	0.519	9.91	0.0023	10	0.16	0.373	5.90	0.0177
პერიაპიკალური აბსცესი ხვრელარხით	4	0.06	0.237	4	0.31	0.480	8.17	0.0054	6	0.10	0.300	4.13	0.0457
პერიაპიკ.აბსცესი ხვრელარხის გარეშე	2	0.03	0.170	4	0.31	0.480	14.17	0.0003	4	0.07	0.250	6.95	0.0103
ფესვის კისტა	1	0.01	0.121	4	0.31	0.480	19.71	0.0000	0	0.00	0.000	-	-

D ვიტამინრეზისტენტული რაქიტის დროს, D ვიტამინდამოკიდებულ რაქიტთან და საკონტროლო ჯგუფთან შედარებით, სარწმუნოდ მეტია: მწვავე აპიკალური პერიოდონტიტის, პერიაპიკალური აბსცესის - ხვრელარხით და ხვრელარხის გარეშე, აპიკალური გრანულომას სიხშირეები. D ვიტამინ-რეზისტენტული რაქიტის დროს, D ვიტამინდამოკიდებულ რაქიტთან შედარებით,

სარწმუნოდ მეტია ქრონიკული აპიკალური პერიოდონტიტის და ფესვის კისტის სიხშირეები.საკონტროლო ჯგუფში ეს ფაქტორები არ დაფიქსირდა.

3.6. პაციენტთა ბიოქიმიური მახასიათებლების კორელაციები თანკბილვის ანომალიებთან, კბილებისა და პაროდონტის დაავადებებთან D ვიტამინ-რეზისტენტული რაქიტის დროს

კვლევის შემდეგ ეტაპზე ბიოქიმიურ მაჩვენებლებსა და სტომატოლოგიურ მახასიათებლებს შორის ურთიერთკავშირის დასადგენად ჩავატარეთ კორელაციური ანალიზი. ცხრილ N14-ში მოცემულია კავშირი სტომატოლოგიურ ინდექსებსა და ბიოქიმიურ მაჩვენებლებს შორის D ვიტამინრეზისტენტული რაქიტით დაავადებულ პაციენტებში.

ცხრილი14

ბიოქიმიური მაჩვენებლებისა და სტომატოლოგიური ინდექსების კორელაციური მატრიცა

	n	გრინ-ვერმილონის ჰიგიენური ინდექსი	PMA ინდექსი(%)	კბა ინდექსი
Serum Ca mmol/l	r	-0.3670	0.1021	-0.0263
	p	0.2173	0.7398	0.9321
Serum phosphate(mmol/l)	r	0.1511	-0.1487	0.0061
	p	0.6222	0.6279	0.9842
Serum alkaline phosphate(U/l)	r	-0.5111	0.2299	-0.0114
	p	0.0743	0.4499	0.9705
Serum PTH(ng/ml)	r	-0.1168	-0.0107	-0.0191
	p	0.7040	0.9723	0.9507
24hr urine Ca(mmol/l 24h)	r	0.1507	0.4733	0.3320
	p	0.6232	0.1023	0.2677
24 hr urine phosphate(mmol/l 24h)	r	-0.5230	0.3051	0.4734
	p	0.0666	0.3107	0.1023
renal phosphat clearanse(ml/min)	r	0.5067	-0.2438	-0.3588
	p	0.0772	0.4221	0.2287
pospat tubularuli reabsorbcia(ptr)(%)	r	-0.4039	0.843**	0.579*
	p	0.1711	0.0003	0.0380
kreatinine bl(mmol/l)	r	0.1460	-0.0599	-0.1377
	p	0.6342	0.8458	0.6537
kreatinine urine(24)(mmoli/l)	r	-0.1345	0.0831	0.3666
	p	0.6614	0.7872	0.2179
D1 25(nG/ml)	r	0.0496	-0.0834	-0.3818
	p	0.8722	0.7866	0.1980
გრინ-ვერმილონის ჰიგიენური ინდექსი	r	1.0000	-0.3191	-0.4782
	p		0.2879	0.0984
PMA ინდექსი(%)	r		1.0000	.753**
	p			0.0030

რაოდენობრივი მაჩვენებლების - KPU ინდექსის და PMA ინდექსის კორელაციურმა ანალიზმა საშუალო ბიოქიმიურ მაჩვენებლებთან გვიჩვენა, რომ postpat tubularuli reabsorbion(ptr)(%) სარწმუნო დადებით კორელაციას ამჟღავნებს KPU ინდექსთან - $r=0.57$ და $p= 0.0380$, PMA ინდექსთან - $r=0.84$, $p=0.0003$.

კავშირი სტომატოლოგიურ ინდექსებს, ბიოქიმიურ მაჩვენებლებს, სასისა და კბილების ანომალიებს შორის D ვიტამინრეზისტენტული რაქიტით დაავადებულ პაციენტებში მოცემულია N15 ცხრილში.

ცხრილი 15

კორელაციები სტომატოლოგიურ ინდექსებსა და ბიოქიმიურ მაჩვენებლებს, სასისა და კბილების ანომალიებს შორის D ვიტამინრეზისტენტული რაქიტით დაავადებულ პაციენტებში

		ნაწილობრივი ადენტია	ჰიპოპლაზია	თანკბილვის ანომალიები	პულპის ღრუს გაფართოვე ბა	გოთიური თაღი
Serum Ca mmol/l>	r	0.41	-0.16	0.18	-0.41	-0.16
	p	0.1588	0.6059	0.5463	0.1588	0.6059
Serum phospate(mmol/l) <	r	-0.10	-0.18	0.16	-0.22	-0.53
	p	0.7511	0.5463	0.6059	0.4710	0.0642
Serum phospate(mmol/l) >	r	-0.46	0.28	-0.18	0.03	0.28
	p	0.1132	0.3466	0.5614	0.9150	0.3466
Serum alkaline phosphate(U/l)>	r	-0.27	-0.19	-0.19	0.27	0.43
	p	0.3774	0.5288	0.5288	0.3774	0.1394
Serum PTH(ng/ml)>	r	-0.05	0.08	-0.28	0.39	0.08
	p	0.8675	0.7867	0.3582	0.1930	0.7867
24hr urine	r	-0.27	-0.19	-0.19	-0.31	-0.19

Ca(mmol/l 24h)<	p	0.3774	0.5288	0.5288	0.2997	0.5288
24 hr urine	r	0.10	0.18	-0.16	-0.41	0.18
phosphate(mmol/l 24h)<	p	0.7511	0.5463	0.6059	0.1588	0.5463
renal phospat	r	-0.03	0.28	0.28	-0.39	-0.18
clearanse(ml/min)<	p	0.9150	0.3466	0.3466	0.1819	0.5614
renal phospat	r	0.23	0.03	0.03	0.51	0.03
clearanse(ml/min)>	p	0.4591	0.9214	0.9214	0.0769	0.9214
pospat tubularuli	r	0.31	0.43	0.43	-0.31	0.43
reabsorbcia(ptr)(%)	p	0.2997	0.1394	0.1394	0.2997	0.1394
kreatinine	r	-0.14	0.03	0.03	0.14	0.03
bl(mmol/l)<	p	0.6462	0.9214	0.9214	0.6462	0.9214
kreatinine	r	-.592*	-0.03	-0.03	-0.14	-0.03
urine(24)(mmoli/l) <	p	0.0332	0.9214	0.9214	0.6462	0.9214
kreatinine	r	0.27	0.19	0.19	0.31	0.19
urine(24)(mmoli/l) >	p	0.3774	0.5288	0.5288	0.2997	0.5288
1,25(OH)2D3	r	.617*	0.44	0.44	0.05	0.08
(nG/ml)	p	0.0246	0.1281	0.1281	0.8675	0.7867

ცხრილი 15 (გაგრძელება)

		ზედა ყბის კბილთა რკალის ელიფსო- იდური ფორმა	ზედა ყბის კბილთა რკალის უნაგირი სებრი ფორმა	ზედა ყბის წინა კბილე- ბის მჭიდრო განლაგე ბა	ზედა ყბის პარაბო ლისე- ბური ფორმა	ქვედა ყბის ტრაპეციი- სებური ფორმა	ქვედა ყბის წინა კბილების მჭიდრო განლაგება
Serum Ca mmol/l>	r	0.41	-0.41	0.10	0.03	0.10	0.10
	p	0.1588	0.1588	0.7511	0.9354	0.7511	0.7511
Serum phospate(mmol/l)<	r	0.22	-0.22	0.22	-0.03	-0.10	-0.10
	p	0.4710	0.4710	0.4710	0.9354	0.7511	0.7511
Serum phospate(mmol/l)>	r	-0.03	0.03	-0.46	-0.34	0.39	-0.03
	p	0.9150	0.9150	0.1132	0.2600	0.1819	0.9150
Serum alkaline phosphate(U/l) >	r	-0.27	0.27	-0.27	0.23	-0.27	0.31
	p	0.3774	0.3774	0.3774	0.4533	0.3774	0.2997
Serum PTH(ng/ml)>	r	-0.05	0.05	-0.05	-0.18	-0.05	-0.39
	p	0.8675	0.8675	0.8675	0.5463	0.8675	0.1930
24hr urine Ca(mmol/l 24h)<	r	0.31	-0.31	-0.27	0.23	0.31	0.31
	p	0.2997	0.2997	0.3774	0.4533	0.2997	0.2997
24 hr urine phosphate(mmol/l 24h)<	r	0.10	-0.10	-0.22	-0.30	0.41	0.10
	p	0.7511	0.7511	0.4710	0.3193	0.1588	0.7511
renal phospat clearanse(ml/ min)<	r	-0.03	0.03	0.39	0.10	-0.03	-0.03
	p	0.9150	0.9150	0.1819	0.7424	0.9150	0.9150
renal phospat clearanse(ml/ min)>	r	-0.14	0.14	-0.14	0.06	-0.14	0.23
	p	0.6462	0.6462	0.6462	0.8514	0.6462	0.4591
pospat tubularuli reabsorbacia(pt r)(%)	r	-0.27	0.27	0.31	-0.37	0.31	-0.27
	p	0.3774	0.3774	0.2997	0.2199	0.2997	0.3774
kreatinine bl(mmol/l)<	r	0.23	-0.23	-0.14	-0.32	592*	-0.14
	p	0.4591	0.4591	0.6462	0.2904	0.0332	0.6462
kreatinine urine(24)(mmol/l)<	r	-0.23	0.23	-0.23	-0.06	0.14	0.14
	p	0.4591	0.4591	0.4591	0.8514	0.6462	0.6462

kreatinine urine(24)(mm oli/l)>	r	-0.31	0.31	0.27	0.37	-0.31	0.27
	p	0.2997	0.2997	0.3774	0.2199	0.2997	0.3774
1,25(OH)2D3 (nG/ml)	r	-0.39	0.39	0.617*	-0.18	0.28	-0.05
	p	0.1930	0.1930	0.0246	0.5463	0.3490	0.8675

ნაწილობრივი ადენტია დადებით სარწმუნო კორელაციას ამჟღავნებს -
1,25(OH)2D3-ის შემცირებასთან - $r=0.617$, $p=0.0246$; უარყოფით კრეტინინ
urine(24)-ის შემცირებასთან $r=-0.592$, $p=0.0332$

წინა კბილების მჭიდრო განლაგება სარწმუნო დადებით კორელაციას ამჟღავნებს D1
25-ის ნაკლებობასთან - $r=0.617$, $p=0.0246$

ქვედა ყბის ტრაპეციისებური ფორმა - სისხლში kreatinine - ის შემცირებასთან
 $r=0.592$, $p=0.0332$

აღსანიშნავია თავად ანომალიებს შორის კორელაციური კავშირი D ვიტამინ
რეზისტენტული რაქიტის დროს (ცხრილი16).

ცხრილი16

ყბა-კბილთა განვითარების ანომალიათა კორელაციური მატრიცა
D ვიტამინრეზისტენტული რაქიტის დროს

		გოთური თალი	ელიფსოი დური	ზედა ყბის კბილთა რკალის უნაგირ ისებრი ფორმა	ზედა ყბის წინა კბილე ბის განლაგ ება მჭიდრო	ზედა ყბის პარაბოლის ებური ფორმა	ქვედა ყბის ტრაპეციი სებური ფორმა	ქვედა ყბის წინა კბილებ ის განლაგე ბა მჭიდრო
გოთიური თალი	r	1.00	-0.38	0.38	-0.07	-0.10	-0.07	0.24
	p		0.1991	0.1991	0.8166	0.7511	0.8166	0.4334
ზედა ყბის ელიფსოიდუ რი	r	-0.38	1.00	-1.000**	-0.55	0.10	0.07	-0.24
	p	0.1991		0.0000	0.0527	0.7511	0.8166	0.4334
ზედა ყბის უნაგირისებ რი	r			1.00	0.55	-0.10	-0.07	0.24
	p				0.0527	0.7511	0.8166	0.4334
ზედა ყბის წინა კბილების განლაგება მჭიდრო	r				1.00	0.10	-0.24	-0.24
	p					0.75112	0.43343	0.4334
ზედა ყბის პარაბოლისე ბური ფორმა	r					1.00	-.854**	0.41
	p						0.0002	0.1588
ქვედა ყბის ტრაპეციისე ბური ფორმა	r						1.00	-0.24
	p							0.4334

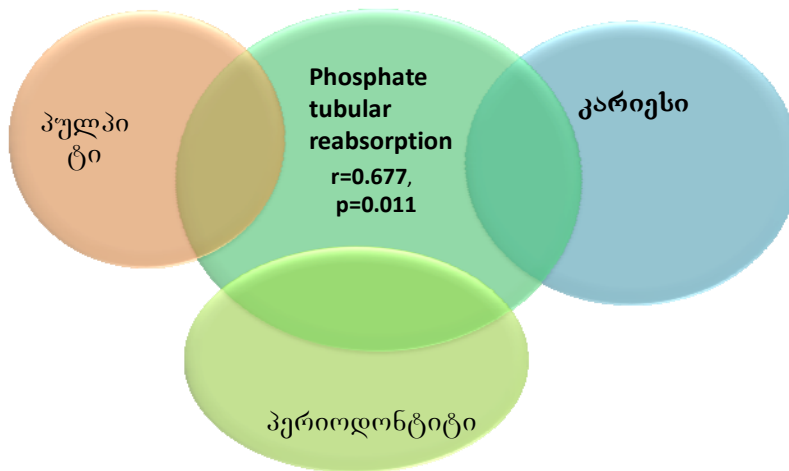
ცხრილი16 (გაგრძელება)

		ნაწილობრივი ადენტი	ჰიპოპლაზია	თანკბილვის ანომალიები	პულპის ღრუს გაფართოება
გოთიური თალი	r	0.24	-0.05	0.28	0.28
	p	0.4334	0.8675	0.3490	0.3490
ზედა ყბის კბილთა რკალის ელიფსოიდუ- რი ფორმა	r	-0.24	-0.617*	-0.617*	-0.28
	p	0.4334	0.0246	0.0246	0.3490
ზედა ყბის კბილთა რკალის უნაგირისე - ბრი ფორმა	r	0.24	0.617*	0.617*	0.28
	p	0.4334	0.0246	0.0246	0.3490
ზედა ყბის ფრონტალურ ი კბილების მჭიდრო თანკბილვა	r	0.38	0.720**	0.720**	-0.28
	p	0.19906	0.00551	0.00551	0.34900
ქვედა ყბის პარაბოლისე- ბური ფორმა	r	-0.22	-0.16	-0.16	-0.50
	p	0.4710	0.6059	0.6059	0.0814
ქვედა ყბის ტრაპეციისმა გვარი ფორმა	r	0.07	0.05	0.05	0.39
	p	0.8166	0.8675	0.8675	0.1930
ქვედა ყბის ფრონტალურ ი კბილების მჭიდრო თანკბილვა	r	0.07	-0.28	0.05	0.05
	p	0.8166	0.3490	0.8675	0.8675
ნაწილობრივი ადენტი	r	1.00	0.05	0.39	0.39
	p		0.8675	0.1930	0.1930
ჰიპოპლაზია	r		1.00	0.639*	-0.08
	p			0.0187	0.7867
თანკბილვის ანომალიები	r			1.00	-0.08
	p				0.7867

D ვიტამინრეზისტენტული რაქიტის დროს:

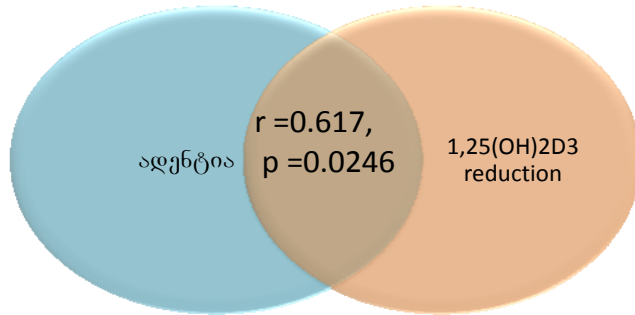
- ზედა ყბის პარაბოლისებური ფორმა სარწმუნო უარყოფით კორელაციას ამჟღავნებს ქვედა ყბის ტრაპეციისებურ ფორმასთან;
- წინა კბილების მჭიდრო განლაგება სარწმუნო დადებით კორელაციას ამჟღავნებს ზედა ყბის კბილთა რკალის უნაგირისებრ ფორმასთან, თანკბილვის ანომალიებთან;
- თანკბილვის ანომალიები სარწმუნო უარყოფით კორელაციას ამჟღავნებს ზედა ყბის კბილთა რკალის ელიფსოიდურ ფორმასთან და დადებითს - ზედა ყბის კბილთა რკალის უნაგირისებრ ფორმასთან და ზედა ყბის წინა კბილების მჭიდრო თანკბილვასთან;
- ჰიპოპლაზია სარწმუნო უარყოფით კორელაციას ამჟღავნებს ზედა ყბის კბილთა რკალის ელიფსოიდურ ფორმასთან და დადებითს - თანკბილვის ანომალიებთან, ზედა ყბის კბილთა რკალის უნაგირისებრ ფორმასთან და ზედა ყბის წინა კბილების მჭიდრო თანკბილვასთან.

კორელაციები



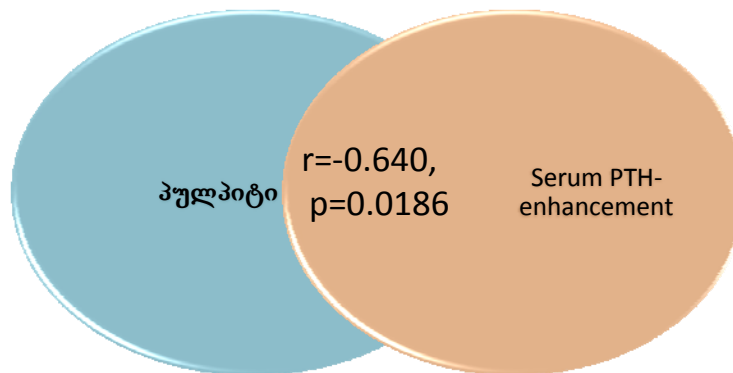
დიაგრამა11

კორელაციები



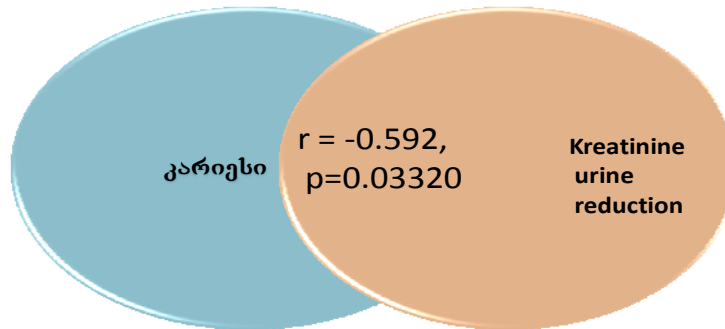
დიაგრამა12

კორელაციები



დიაგრამა13

უარყოფითი კორელაციები



დიაგრამა 14

როგორც ვხედავთ, D ვიტამინრეზისტენტული რაქიტის დროს ყბის, სასისა და კბილების განვითარების ანომალიები ურთიერთკავშირშია, რაც ადასტურებს მათ სისტემურ ხასიათს.

შემთხვევის აღწერა N 1

პაციენტი მ.ს., 9 წლის, მდედრობითი სქესის, X-თანშეჭიდული ჰიპოფოსფატემიური, D ვიტამინრეზისტენტული რაქიტი (სურ.1,2.). დაიბადა მესამე ორსულობისგან; ორსულობის მიმდინარეობა - ნორმალური, მშობიარობა - ფიზიოლოგიური, ძვალსახროვანი სისტემის მხრივ აღენიშნება არადაამაკმაყოფილებელი ფიზიკური განვითარება, ტანდგობის დარღვევა, ქვედა კიდურების ვალგუსური (X-ისმაგვარი) დეფორმაცია.

სტომატოლოგიური სტატუსი - მრავლობითი კარიესი. ზედა და ქვედა ყბის კბილთაშორისი დვრილების ჰიპერემია, ქვედა ყბის მარგინალური ღრძილის ჰიპერემია ფრონტალური კბილების მიდამოში. ღრძილი სუსტად სისხლმდენი. კბილების დაგვიანებული ამოჭრა, პირის ღრუს დაბალი კარიბჭე, გოთური თაღი, დისტალური

ღრმა თანკბილვა. ქვების და ნადების არსებობა.კარიესული კბილების რაოდენობა - 7, დაბჟენილი კბილების რაოდენობა - 0, ამოღებული კბილების რაოდენობა - 2, ფესვი - 2.

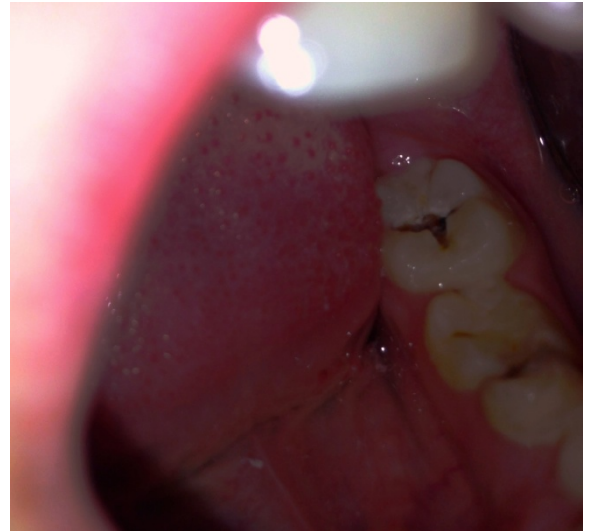D.S.დეკომპენსირებული კარიესი

ქრონიკული გენერალიზებული კატარული გინგივიტი.

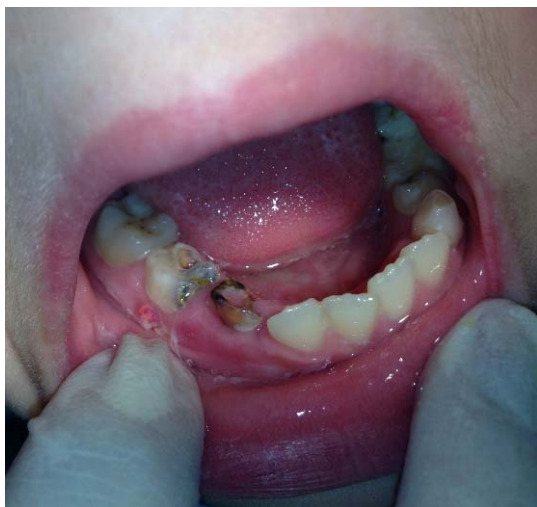

სურ.1. ქვედა კიდურების ვალგუსური („X“-ისმაგვარი) დეფორმაცია.პაციენტი მ.ს.

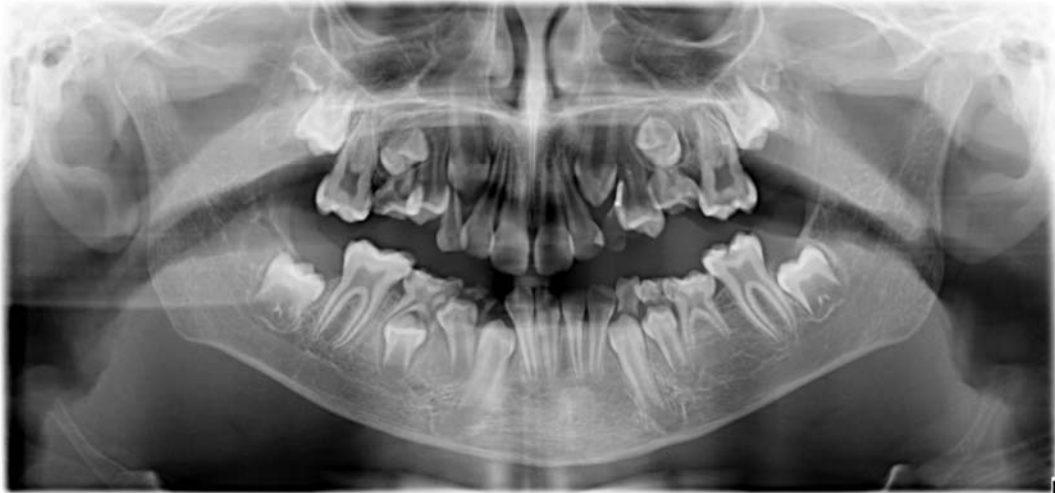
9 წ. X-თან შეჭიდული ჰიპოფოსფატემიური რაქიტი.



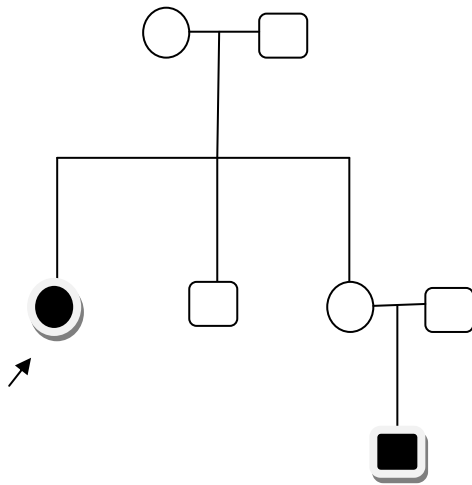
სურ.2.კარიესით დაზიანებული 74,75,36 კბილები. პაციენტი მ.ს. 9წ.



სურ.3.პაციენტ მ.ს.-ს ქვედა ყბის კბილთა მდგომარეობა.85 ქრონიკული მაგრანულირებელი პერიოდონტიტი ხვრელარხით.კარიესით დაზიანებული 74,75,36,46 კბილები.



სურ.4. პაციენტი მ.ს. 9 წლის.D ვიტამინრეზისტენტული რაქიტი. ორთოპანტომოგრამა.
შეინიშნება ზედა და ქვედა ყბების ოსტეოპოროზის ნიშნები.



სურ.5 მ.ს. -ს ოჯახის გენეალოგიური სქემა

პაციენტის დიშვილს,შ.გ.-ს, გააჩნია იგივე დაავადება.

ცხრილი 17

პაციენტ მ.ს.-ის ბიოქიმიური მაჩვენებლები

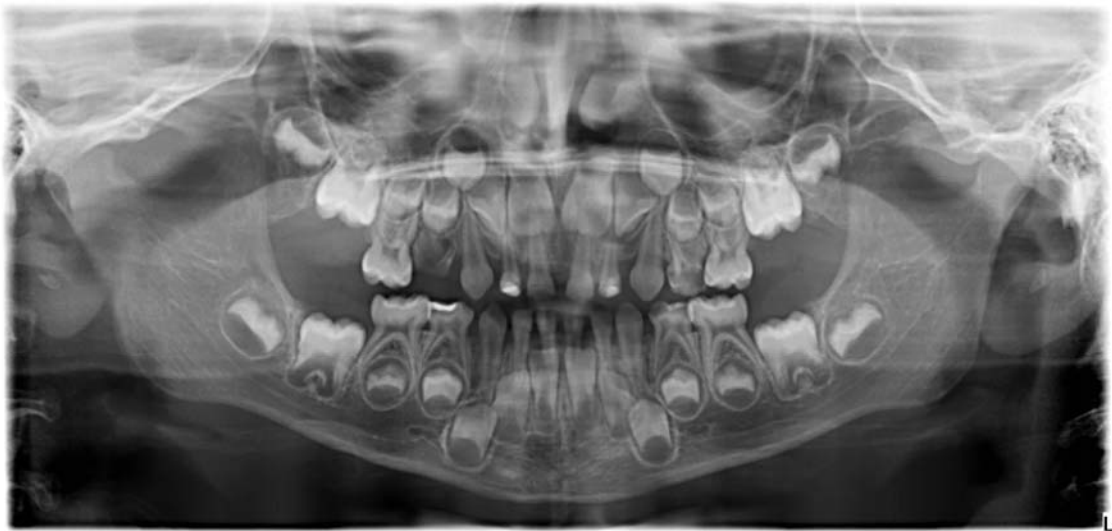	ნორმა		პაციენტის ბიოქიმიური მახასიათებლები
Serum Ca mmol/l	2.2	2.7	2.41
Serum phosphate(mmol/l)	1.05	1.8	0.24
Serum alkaline phosphate(U/l)	55	380	799
Serum PTH(ng/ml)	16	62	97
24hr urine Ca(mmol/l 24h)	2.5	7.5	0.4
24 hr urine phosphate(mmol/l 24h)	15	35	21.1
renal phosphat clearanse(ml/min)	<10		26.2
phosphat tubular reabsorbtion(ptr)(%)	>80		13
kreatinine bl(mmol/l)	35.36	53.04	26.52
kreatinine urine(24)(mmoli/l)	300.56	2024.36	330
D1 25(nG/ml)	20	70	26.6

ნორმის ფარგლებშია -საერთო კალციუმი შრატში, შრატის ფოსფატი, 24 hr urine phosphate(mmol/l 24h), D1 25(nG/ml);

მომატებულია - ტუტე ფოსფატაზა შრატში; პარათჰორმონი, renal phosphat clearanse(ml/min),შემცირებულია კალციუმის კონცენტრაცია შარდში, შრატის ფოსფატი, phosphat tubular reabsorbtion(ptr)(%), კრეატინინი სისხლის შრატსა და შარდში.

როგორც ვხედავთ, პაციენტს გააჩნია როგორც სტომატოლოგიური დაავადებები, ისე კალციუმისა და ფოსფორის მეტაბოლიზმის დარღვევები და ძვალსახსროვანი სისტემის ანომალიები.

პაციენტი შ.გ., მ.ს.-ს დიშვილი, 4 წლის, მამრობითი სქესის, დაავადებულია D ვიტამინრეზისტენტული რაქიტით.



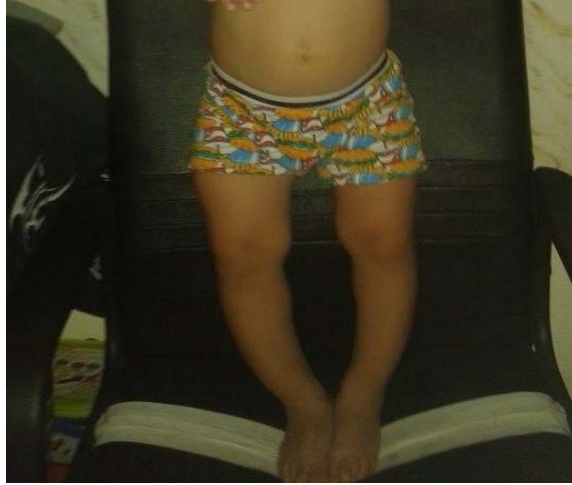
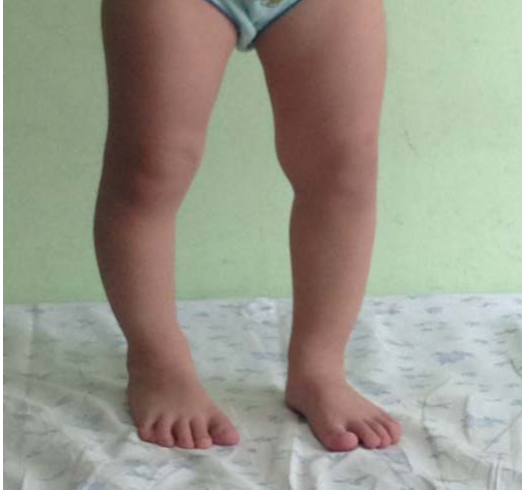სურ.5. პაციენტ შ.გ.-ს ორთოპანტომოგრამა

შემთხვევა N2

პაციენტი ა.ო., 4 წლის, მამრობითი სქესის, X-თან შეჭიდული ჰიპოფოსფატემიური, D ვიტამინრეზისტენტული რაქიტი.

პაციენტი ა.ო. დაიბადა პირველი ორსულობისგან, საკეისრო კვეთით, დედას ორსულობისას ჰქონდა ტოქსიკოზი.

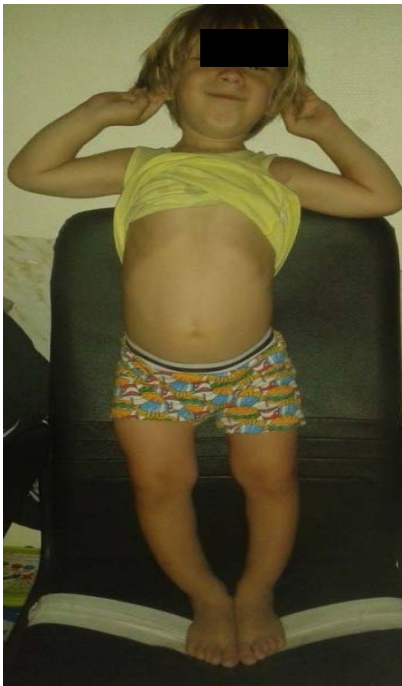
პაციენტს აღენიშნება დამახასიათებელი სისტემური ანომალიები: არადამაკმაყოფილებელი ფიზიკური განვითარება, ძვალსახსროვანი სისტემის მხრივ - სკოლიოზი (სურ.11,12); ქვედა კიდურების ვარუსული(0-სმაგვარი) დეფორმაცია (სურ.9,10), სახსრების ჰიპერმობილურობა. კუნთთა ტონუსის გამონატული დაქვეითება(სურ.9-12)



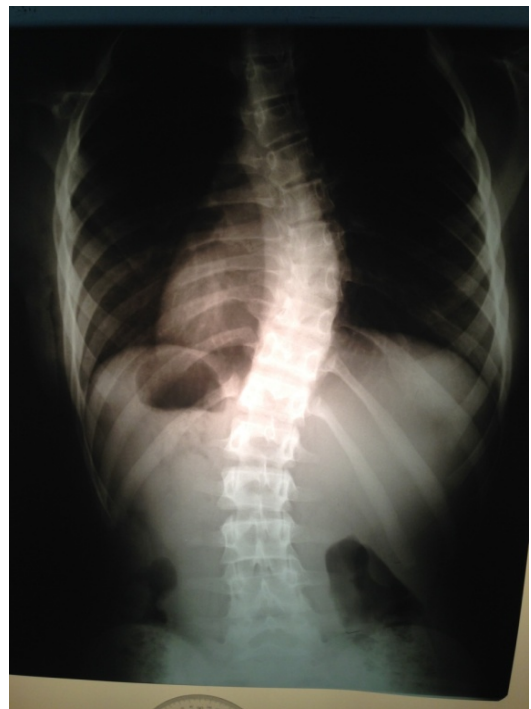სურ.9 პაციენტი ა.ო.- 1 წლის და 9 თვის ასაკში.

სურ.10.პაციენტი ა.ო. 4 წლის ასაკში

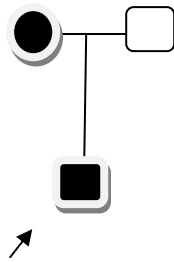
ქვედა კიდურების ვარუსული დეფორმაცია. D ვიტამინრეზისტენტული რაქიტი



სურ.11.პაციენტი ა.ო.-ს ტანდებობა

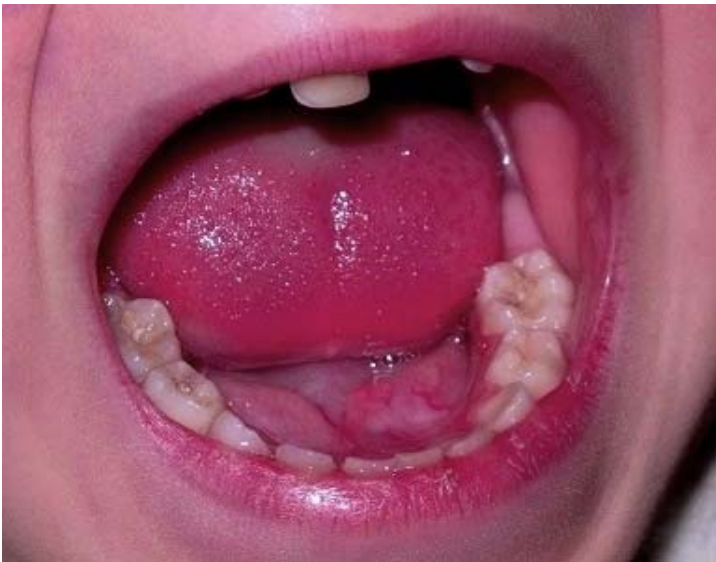

სურ.12.ხერხემლის მალეზის რენტგენოგრაფია

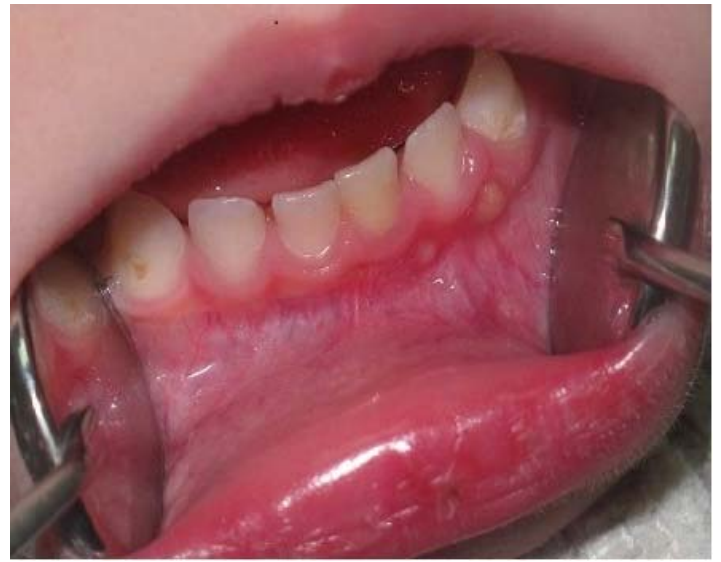

სურ.13. პაციენტი ა.ო.-ს გენეალოგიური სქემა

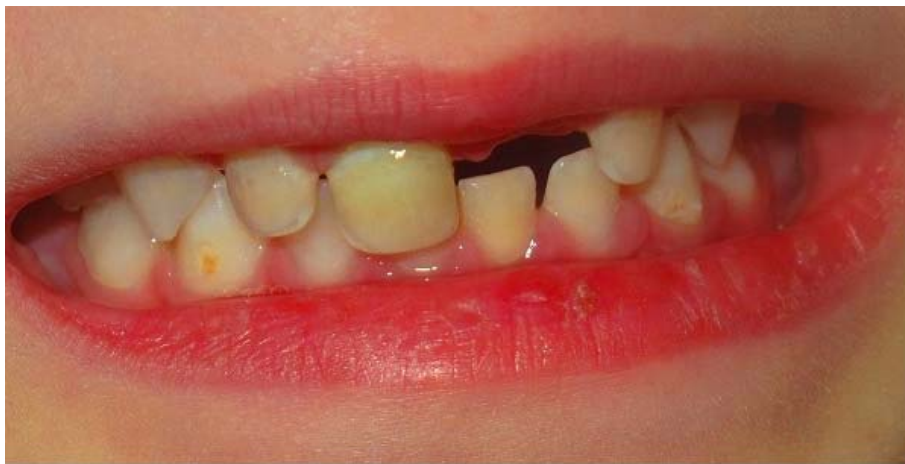პაციენტ ა.ო.-ს სტომატოლოგიური სტატუსი: პაციენტს აღენიშნება მრავლობითი კარიესი: ლაქოვანი კარიესი - 5, მინანქრის კარიესი-2, დენტინის კარიესი-3, ექსტრარგირებული კბილი-1. ქრონიკული მაგრანულირებელი პერიოდონტიტი ხვრელარხით - 3 (სურ.14-20). პაციენტს აღენიშნება კბილების ფერის ცვლილება; პირის ღრუს დაბალი კარიბჭე. ზედა და ქვედა ყბის კბილთა განლაგებაში აღინიშნება ტრემები. კბილები ამოეჭრა და გვიანებით .



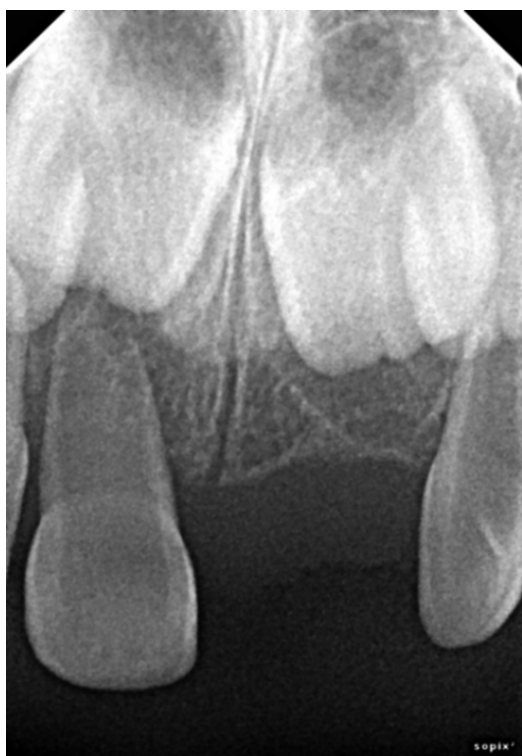სურ.14. კარიესით დაზიანებული 74, 75, 84, 85 კბილები. პაციენტი ა.ო., 3 წლის და 4 თვის. D ვიტამინრეზისტენტული რაქიტი.



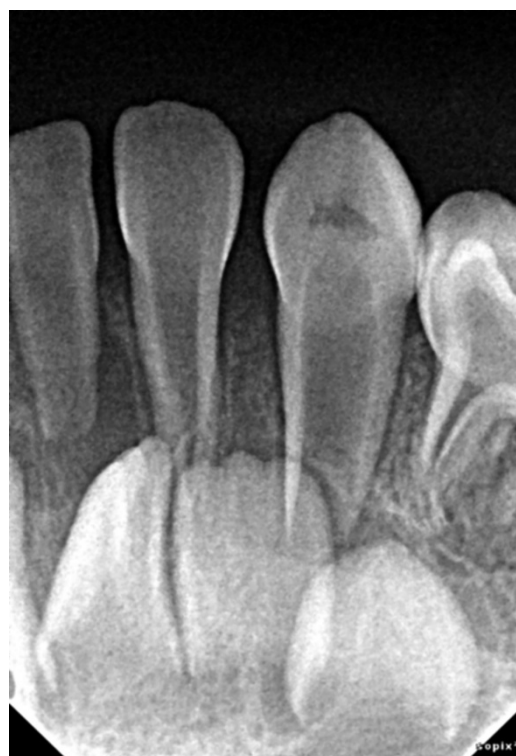სურ.15. ხვრელარხები 71, 72 მიდამოში. პაციენტი ა.ო. 3 წლის და 10 თვის ასაკში. D ვიტამინრეზისტენტული რაქიტი.



სურ. 16. პაციენტი ა.ო.-ს სტომატოლოგიური სტატუსი 3 წლის და 10 თვის ასაკში. D ვიტამინრეზისტენტული რაქიტი.

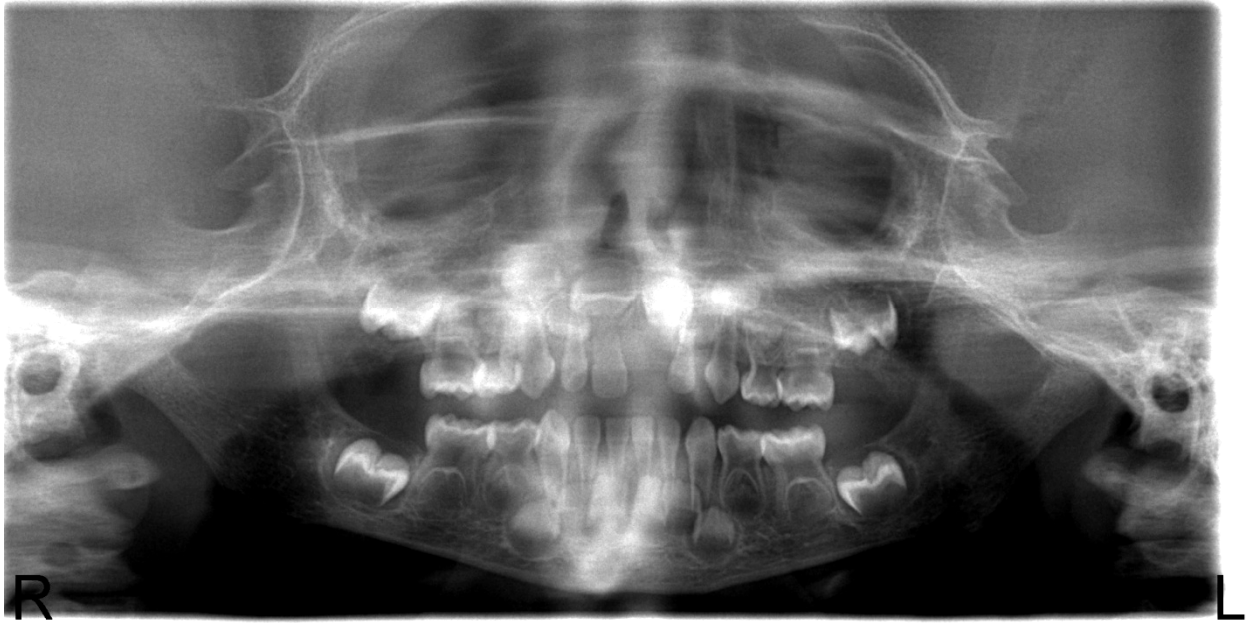


სურ. 17. ა.ო.-ს 51,62 ვიზიოგრამა.
51 ფესვის ნაადრევი რეზორბცია

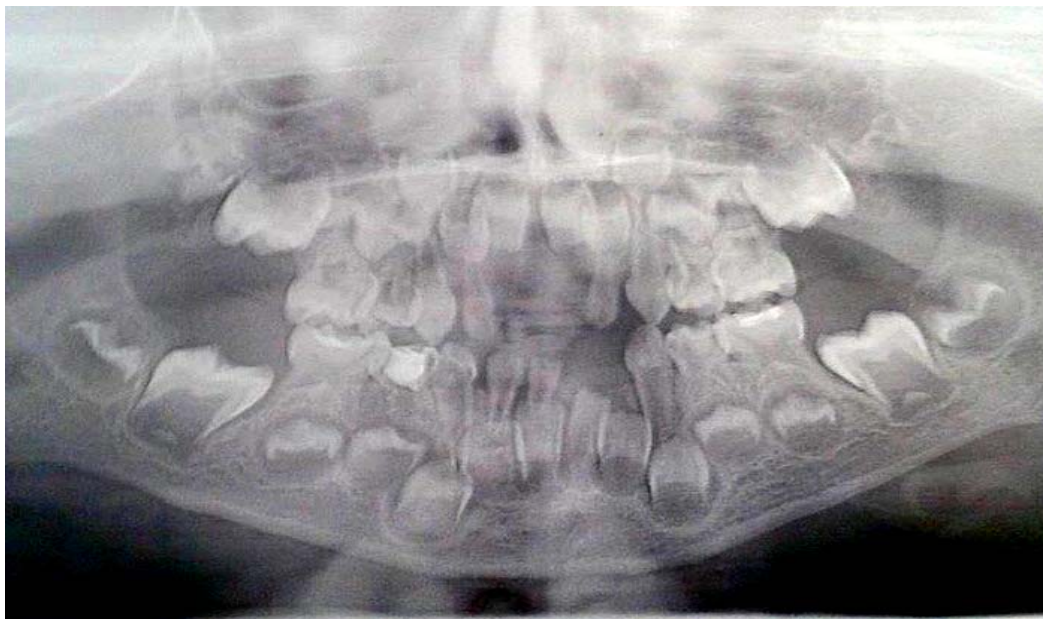


სურ.18. ა.ო.-ს 71,81 ვიზიოგრამა.
კისტა 71 მიდამოში.

ფართე ფესვის არხები; გაფართოებული პულპური ღრუ აღწევს მინანქარ-დენტინის საზღვარს. პაციენტი ა.ო. 3 წლის და 6 თვის ასაკში. D ვიტამინრეზისტენტული რაქიტი.



სურ.19.ა.ო.-ს ორთოპანტომოგრამა 3 წლის და 4 თვის ასაკში



სურ.20.პაციენტი ა.ო. ორთოპანტომოგრამა 1 წლის და 3 თვის შემდეგ

პაციენტი ა.ო.-ს ბიოქიმიური მახასიათებლები მოცემულია მე-18 ცხრილში

ცხრილი18

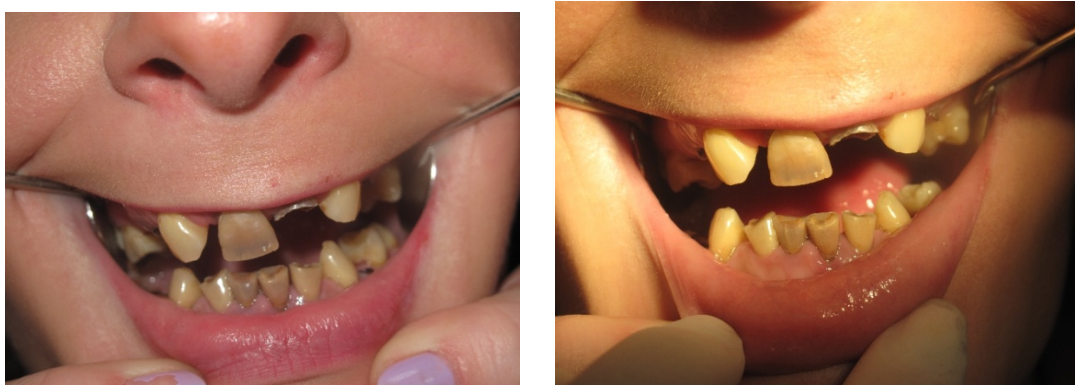პაციენტი ა.ო.-ს ბიოქიმიური მაჩვენებლები

	ნორმა		პაციენტის ბიოქიმიური მახასიათებლები
Serum Ca mmol/l	2.2	2.7	2.31
Serum phosphate(mmol/l)	1.05	1.8	0.87
Serum alkaline phosphate(U/l)	55	380	620
Serum PTH(ng/ml)	16	62	61
24hr urine Ca(mmol/l 24h)	2.5	7.5	0.1
24 hr urine phosphate(mmol/l 24h)	15	35	22.6
renal phosphat clearanse(ml/min)	<10		7.21
phosphat tubular reabsorbtion(ptr)(%)	>80		10
kreatinine bl(mmol/l)	35.36	53.04	24.752
kreatinine urine(24)(mmoli/l)	300.56	2024.36	192
D1 25(nG/ml)	20	70	23.1

ნორმის ფარგლებშია - საერთო კალციუმი შრატში, შრატის ფოსფატი, პარათჰორმონი, 24 hr urine phosphate(mmol/l 24h), renal phosphat clearanse(ml/min), D1 25(nG/ml); ტუტე ფოსფატაზა შრატში მომატებულია; შემცირებულია კალციუმის კონცენტრაცია შარდში, phosphat tubular reabsorbtion(ptr)(%), კრეატინინი სისხლის შრატსა და შარდში.

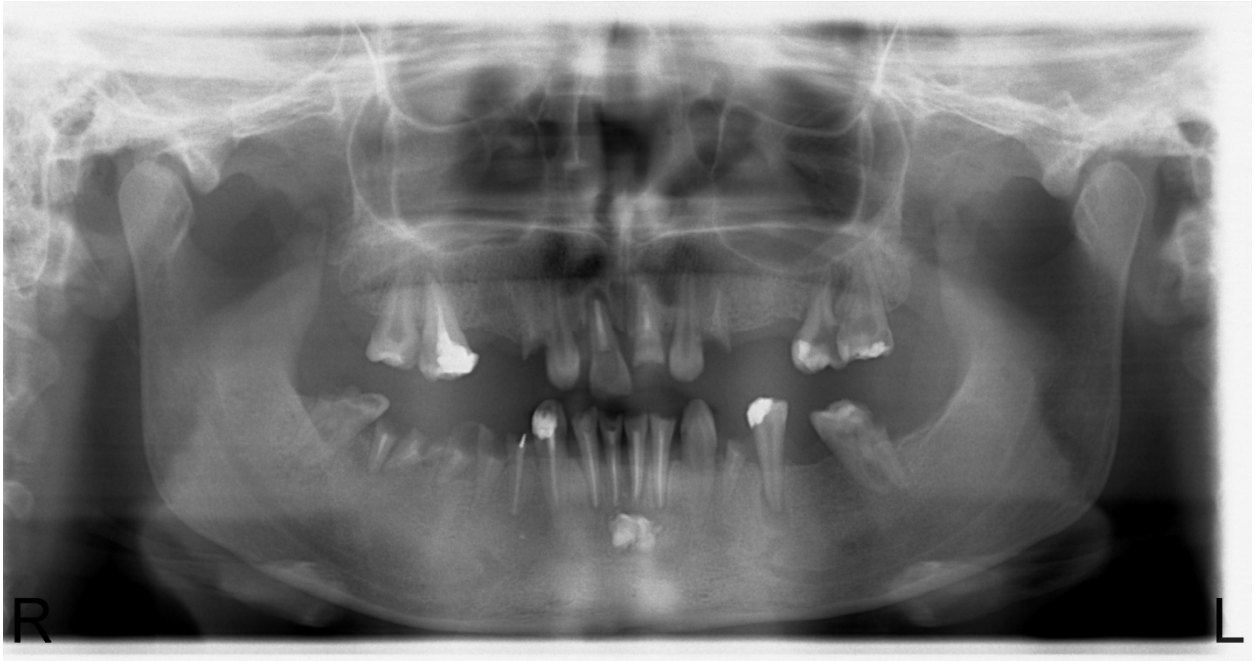ამრიგად, პაციენტ ა.ო.-ს აქვს მკვეთრად გამოხატული D ვიტამინ - რეზისტენტული რაქიტისთვის დამახასიათებელი ბიოქიმიური და კლინიკური ნიშნები, რომელიც აისახება სტომატოლოგიურ სტატუსზე: პაციენტს გააჩნია

კბილების კარიესული და არაკარიესული დაზიანებები, ინტაქტური კბილების ქრონიკული მაგრანულირებელი პერიოდონტიტისა და პაროდონტის დაზიანების ნიშნები, პერიპიკალური აბსცესები. კბილთა ფესვის არხები, ასევე პულპური ღრუ მნიშვნელოვნადაა გაფართოებული და აღწევს მინანქარ-დენტინის საზღვარს. შეინიშნება სარძევე კბილების ნაადრევი გაწოვა. მუდმივი კბილების ფოლიკულები მინერალიზაციით ჩამორჩება ასაკობრივ ნორმას. პაციენტის დედა - ქ. ს., დაავადებულია იმავე დაავადებით.



სურ. 6.7. პაციენტი ქ.ს.-ს სტომატოლოგიური სტატუსი, 35 წლის.

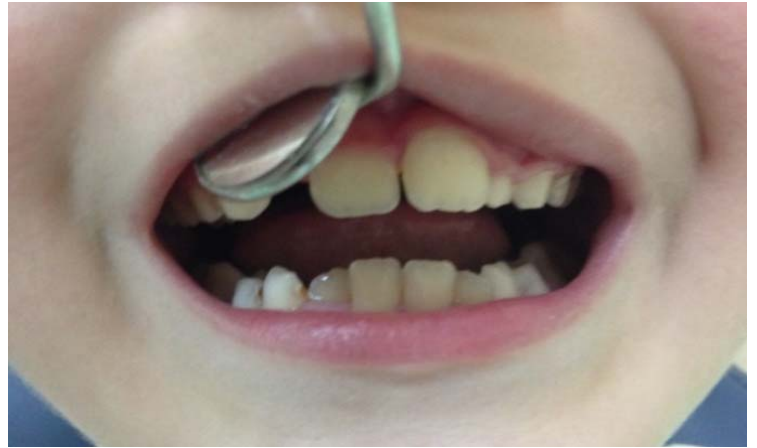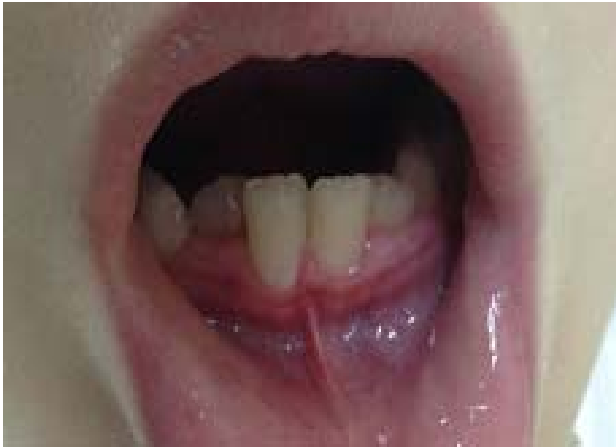D ვიტამინრეზისტენტული რაქიტი



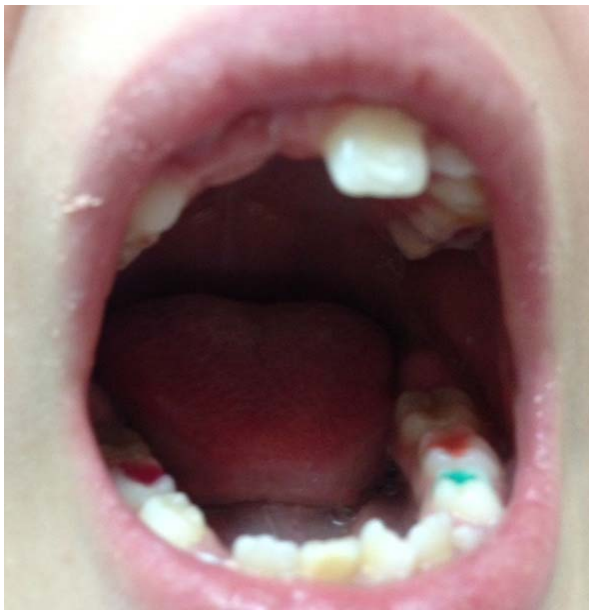სურ. 8. პაციენტ ქ.ს.-ს ორთოპანტომოგრამა

დედა - ქ.ს., 35 წლის, სიმაღლე 143 სმ; ძვალსახროვანი სისტემის მხრივ აღენიშნება ოსტეოპოროზი, ტანდეგობის დარღვევა. პაციენტს ქვედა კიდურებზე ჩატარებული აქვს 3 ოპერაცია.

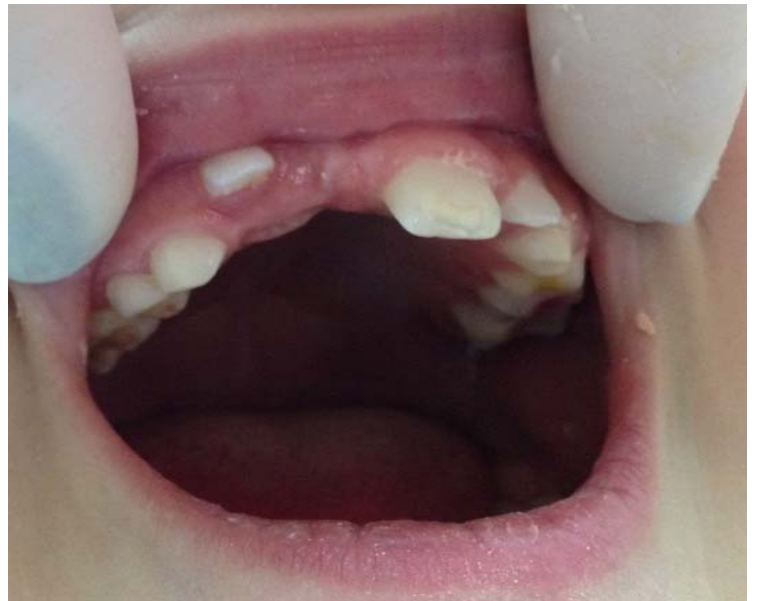სტომატოლოგიური სტატუსი - კბილის მაგარი ქსოვილების მნიშვნელოვანი დაზიანება. კარიესული კბილების რაოდენობა - 2, დაბჟენილი კბილების რაოდენობა - 4, ამოღებული კბილების რაოდენობა - 5, ფესვი - 8. ქრონიკული აპიკალური პერიოდონტიტი - 1, აპიკალური გრანულომა - 2, პერიაპიკალური აბსცესი ხვრელარხით - 1, პერიაპიკ. აბსცესი ხვრელარხის გარეშე - 4, ფესვის კისტა - 1. გოთური თაღი, ზედა ყბის კბილთა რკალის უნაგირისებური ფორმა, ქვედა ყბის კბილთა რკალის ტრაპეციისმაგვარი ფორმა, მინანქრის ჰიპოპლაზია, ჰიპერესთეზია, კბილების ფერის ცვლილება, ლაქები. ქრონიკული გენერალიზებული პაროდონტიტი. ფრიად საინტერესოა რაქიტით დაავადებულ სხვა პაციენტთა სურათებიც:



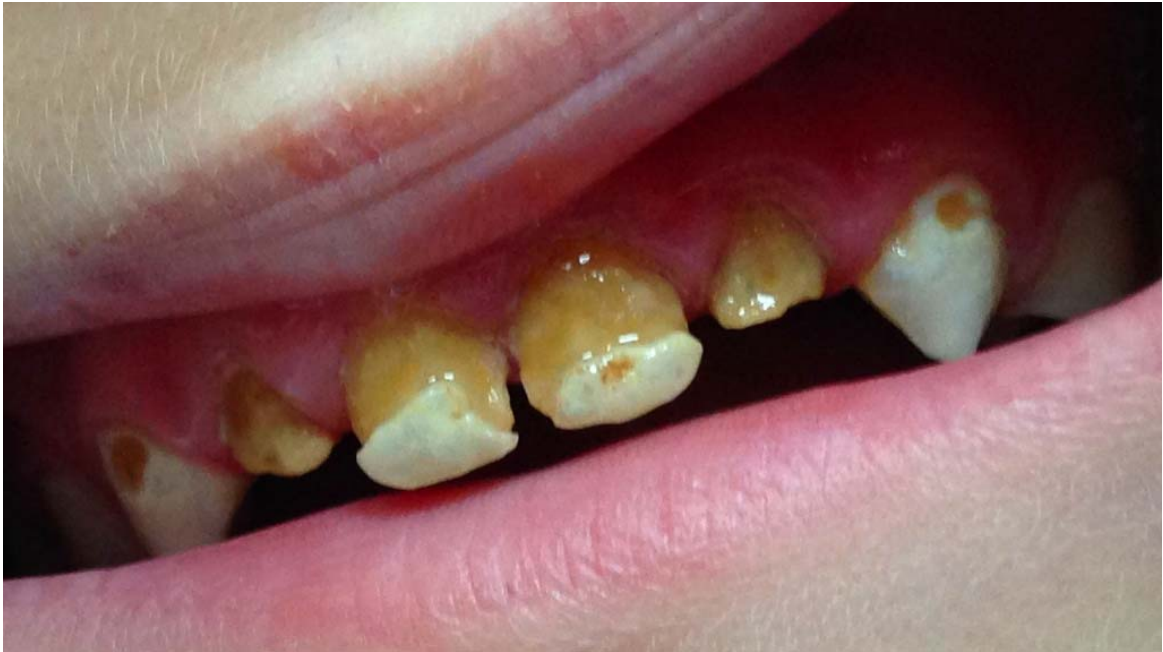სურ.21-22 . პაციენტი ს.ხ.9 წლის. D ვიტამინდამოკიდებული რაქიტი .



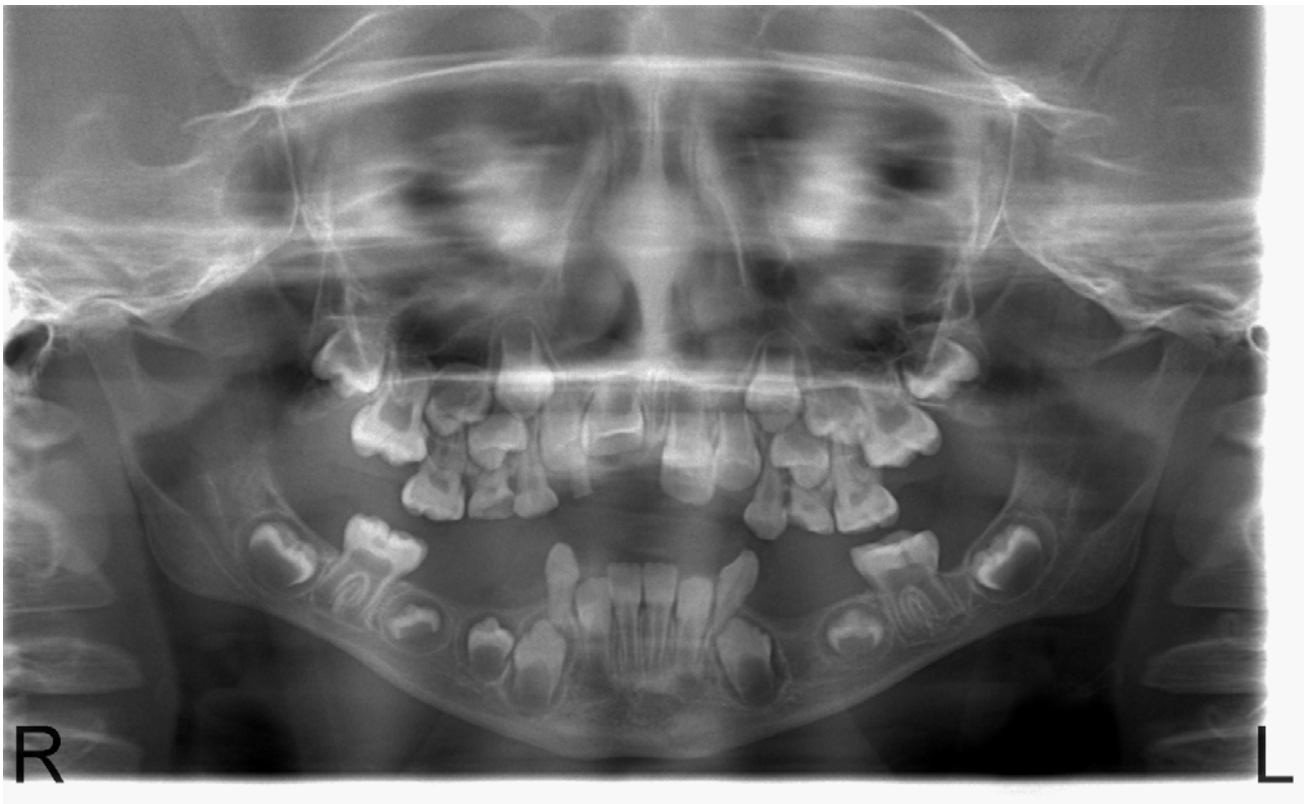
სურ.
რ.2
3 -
24
.პაც
იენ
ტი
მ.დ
.8
წლ



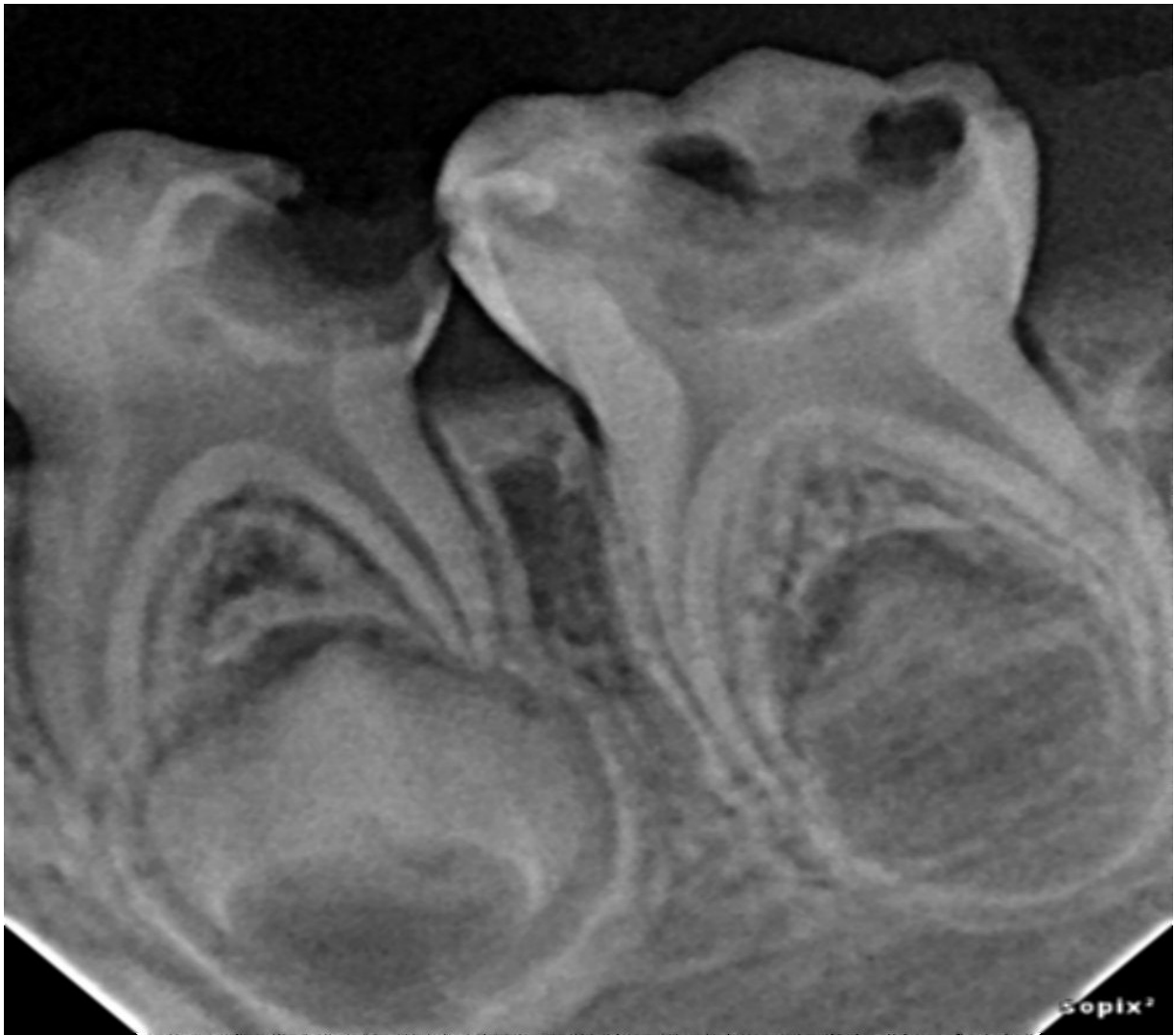
ის. D ვიტამინდამოკიდებული რაქიტი .



სურ.26. პაციენტი ა.მ. 3 წლის 4 თვის. სარძევე კბილების ცირკულარული კარიესი.
D ვიტამინრეზისტენტული რაქიტი.



სურ. 27. პაციენტი უ.ა.7 წლის. D ვიტამინრეზისტენტული რაქიტი.
ორთოპანტომოგრამა.



სურ.28.პაციენტი ა.მ. 3 წლის 4 თვის. 74-75 ქრონიკული პულპიტი.
D ვიტამინრეზისტენტული რაქიტი.

თავი IV

განხილვა

რაქიტი არის ბიოქიმიური, მორფოლოგიური, რენტგენოლოგიური და კლინიკური ნიშნების სიმპტომოკომპლექსი, რომლებიც შეიძლება განპირობებული იყოს მთელი რიგი ეგზოგენური და ენდოგენური ფაქტორებით.

მიუხედავად იმისა, რომ რაქიტი ბავშვებში კარგად არის შესწავლილი, მწირია მონაცემები ყბა-კბილთა სისტემის ანომალიებსა და სტომატოლოგიურ დაავადებებზე რაქიტის დროს.

ჩვენი კვლევის მიზანია სტომატოლოგიური მახასიათებლების შესწავლა D ვიტამინრეზისტენტული და D ვიტამინდამოკიდებული რაქიტის დროს.

განასხვავებენ რაქიტის რამდენიმე ფორმას:

1. D ვიტამინდეფიციტური – “კლასიკური”

2. D ვიტამინდამოკიდებული:

D ვიტამინდამოკიდებული - ტიპი I – ალფა - ჰიდროქსილაზის დეფიციტით განპირობებული (ენზიმი, რომელიც D ვიტამინს ააქტიურებს).

D ვიტამინდამოკიდებული - ტიპი II - D ვიტამინრეცეპტორების (VDR) თანდაყოლილი დეფექტი

3. D ვიტამინრეზისტენტული - X-თან შეჭიდული დომინანტური გადაცემის ტიპით, განპირობებულია თირკმლის ტუბულარული აპარატის პათოლოგიით, წვრილ ნაწლავში კალციუმის და ფოსფორის აბსორბციის დარღვევით, მიეკუთვნება მემკვიდრული ტუბულოპათიის ჯგუფს.

მემკვიდრული რაქიტისმაგვარი დაავადების დროს საკმაოდ ხშირია სტომატოლოგიური დარღვევები, რომლებიც უმეტეს შემთხვევაში არ დიაგნოსტირდება ან გამოვლინდება გვიან [4,33,70].

მიუხედავად იმისა, რომ დამტკიცებულია რაქიტისმაგვარი დაავადებების უარყოფითი მოქმედება ძვლოვან სისტემაზე, არ არსებობს ყბის ძვლების და კბილების მდგომარეობის შეფასების ღრმა ანალიზი, რისი შედეგიცაა ყბა-

კბილთა სისტემის დარღვევების ზრდა. რაქიტი და რაქიტისმაგვარი დაავადებები განაპირობებს მრავლობითი კარიესის, პაროდონტის დაავადებების და სხვა სტომატოლოგიური პრობლემების განვითარებას [87].

ჩვენი კვლევის მიზანია სტომატოლოგიური მახასიათებლების შესწავლა D ვიტამინრეზისტენტული და D ვიტამინდამოკიდებული რაქიტის დროს.

D ვიტამინდამოკიდებული რაქიტის დროს და საკონტროლო ჯგუფში ასაკობრივი განაწილება თითქმის ერთნაირია; ჯგუფები ერთგვაროვანი იყო სქესისა და ასაკის მიხედვით. D ვიტამინდამოკიდებული რაქიტით დაავადებული პაციენტის ჯგუფში - 0-5 წლის ასაკის 4, 6-12 წლის 5 და 13-18 - 4. ხოლო D ვიტამინდამოკიდებული რაქიტით დაავადებული პაციენტის ჯგუფში - მდედრობითი - 40 (59%). 0-5 წლის ასაკის 30, 6-12 წლის 26 და 13-18 - 12, საკონტროლო ჯგუფში - მდედრობითი - 35 (57%). 0-5 წლის ასაკის 20, 6-12 წლის 21 და 13-18 - 20.

D ვიტამინრეზისტენტული რაქიტის დროს ჭარბობს 0-5 წლის პაციენტები. D ვიტამინრეზისტენტული რაქიტის დროს პაციენტთა 92%-ს აღენიშნებოდა ჩამორჩენა ფიზიკურ განვითარებაში, ჩამორჩენა დაფიქსირდა D ვიტამინდამოკიდებული რაქიტის დროსაც - 49%, ხოლო საკონტროლო ჯგუფში უმნიშვნელო იყო.

ლიტერატურის მიხედვით D ვიტამინრეზისტენტული რაქიტის მქონე პაციენტებს აღენიშნებათ ფოსფორის დაბალი შემცველობა, პარათირეოიდული ჰორმონის ნორმალური დონე, კალციუმის დონე სისხლში ნორმაშია ან ნორმაზე დაბალი. სტომატოლოგიური კუთხით - მინანქრის ჰიპოპლაზია, სტომატოლოგიური აბსცესი და გინგივიტი, კარიესი და კბილების დაგვიანებული ამოსვლა [1,2].

ჩვენი მონაცემებით, რეზისტენტული რაქიტის დროს პაციენტებში საკონტროლო ჯგუფთან შედარებით მომატებულია Serum alkaline phosphate(U/l) (შესაბამისად, 1051.46; 300; $t= 3.97$, $p=0.0019$), Serum PTH(ng/ml) (შესაბამისად, 62.31; 39; $t= 7.10$, $p= 0.0000$), renal phosphat clearance(ml/min) (შესაბამისად, 16.70; 10; $t= 3.49$,

p= 0.0045), და შემცირებულია 24hr urine Ca(mmol/l 24h) (შესაბამისად, 0.86;5; t= 24.47, p= 0.0000), 24 hr urine phosphate(mmol/l 24h), (შესაბამისად, 17.15; 25; t=4.20, p= 0.012), pospat tubular reabsorbcion(ptr)(%) (შესაბამისად,27.85; 55; t= 4.90, p= 0.0004), kreatinine bl(mmol/l) (შესაბამისად,29.21; 44; t=9.48, p=0.0000), 1,25(OH)2D3 (nG/ml) (შესაბამისად,25.58;45; t=6.24, p= 0.0000) საშუალო მნიშვნელობა.

კალციუმისა და ფოსფორის შეფარდების სხვაობა განაპირობებს ძვლების არასწორ მინერალიზაციას, არღვევს მის ზრდასა და სიმტკიცეს, [86,64,36,5,29,109].

ჩონჩხის მხრივ ვითარდება მკაფიო ცვლილებები, გვიანდება კბილების ამოჭრა, ირღვევა მისი თანმიმდევრობა, არცთუ იშვიათად ყბებს შორის შეთანასოვნება, თანკბილვა. გულმკერდი დეფორმაციას განიცდის, ნეკნებზე ირიბად შემსხვილებებია, ლავიწები რამდენადმე დეფორმირებულია, მაჯის არეები და ფალანგები ზოგჯერ შემსხვილებული. ქვედა კიდურების O-სებრი(გარეთ გაზნექილი) ან X-სებრი (მუხლის არეში შიგ შედრეკილი და ურთიერთმიახლოებული) დეფორმაცია ვლინდება მას შემდეგ, რაც ბავშვი სიარულს იწყებს[45]. ჩვენ მიერ გამოკვლეულ პაციენტებში D ვიტამინრეზისტენტული რაქიტით დაავადებულ ბავშვებში D ვიტამინდამოკიდებული რაქიტით დაავადებულ ბავშვებთან და კონტროლთან შედარებით სარწმუნოდ მეტია ბავშვის არადამაკმაყოფილებელი ფიზიკური განვითარება.

ლიტერატურაში აღნიშნავენ თანკბილვის ანომალიების მაღალ სიხშირეს D ვიტამინრეზისტენტული რაქიტით დაავადებულ ბავშვებში. ამ პათოლოგიის მქონე პაციენტებს აღნიშნებათ მაღალი სასა[129].

ჩვენი კვლევის შედეგად გამოვლინდა, რომ D ვიტამინრეზისტენტული რაქიტით დაავადებულ ბავშვებში D ვიტამინდამოკიდებული რაქიტით დაავადებულ ბავშვებთან და საკონტროლო ჯგუფთან შედარებით სარწმუნოდ მეტია ბავშვის არადამაკმაყოფილებელი ფიზიკური განვითარება (შესაბამისად, 0.92; 0.49; 0.03; F= 9.23, p=0.0032; F= 214, p=0.0000), პირის ღრუს დაბალი კარიბჭე (შესაბამისად,0.46; 0.12;0.13; F=9.91, p=0.0023; F=8.27, p=0.0053), ზედა ყბის კბილთა რკალის უნაგირისებრი ფორმა (შესაბამისად,0.46; 0.21; 0.13; F= 3.93, p =0.0510; F= 8.27, p=0.0053),. ზედა ყბის ფრონტალური კბილების მჭიდრო განლაგება

(შესაბამისად, 0.54; 0.24; 0.26; F= 5.12, p=0.0263; F=3.91, p=0.0517), ქვედა ყბის ფრონტალურ კბილებთან ტრემები (შესაბამისად, 0.31;0.01;0.07; F= 19.71, p=0.0000; F= 6.95, p=0.0103), ქვედა ყბის ტრაპეციისმაგვარი ფორმა (შესაბამისად, 0.54; 0.18; 0.18; F= 8.62, p=0.0044; F= 8.08, p=0.0058), ქვედა ყბის ფრონტალური კბილების მჭიდრო განლაგება (შესაბამისად, 0.54; 0.21; 0.16; F=6.65, p=0.0118; F=9.34, p=0.0031), დისტალური თანკბილვა (შესაბამისად, 0.31; 0.07; 0.07; F=6.39, p=0.0135; F=6.95, p=0.0103), ნაწილობრივი ადენტია (შესაბამისად, 0.54; 0.01; 0.03; F=56.10, p=0.0000; F=38.20, p=0.0000), კბილების დაგვიანებული ამოჭრა (შესაბამისად, 0.69; 0.38; 0.28; F=4.40, p=0.0392; F= 8.78, p=0.0041), მინანქრის ჰიპოპლაზია (შესაბამისად, 0.69; 0.13 ;0.07; F=25.00 ,p=0.0000; F= 44.60, p=0.0000).

D ვიტამინრეზისტენტული რაქიტით დაავადებულ ბავშვებში საკონტროლო ჯგუფთან შედარებით სარწმუნოდ მეტია ღია (შესაბამისად, 0.480; 0.08; F= 6.39, p=0.0135) და ღრმა (შესაბამისად, 0.506; 0.08; F=10.82, p=0.0015) თანკბილვა, ხოლო D ვიტამინრეზისტენტული რაქიტით დაავადებულ ბავშვებსა და D ვიტამინ-დამოკიდებული რაქიტით დაავადებულ ბავშვებს შორის ამ მონაცემების მიხედვით სარწმუნო განსხვავება არ აღინიშნა (შესაბამისად,0.480 ; 0.15;F= 1.43, p=0.2353 და 0.506; 0.15; F= 3.29,p=0. 0741).

D ვიტამინრეზისტენტული რაქიტით დაავადებულ ბავშვებში D ვიტამინ-დამოკიდებული რაქიტით დაავადებულ ბავშვებთან შედარებით მაღალი სიხშირით გამოირჩევა დგომის ანომალიები (შესაბამისად, 0.48; 0.01; F=19.71, p=0.0000), საკონტროლო ჯგუფში ეს ფაქტორი არ აღმოჩნდა.

მხოლოდ D ვიტამინრეზისტენტული რაქიტით დაავადებულ პაციენტებს აღინიშნათ: მიკროდენტია (0.15 ± 0.376) და კბილის მაგარი ქსოვილების განლევა(0.15 ± 0.376).

ლიტერატურის მიხედვით, კარიესის გავრცელება მაღალია როგორც D ვიტამინრეზისტენტული, ისე D ვიტამინდამოკიდებული რაქიტით დაავადებულებში. ამასთან,ასაკის მატებასთან ერთად დაზიანებული კბილების რაოდენობა იზრდება [3]. ჩვენმა კვლევამ აჩვენა, რომ სარძევე კბილების კარიესის სიხშირე სარწმუნოდ მეტია D ვიტამინრეზისტენტული რაქიტის დროს D ვიტამინ-

დამოკიდებულ რაქიტთან და საკონტროლო ჯგუფთან შედარებით (შესაბამისად, 0.62; 0.22; 0.13; $F= 9.10$, $p =0.0034$; $F= 18.04$, $p=0.0001$), ხოლო D ვიტამინ-დამოკიდებულ რაქიტის დროს სარწმუნოდ არ განსხვავდება საკონტროლო ჯგუფთან შედარებით(შესაბამისად 0.22; 0.13; $F= 1.75$, $p =0.1880$), რაც შეეხება მუდმივი კბილების კარიესს, მისი სიხშირე არასარწმუნოდ მეტია D ვიტამინ-რეზისტენტული რაქიტის დროს D ვიტამინდამოკიდებულ რაქიტთან და საკონტროლო ჯგუფთან შედარებით (შესაბამისად,0.54;0.43;0.33; $F=0.54$, $p=0.4628$; $F= 2.05$, $p=0.1563$), სარძევე კბილების დაზიანების მიზეზს ხსნიან იმით,რომ ერთი მხრივ,კბილების ჩასახვა ხდება სიცოცხლის პირველ თვეებში, როდესაც რაქიტი აქტიურ ფაზაშია, მეორე მხრივ, ყბის ძვლების დეფორმაციის (პარაბოლური ფორმის ნაცვლად ღებულობს ტრაპეციის ფორმას) გამო თანკბილვის დარღვევით. [129,169].

დეკომპენსირებული კარიესის სიხშირე სარწმუნოდ მეტია D ვიტამინ-რეზისტენტული რაქიტის დროს D ვიტამინდამოკიდებულ რაქიტთან და საკონტროლო ჯგუფთან შედარებით(შესაბამისად,0.62; 0.24; 0.20; $F=8.13$, $p=0.0055$; $F= 10.64$, $p=0.0017$), და ასევე მეტია D ვიტამინდამოკიდებული რაქიტის დროს საკონტროლო ჯგუფთან შედარებით (შესაბამისად,0.24; 0.20; $F=0.28$, $p=0.5991$).

ზოგიერთი მონაცემის მიხედვით, ძირითადი სტომატოლოგიური დეფექტები მომატებულია D ვიტამინრეზისტენტული რაქიტის შემთხვევაში.იგი უპირატესად მიმდინარეობს დენტინში, მინანქარი ნორმალურია, ღრძილისა და კბილის მრავლობითი აბსცესი ტრავმისა და კარიესის გარეშე ვითარდება, გადიდებულია პულპური ღრუ, რომლის ზომები სცილდება დენტინ-მინანქრის საზღვარს.ეს კი წარმოადგენს კონსერვატიული ენდოდონტური მკურნალობის დაწყების წინაპირობას [67, 150, 140].

ჩვენი მონაცემებით, დენტინის კარიესის სიხშირე სარწმუნოდ მეტია D ვიტამინრეზისტენტული რაქიტის დროს D ვიტამინდამოკიდებულ რაქიტთან და საკონტროლო ჯგუფთან შედარებით (შესაბამისად, 0.77; 0.47; 0.18; $F=3.99$, $p= 0.0491$; $F= 23.63$, $p= 0.0000$), და ასევე მეტია D ვიტამინდამოკიდებული რაქიტის დროს საკონტროლო ჯგუფთან შედარებით (შესაბამისად, 0.47 ; 0.18 ; $F= 13.25$, $p= 0.0004$).

ცემენტის კარიესის სიხშირე D ვიტამინრეზისტენტული რაქიტის დროს სარწმუნოდ მეტია საკონტროლო ჯგუფთან შედარებით (შესაბამისად 0.23; 0.03; $F=7.13, p=0.0094$), ხოლო D ვიტამინდამოკიდებული რაქიტის დროს ცემენტის კარიესი არ დაფიქსირდა.

მინანქრის კარიესის სიხშირე სარწმუნოდ არ განსხვავდება ჯგუფების მიხედვით (შესაბამისად, 0.38; 0.46; 0.43; $F=0.13, p=0.7204$; $F=0.07, p=0.7860$).

D ვიტამინრეზისტენტული რაქიტით დაავადებულ ბავშვებს შორის D ვიტამინდამოკიდებულ რაქიტთან შედარებით სარწმუნოდ მაღალია კბა ინდექსის მნიშვნელობა [149]. ჩვენი მონაცემებით, კარიესული კბილების საშუალო რაოდენობა სარწმუნოდ მეტია რეზისტენტული რაქიტის დროს D ვიტამინდამოკიდებულ რაქიტთან და საკონტროლო ჯგუფთან შედარებით (შესაბამისად, 4.54; 2.60; 0.62; $t=2.113, p=0.038$; $t=8.72, p=0.000$), და ასევე მეტია კბა ინდექსის საშუალო მნიშვნელობა D ვიტამინრეზისტენტული რაქიტის დროს D ვიტამინდამოკიდებულ რაქიტთან და საკონტროლო ჯგუფთან შედარებით (შესაბამისად, 8.31; 3.40; 1.26; $t=3.90, p=0.000$; $t=8.310, p=0.000$). D ვიტამინდამოკიდებული რაქიტის დროს კარიესული კბილების საშუალო რაოდენობა სარწმუნოდ მეტია საკონტროლო ჯგუფთან შედარებით (შესაბამისად, 2.60; 0.62; $t=4.953, p=0.000$) და ასევე მეტია კბა ინდექსის საშუალო მნიშვნელობა საკონტროლო ჯგუფთან შედარებით (შესაბამისად, 3.40; 1.26; $t=4.206, p=0.000$).

დაბჟენილი კბილების საშუალო რაოდენობა სარწმუნოდ მეტია D ვიტამინრეზისტენტული რაქიტის დროს D ვიტამინდამოკიდებულ რაქიტთან და საკონტროლო ჯგუფთან შედარებით (საკონტროლო ჯგუფთან, შესაბამისად, 1.38; 0.35; 0.30; $t=3.769, p=0.000$; $t=4.053, p=0.000$), და ასევე სარწმუნოდ მეტია ამოღებული კბილების საშუალო რაოდენობა D ვიტამინდამოკიდებულ რაქიტთან და საკონტროლო ჯგუფთან შედარებით (შესაბამისად, 2.38; 0.44; 0.34; $t=5.396, p=0.000$; $t=7.038, p=0.000$), ხოლო D ვიტამინდამოკიდებული რაქიტის დროს სარწმუნოდ არ განსხვავდება საკონტროლო ჯგუფთან შედარებით როგორც დაბჟენილი კბილების (შესაბამისად, 0.35; 0.30; $t=0.548, p=0.585$), ისე ამოღებული კბილების საშუალო რაოდენობა (შესაბამისად, 0.44; 0.34; $t=0.653, p=0.515$).

კარიესის განვითარების ფარდობითი შანსი D ვიტამინრეზისტენტული რაქიტის დროს სარწმუნოდ მაღალია, ვიდრე D ვიტამინდამოკიდებული რაქიტის მქონე პაციენტებში, შესაბამისად $OR= 10.05$ ($95\%CI=1.24-105.39$) და საკონტროლო ჯგუფთან $OR= 17.28$ ($95\%CI= 2.11- 114.44$), ასევე კბილების დაკარგვის ფარდობითი შანსი D ვიტამინრეზისტენტული რაქიტის დროს სარწმუნოდ მაღალია, ვიდრე D ვიტამინდამოკიდებული რაქიტის მქონე პაციენტებში $OR=11.78$ ($95\%CI=2.87 -81.69$) და საკონტროლო ჯგუფთან $OR= 9.38$ ($95\%CI= 2.29- 68.88$), ხოლო D ვიტამინდამოკიდებული რაქიტის დროს კარიესის განვითარების ფარდობითი შანსი საკონტროლო ჯგუფთან შედარებით $OR= 1.72$ ($95\%CI= 0.85- 11.64$) და კბილების დაკარგვის ფარდობითი შანსი, საკონტროლო ჯგუფთან შედარებით $OR=0.80$ ($95\%CI=0.35-6.36$), მომატებულია არასარწმუნოდ.

ამრიგად, D ვიტამინრეზისტენტული რაქიტის დროს სარწმუნოდ მაღალია კარიესის მძიმე ფორმების სიხშირე, კბა ინდექსი და კარიესის განვითარების და კბილების დაკარგვის ფარდობითი შანსი როგორც D ვიტამინდამოკიდებულ რაქიტთან, ისე საკონტროლო ჯგუფთან შედარებით.

აზრთა სხვადასხვაობაა D ვიტამინრეზისტენტული რაქიტის დროს პაროდონტის ანთებითი დაავადებების არსებობის შესახებ. ზოგიერთი ავტორი აღნიშნავს ასოციაციებს D ვიტამინრეზისტენტულ რაქიტსა და პაროდონტიტს შორის [91,95,130], მაშინ როდესაც ზოგიერთი კვლევის შედეგად D ვიტამინრეზისტენტული რაქიტით დაავადებულ პაციენტებს შორის პაროდონტის ანთებითი დაავადები არ გამოვლინდა[99].

ლიტრატურის მიხედვით, D ვიტამინრეზისტენტული რაქიტის მქონე ბავშვთა 10%-ს აღნიშნება აბსცესი და გინგივიტი[48], სხვა მონაცემებით - 25-75% -ს [70,143]. ჩვენს მასალაზე სხვადასხვა სიმძიმის გინგივიტი გამოუვლინდა D ვიტამინრეზისტენტული რაქიტით დაავადებულ პაციენტთა 69,2%-ს.

პაროდონტის ანთებითი დაავადებების შესწავლამ D ვიტამინრეზისტენტული და D ვიტამინდამოკიდებული რაქიტის და საკონტროლო ჯგუფებში გვიჩვენა, რომ სამივე ჯგუფში დაფიქსირდა მსუბუქი და საშუალო სიმძიმის გინგივიტები, მათგან მწვავე მიმდინარეობა მხოლოდ D ვიტამინ-

რეზისტენტული რაქიტის ჯგუფში, ამ ჯგუფში D ვიტამინდამოკიდებულ რაქიტთან და შედარებით სარწმუნოდ მეტი იყო ქრონიკული (შესაბამისად, 0.38; 0.15; 0.15; F= 4.19, p= 0.0439; F=4.03, p=0.0483), ლოკალური (შესაბამისად, 0.38; 0.06; 0.13; F= 13.38, p=0.0005; F=4.94, p=0.0293) და გენერალიზებული გინგივიტის (შესაბამისად, 0.31; 0.10; 0.07; F= 3.99, p=0.0491; F=6.95, p=0.0103) სიხშირე.

გინგივიტის კატარული ფორმა სარწმუნოდ მაღალი იყო D ვიტამინ-რეზისტენტული რაქიტის ჯგუფში D ვიტამინდამოკიდებულ რაქიტთან და საკონტროლო ჯგუფთან შედარებით (შესაბამისად, 0.46; 0.07; 0.07; F= 16.51, p= 0.0001; F= 17.36, p= 0.0001).

ასევე სამივე ჯგუფში დაფიქსირდა მსუბუქი ფორმის პაროდონტიტი ქრონიკული მიმდინარეობით, რომლის სიხშირე სარწმუნოდ მაღალი იყო D ვიტამინ-რეზისტენტული რაქიტის ჯგუფში D ვიტამინდამოკიდებულ რაქიტთან და საკონტროლო ჯგუფთან შედარებით (შესაბამისად, 0.15; 0.01; 0.02; F=6.23, p= 0.0146; F= 5.45, p= 0.0224) .

პაროდონტოზის საშუალო და მძიმე ფორმების ერთეული შემთხვევა გამოვლინდა, შესაბამისად D ვიტამინ-რეზისტენტული და D ვიტამინდამოკიდებული რაქიტის ჯგუფში.

საკონტროლო ჯგუფში არ გამოვლინდა გინგივიტის მწვავე ფორმა, პაროდონტიტის საშუალო და მძიმე ფორმა და პაროდონტოზი.

რაქიტისა და რაქიტის მსგავსი დაავადებების დროს მნიშვნელოვნად ზიანდება პერიოდონტი. განსაკუთრებით აღსანიშნავია პერიაპიკალური ხვრელარხების არსებობა[3].

დენტინის მინერალიზაციის დარღვევა იწვევს სპონტანური აბსცესების წარმოქმნას, რომლებიც არ არიან დაკავშირებული კარიესთან ან ტრავმასთან [113,112]

ჩვენი მონაცემებით, D ვიტამინ-რეზისტენტული რაქიტის დროს D ვიტამინ-დამოკიდებულ რაქიტთან და საკონტროლო ჯგუფთან შედარებით სარწმუნოდ მეტია: მწვავე აპიკალური პერიოდონტიტის სიხშირე (შესაბამისად, 0.23; 0.01; 0.03; F=12.22, p= 0.0008; F= 7.13, p= 0.0094), აპიკალური გრანულომის (შესაბამისად, 0.46;

0.12; 0.16; $F= 9.91, p=0.0023$; $F=5.90, p=0.0177$), პერიაპიკალური აბსცესი ხვრელარხით (შესაბამისად, 0.31; 0.06; 0.10; $F=8.17, p=0.0054$; $F= 4.13, p=0.0457$) და პერიაპიკალური აბსცესი ხვრელარხის გარეშე სიხშირე (შესაბამისად, 0.31; 0.03; 0.07; $F= 14.17, p= 0.0003$; $F= 6.95, p= 0.0103$) .

D ვიტამინრეზისტენტული რაქიტის დროს D ვიტამინდამოკიდებულ რაქიტთან შედარებით სარწმუნოდ მეტია: ქრონიკული აპიკალური პერიოდონტიტის (შესაბამისად, 0.23; 0.03; $F=8.23; p= 0.0053$), და ფესვის კისტის სიხშირეები (შესაბამისად, 0.31; 0.01; $F= 19.71; p= 0.0000$) საკონტროლო ჯგუფში ეს ფაქტორები არ დაფიქსირდა.

ბიოქიმიურ მაჩვენებლებსა და სტომატოლოგიურ მახასიათებლებს შორის ურთიერთკავშირის დასადგენად ჩატარებულმა კორელაციურმა ანალიზმა აჩვენა, რომ ნაწილობრივი ადენტია დადებით სარწმუნო კორელაციას ამჟღავნებს - 1,25(OH)2D3-ის შემცირებასთან - $r=0.617, p=0.0246$; უარყოფით კრატინინე ურინე(24)-ის შემცირებასთან $r=-0.592, p=0.0332$;

ფრონტალური კბილების მჭიდრო განლაგება სარწმუნო დადებით კორელაციას ამჟღავნებს D1 25-ის ნაკლებობასთან - $r=0.617, p=0.0246$;

ქვედა ყბის ტრაპეციისებური ფორმა - სისხლში კრატინინე -ის შემცირებასთან $r=0.592, p=0.0332$.

რაოდენობრივი მაჩვენებლები - კბა ინდექსი და PMA ინდექსი დაკავშირებულია საშუალო ბიოქიმიურ მაჩვენებლებთან: *pospat-tubularuli reabsorbion(ptr)(%)* სარწმუნო დადებით კორელაციას ამჟღავნებს KPU ინდექსთან - $r=0.57$ და $p= 0.0380$, PMA ინდექსთან - $r=0.84, p=0.0003$.

D ვიტამინრეზისტენტული რაქიტის დროს:

- ზედა ყბის პარაბოლისებური ფორმა სარწმუნო უარყოფით კორელაციას ამჟღავნებს ქვედა ყბის ტრაპეციისებურ ფორმასთან ;
- წინა კბილების მჭიდრო განლაგება სარწმუნო დადებით კორელაციას ამჟღავნებს ზედა ყბის კბილთა რკალის უნაგირისებრ ფორმასთან, თანკბილვის ანომალიებთან;

- თანკბილვის ანომალიები სარწმუნო უარყოფით კორელაციას ამჟღავნებს ზედა ყბის კბილთა რკალის ელიფსოიდურ ფორმასთან და დადებითს - ზედა ყბის კბილთა რკალის უნაგირისებრ ფორმასთან და ზედა ყბის წინა კბილების მჭიდრო თანკბილვასთან;
- ჰიპოპლაზია სარწმუნო უარყოფით კორელაციას ამჟღავნებს ზედა ყბის კბილთა რკალის ელიფსოიდურ ფორმასთან და დადებითს თანკბილვის ანომალიებთან, ზედა ყბის კბილთა რკალის უნაგირისებრ ფორმასთან და ზედა ყბის წინა კბილების მჭიდრო თანკბილვასთან;

როგორც ვხედავთ, D ვიტამინრეზისტენტული რაქიტის დროს ყბის, სასისა და კბილების განვითარების ანომალიები ურთიერთკავშირშია, რაც ადასტურებს მათ სისტემურ ხასიათს.

ამრიგად, ჩვენ მიერ ჩატარებულმა სტომატოლოგიური სტატუსის კომპლექსურმა შესწავლამ აჩვენა, რომ ძვლის მეტაბოლიზმის დარღვევით მიმდინარე დაავადებების დროს ზიანდება როგორც კბილის მაგარი ქსოვილები კარიესისა და მინანქრის ჰიპოპლაზიის სახით, ასევე პაროდონტის კომპლექსი და პერიოდონტი, ყბის ფორმირება და თანკბილვაირღვევა, რაც კორელაციაშია ფოსფორისა და კალციუმის ბიოქიმიური მახასიათებლების ცვლილებებთან.

დასკვნები:

1. D ვიტამინრეზისტენტული რაქიტი ბავშვებში, D ვიტამინდამოკიდებულ რაქიტთან და საკონტროლო ჯგუფთან შედარებით, ზრდის არადამაკმაყოფილებელი ფიზიკური განვითარების, პირის ღრუს დაბალი კარიბჭის, ზედა ყბის კბილთა უნაგირისებური რკალის ფორმის, ზედა ყბის წინა კბილების მჭიდრო განლაგების, ქვედა ყბის ტრაპეციისმაგვარი ფორმის, ქვედა ყბის წინა კბილების მჭიდრო განლაგების, ნაწილობრივი ადენტის, კბილების დაგვიანებული ამოჭრის, მინანქრის ჰიპოპლაზიის ფარდობით შანსს. D ვიტამინრეზისტენტული რაქიტით დაავადებულ ბავშვებში საკონტროლო ჯგუფთან შედარებით სარწმუნოდ მეტია ღია, დისტალური და ღრმა თანკბილვის ჩამოყალიბების ფარდობითი შანსი. D ვიტამინ - რეზისტენტული რაქიტით დაავადებულ ბავშვებში D ვიტამინდამოკიდებულ რაქიტთან შედარებით სარწმუნოდ ზრდის კბილის დგომის ანომალიების განვითარების ფარდობით შანსს.
2. D ვიტამინრეზისტენტული რაქიტის დროს სარწმუნოდ მაღალია კარიესის მძიმე ფორმების სიხშირე, კბა ინდექსი და კარიესის განვითარების და კბილების დაკარგვის ფარდობითი შანსი როგორც D ვიტამინდამოკიდებულ რაქიტთან, ისე საკონტროლო ჯგუფთან შედარებით.
3. D ვიტამინრეზისტენტული რაქიტის დროს იმატებს პაროდონტის ანთებითი დაავადებების სიხშირე D ვიტამინდამოკიდებულ რაქიტთან და საკონტროლო ჯგუფთან შედარებით, PMA ინდექსის საშუალო მნიშვნელობა ბავშვებში რეზისტენტული რაქიტის დროს სარწმუნოდ მეტია, ვიდრე D ვიტამინდამოკიდებულ რაქიტის დროს და საკონტროლო ჯგუფში, ხოლო საკონტროლო ჯგუფსა და D ვიტამინდამოკიდებულ რაქიტს შორის სარწმუნო სხვაობა არ დაფიქსირდა.
4. D ვიტამინრეზისტენტული რაქიტის შემთხვევაში, D ვიტამინდამოკიდებულ რაქიტთან და საკონტროლო ჯგუფთან შედარებით, სარწმუნოდ ხშირად გვხვდება ფესვის არხებისა და პულპური ღრუს გაფართოება, რომელიც ხშირად აღწევს მინანქარ-დენტინის საზღვარს, ასევე კბილის მაგარი

ქსოვილების თხელი ფენა.მწვავე და ქრონიკული აპიკალური პერიოდონტიტი, აპიკალური გრანულომა, პერიაპიკალური აბსცესები როგორც ხვრელარხით, ისე ხვრელარხის გარეშე, ფესვის კისტა.

5. D ვიტამინრეზისტენტული რაქიტის დროს სტომატოლოგიური ანომალიები კორელაციაშია ნივთიერებათა ცვლის დარღვევასთან: ნაწილობრივი ადენტია დადებით სარწმუნო კორელაციას ამჟღავნებს - 1,25(OH)2D3-ის შემცირებასთან; უარყოფითს შარდში კრეატინინის (24 - საათიანი) შემცირებასთან. წინა კბილების მჭიდრო განლაგება სარწმუნო დადებით კორელაციას ამჟღავნებს 1,25(OH)2D3-ის ნაკლებობასთან. ქვედა ყბის ტრაპეციისებური ფორმა - სისხლის შრატში კრეატინინის შემცირებასთან. რაოდენობრივი მაჩვენებლების- KPU ინდექსის და PMA ინდექსის კორელაციურმა ანალიზმა საშუალო ბიოქიმიურ მაჩვენებლებთან გვიჩვენა, რომ postpat tubularuli reabsorbion(ptr)(%) სარწმუნო დადებით კორელაციას ამჟღავნებს KPU ინდექსთან - $r=0.57$ და $p= 0.0380$, PMA ინდექსთან - $r=0.84$, $p=0.0003$.
6. D ვიტამინრეზისტენტული რაქიტის დროს თანკბილვის ანომალიებს შორის გამოვლინდა კორელაციური კავშირი.

პრაქტიკული რეკომენდაციები:

1. ძვლის მეტაბოლიზმის დარღვევით მიმდინარე დაავადებების დროს აუცილებელია პაციენტის სტომატოლოგიური სტატუსის შეფასება, რაც ადრეული მკურნალობის და გართულებების თავიდან აცილების საფუძველს წარმოადგენს.

2.ადრეულ ასაკში აღმოჩენილი კბილებისა და თანკბილვის ანომალიები, ასევე პერიაპიკალური ხვრელარხები, რომელიც ჩნდება ინტაქტური კბილების ფესვთა მწვერვლების საპროექციო მიდამოში კარიესული ან არაკარიესული პროცესის მიმდინარეობის, აგრეთვე ტრავმული დაზიანების არსებობის გარეშე, შესაძლებელია გამოყენებულ იქნეს, როგორც D ვიტამინრეზისტენტული რაქიტის დაავადების ერთ-ერთი სადიაგნოსტიკო კრიტერიუმი.

3.D ვიტამინრეზისტენტული და D ვიტამინდამოკიდებული რაქიტით დაავადებული ბავშვები დიაგნოზის დასმისთანავე უნდა იმყოფებოდნენ დისპანსერულ აღრიცხვაზე ბავშვთა ასაკის სტომატოლოგთან, რომელმაც უნდა განახორციელოს მათი ყბა-კბილთა სისტემის პერიოდული გამოკვლევა და შეფასება წლის განმავლობაში 3-4 ჯერ, რენტგენოლოგიური კვლევები უნდა ჩატარდეს 1 წელში ერთხელ.

4. ექიმ - სტომატოლოგების ჯგუფში, რომლებიც ახორციელებენ მემკვიდრეობითი რაქიტისმაგვარი დაავადებების მქონე პაციენტთა რეაბილიტაციას, ჩართული უნდა იყვნენ ექიმ - ორთოდონტი და ექიმ - პაროდონტოლოგი.

5.რაქიტისმაგვარი დაავადებების მქონე პაციენტთა მკურნალობა უნდა იყოს კომპლექსური: ექიმ-სტომატოლოგის მიერ ჩატარებული მკურნალობა უნდა მიმდინარეობდეს ექიმ-პედიატრის მიერ წარმოებული მეტაბოლური დარღვევების კორექციის ფონზე.

6.ყოველგვარი სამკურნალო ღონისძიებები, რომლებიც ჩატარდება რაქიტისმაგვარი დაავადებების მქონე პაციენტთათვის, მიმართული უნდა იყოს სტომატოლოგიური დარღვევების ნაადრევი პროფილაქტიკისკენ.

ლიტერატურა

1. ADHR Consortium. Autosomal dominant hypophosphataemic rickets is associated with mutations in FGF23. *Nature Genet.* 26: 345-348, 2000.
2. Al-jundi Sh, Hammad MM, Dabous i case report: hypophosphatemic rickets and aggressive periodontitis: a review of the role of dentine matrix protein 1 in the pathogenesis. *eur arch paediatr dent.* 2011 feb;12(1):46-50.
3. Andersen MG., Beck-Nielsen SS, Haubek D, hintze H, Periapical and endodontic status of permanent teeth in patients with hypophosphatemic rickets. *J Oral Rehabil.* 2012 39(2):144-50.
4. Andrews RG, Baumhardt H, Martin B, Belachew D, Reyes-Múgica M. Oral manifestations of hyperparathyroidism secondary to familial hypophosphatemic rickets. *Pediatr Dent.* 2014 Sep-Oct;36(5):422-4.
5. Anthonappa R. P., King N. M. Enamel Defects in the Permanent Dentition: Prevalence and Etiology // *Planning and Care for Children and Adolescents with Dental Enamel Defects.* – Springer Berlin Heidelberg, 2015. – C. 15-30.
6. Arita K, Nanda A., Wessagowit V., et al. A novel mutation in the VDR gene in hereditary vitamin D-resistant rickets. *Br J Dermatol.* 2008;158:168–71.
7. Bachmann, S., U. Schlichting, B. Geist, K. Mutig, T. 2004. Kidney-specific inactivation of the megalin gene impairs trafficking of renal inorganic sodium phosphate cotransporter (NaPi-IIa). *J. Am. Soc Nephrol* 15 (4):892-900.
8. Bai XY., Miao D., Goltzman D., Karaplis AC. The autosomal dominant hypophosphatemic rickets R176Q mutation in fibroblast growth factor 23 resists proteolytic cleavage and enhances in vivo biological potency. *J. Biol. Chem.* 2003,278 (11): 9843–9.

9. Balsan S., Tieder M. Linear growth in patients with hypophosphatemic vitamin D-resistant rickets: influence of treatment regimen and parental height // *Wien Klin. Wochenschr.* 2005. Bd. 117, H. 19-20. S. 721-724.
10. Baroncelli GI., Angiolini M., Ninni E., et al. Prevalence and pathogenesis of dental and periodontal lesions in children with X-linked hypophosphatemic rickets. *Eur. J. Pediatr.* 2006;7(2):61-6.
11. Barros NM., Hoac B., Neves RL, Addison WN, Assis DM, Murshed M, Carmona AK, McKee MD. Proteolytic processing of osteopontin by PHEX and accumulation of osteopontin fragments in Hyp mouse bone, the murine model of X-linked hypophosphatemia. *Journal of Bone and Mineral Research.* 2013;28:688–699.
12. Bastepe M., Jueppner H. Inherited hypophosphatemic disorders in children and the evolving mechanisms of phosphate regulation. *Rev. Endocr. Metab. Disord.* 2008;9:171-180.
13. Batra P., Tejani Z., Mars M X-linked hypophosphatemia: dental and histologic findings. *J. Can Dent Assoc.* 2006 Feb;72(1):69-72.
14. Baum M, Syal A, Quigley R, Seikaly M. Role of prostaglandins in the pathogenesis of X-linked hypophosphatemia. *Pediatr Nephrol.* Aug 2006;21(8):1067-74.
15. Beck-Nielsen SS, Brusgaard K, Rasmussen LM, Brixen K, Brock-Jacobsen B, Phenotype presentation of hypophosphatemic rickets in adults. *Calcif. Tissue Int.* 2010 Aug;87(2):108-19.
16. Beltes C, Zachou E. Endodontic management in a patient with vitamin D-resistant Rickets. *J Endod.* 2012 Feb;38(2):255-8.
17. Bergwitz, C., N. M. Roslin, M. Tieder, J. C. Loredó-Osti, M. Bastepe, H. Abu-Zahra, D. SLC34A3 mutations in patients with hereditary hypophosphatemic rickets with hypercalciuria predict a key role for the sodium-phosphate cotransporter NaPi-IIc in maintaining phosphate homeostasis. *Am. J. Hum Genet* 2006;78 (2):179-92.
18. Bhadada SK, Bhansali A, Upreti V, et al. Hypophosphatemic rickets osteomalacia: A descriptive analysis. *Indian J. Med. Res.* 2010;131:399-404.
19. Bouillon R, Van Cromphaut S, Carmeliet G. Intestinal calcium absorption: Molecular vitamin D mediated mechanisms. *J Cell Biochem.* 2003 Feb 1;88(2):332-9.

20. BoukpeSSI T, Gaucher C, Leger T, Salmon B, Le Faouder J, Willig C, Rowe PS, Garabedian M, Meilhac O, Chaussain C. Abnormal presence of the matrix extracellular phosphoglycoprotein-derived acidic serine- and aspartate-rich motif peptide in human hypophosphatemic dentin. *American Journal of Pathology*, 2010;177:803–812.
21. BoukpeSSI T, Septier D, Bagga S, Garabedian M, Goldberg M, Chaussain-Miller C. Dentin alteration of deciduous teeth in human hypophosphatemic rickets. *Calcified Tissue International*. 2006;79:294–300.
22. Camargo CA Jr, Rifas-Shiman SL, Litonjua AA, Rich-Edwards JW, Weiss ST, Gold DR, et al. Maternal intake of vitamin D during pregnancy and risk of recurrent wheeze in children at 3 y of age. *Am. J. Clin. Nutr* 2007;85:788–795.
23. Carpenter TO, Imel EA, Holm IA, Jan de Beur SM, Insogna KL. A clinician's guide to X-linked hypophosphatemia. *J. Bone Miner. Res.* 2011;26:1381–1388.
24. Chaussain-Miller C, Fioretti F, Goldberg M, Menashi S. The role of matrix metalloproteinases (MMPs) in human caries. *Journal of Dental Research*. 2006;85:22–32.
25. Chaussain-Miller C., Sinding C., Septier D., Wolikow M, Goldberg M, Garabedian M. Dentin structure in familial hypophosphatemic rickets: benefits of vitamin D and phosphate treatment. *Oral Disease*. 2007;13:482–489.
26. Chaussain-Miller C., Sinding C, Wolikow M, Lasfargues JJ, Godeau G, Garabedian M. Dental abnormalities in patients with familial hypophosphatemic vitamin D-resistant rickets: prevention by early treatment with 1-hydroxyvitamin D. *Journal of Pediatrics*. 2003;142:324–331.
27. Cho HY., Lee BH., Kang JH, et al. A clinical and molecular genetic study of hypophosphatemic rickets in children. *Pediatr Res.* Aug 2005;58(2):329-33.
28. Chu EY., Fong H., Blethen FA, Tompkins KA, Foster BL, Yeh KD, Ablation of systemic phosphate-regulating gene fibroblast growth factor 23 (Fgf23) compromises the dentoalveolar complex. *Anat Rec (Hoboken)*. 2010 Jul;293(7):1214-26.

29. Chung WT, Niu DM, Lin CY. Clinical aspects of Xlinked hypophosphatemic rickets. *Acta Paediatr Taiwan* 2002;43: 26-34.
30. Coelho A, Marques P, Canta JP. Case report: dental treatment of a child with hypophosphataemic rickets. *Eur. Arch Paediatr Dent.*2007;8(1):35-38.
31. Collins JF, Bal L, Ghishan FK. The SLC20 family of proteins: dual functions as sodium-phosphate cotransporters and viral receptors. *Pflugers Arch.* 2004;447:647-652.
32. Consortium Autosomal dominant hypophosphataemic rickets is associated with mutations in FGF23. *Nat Genet.* 2000 Nov;26(3):345-8.
33. Cremonesi I, Nucci C, D. Alessandro G, Alkhamis N, Marchionni S, Piana G. X-linked hypophosphatemic rickets: enamel abnormalities and oral clinical findings. *Scanning.* 2014 Jul-Aug;36(4):456-61.
34. Damm DD. Multiple nonvital teeth. Vitamin D-resistant rickets *Gen Dent.* 2010 Nov-Dec;58(6):538, 340.
35. Davit-Béal T¹, Gabay J, Antonioli P, Masle-Farquhar J, Wolikow M. Dental complications of rickets in early childhood: case report on 2 young girls. *Pediatrics.* 2014 Apr;133(4):e1077-81.
36. Doria A, Kooh SW, Cole WG, Daneman A, Sochett E. Early treatment improves growth and biochemical and radiographic outcome in X-linked hypophosphatemic rickets. *J Clin Endocrinol. Metab.* 2003;88:3591-7.
37. Douyere D., Joseph C., Gaucher C., Chaussain C., Courson F. Familial hypophosphatemic vitamin D-resistant rickets – prevention of spontaneous dental abscesses on primary teeth: a case report. *Oral Surgery, Oral Medicine, Oral Pathology, Oral Radiology, and Endodontics.* 2009;107:525–530.
38. Durmaz E., Zou M., Al-Rijjal RA., Bircan I, Akçurin S., Meyer B., Shi Y. Clinical and genetic analysis of patients with vitamin D-dependent rickets type 1A. *Clin Endocrinol (Oxf).* 2012 Sep;77(3):363-9.
39. Econs MJ White KE, Carn G, Lorenz-Depiereux B, Benet-Pages A, Strom TM, Autosomal-dominant hypophosphatemic rickets (ADHR) mutations stabilize FGF-23. *Kidney Int.* 2001 Dec;60(6):2079-86.

40. Egbuna OI, Brown EM. Hypercalcaemic and hypocalcaemic conditions due to calcium-sensing receptor mutations. *Best Pract Res Clin Rheumatol.* 2008;22(1):129–148.
41. Feldman D, J Malloy P. Mutations in the vitamin D receptor and hereditary vitamin D-resistant rickets. *Bonekey Rep.* 2014 Mar 5;3:510. doi: 10.1038/bonekey.2014.5. eCollection 2014.
42. Feldman D, Malloy P. Genetic Disorders and Defects in Vitamin D Action *Endocrinol Metab Clin North Am.* Jun 2010; 39(2): 333–346.
43. Feng J.Q., H. Huang, Y. Lu, L. Ye, Y. Xie, T. W. Tsutsui, T. Kunieda, T. Castranio, G. Scott, L.B. Bonewald and Y. Mishina. Dmp1 is specifically expressed in mineralized tissues. *Journal of Dental Research* 82:776-780, 2003.
44. Fisher LW, Torchia DA, Fohr B, Young MF, Fedarko NS Flexible structures of SIBLING proteins, bone sialoprotein, and osteopontin. *Biochem Biophys Res Commun.* 2001 Jan 19;280(2):460-5.
45. Fong H, Chu EY, Tompkins KA, Foster BL, Sitara D, Lanske B, Somerman MJ. Aberrant cementum phenotype associated with the hypophosphatemic hyp mouse. *Journal of Periodontology.* 2009;80:1348–1354.
46. Foster LA. Vitamin-D-resistant rickets: report of a case. *Dent J.* 2008 Sep;104(3):111-114.
47. Fukugawa M, Kurokawa K. Calcium homeostasis and imbalance. *Nephron.* 2002;92(Suppl 1):41–45.
48. Fukumoto S. Bone and Calcium Research Update 2015. Novel treatment for FGF23-related hypophosphatemic diseases. *Clin Calcium.* 2015 Jan;25(1):37-44.
49. Gasque K. et al. Improvement of the skeletal and dental hypophosphatasia phenotype in *Alpl*^{-/-} mice by administration of soluble (non-targeted) chimeric alkaline phosphatase // *Bone.* – 2014.
50. Gaucher C, Boukpepsi T, Septier D, Jehan F, Rowe PS, Garabedian M, Goldberg M, Chaussain-Miller C. Dentin noncollagenous matrix proteins in familial hypophosphatemic rickets. *Cells, Tissues, Organs.* 2009;189:219–223.

51. Goltzman D, Miao D, Panda DK, et al. Effects of calcium and of the Vitamin D system on skeletal and calcium homeostasis: lessons from genetic models. *J Steroid Biochem. Mol. Biol.*2004;89–90:485–89.
52. Goodman JR., Gelbier MJ., Bennett JH., Winter GB. Dental problems associated with hypophosphataemic vitamin D resistant rickets. *Int. J. Paediatr. Dent.* 1998 Mar;8(1):19-28.
53. Gordon N. Etiology of Enamel Hypoplasia and Interglobular Dentin: The Roles of Hypocalcemia and Hypophosphatemia *Metabolic Bone Disease and Related Research* 01/1979; 2(1):17-23.
54. Greenbaum LA. Rickets and hypervitaminosis D. In: Kliegman RM, Behrman RE, Jenson HB, Stanton BF. *Nelson Textbook of Pediatrics*. 19th ed. Philadelphia: Saunders 2011; Pp: 200-9.
55. Haffner D, Nissel R, Wuhl E, Mehls O. Effects of growth hormone treatment on body proportions and final height among small children with X-linked hypophosphatemic rickets. *Pediatrics*. Jun 2004;113(6):593-6.
56. Hanley D., Davison K. Vitamin D Insufficiency in North America. Symposium: Vitamin D Insufficiency: A Significant Risk Factor in Chronic Diseases and Potential Disease-Specific Biomarkers of Vitamin D Sufficiency. *Am. Soc. Nutr. Sci.*2005; 135: 332–337.
57. Harrison M., Cameron A., Kilpatrick N. Syndromes and Diseases Associated with Developmental Defects of Enamel // *Planning and Care for Children and Adolescents with Dental Enamel Defects*. – Springer Berlin Heidelberg, 2015. – C. 45-58.
58. Hasegawa, H., N. Nagano, I. Urakawa, Y. Yamazaki, . 2010. Direct evidence for a causative role of FGF23 in the abnormal renal phosphate handling and vitamin D metabolism in rats with early-stage chronic kidney disease. *Kidney Int* 78 (10):975-80.
59. Hernández G.G. , Laguna F.B. Dental characteristics of hypophosphatemic rickets. Case report *Revista Odontológica Mexicana* Vol. 17, No. 2 April-June 2013 pp 101-108.

60. Hillmann G1, Geurtsen W Pathohistology of undecalcified primary teeth in vitamin D-resistant rickets: review and report of two cases. *Oral Surg Oral Med Oral Pathol Oral Radiol. Endod.* 1996 Aug;82(2):218-24.
61. Hochberg Z. Vitamin-D-dependent rickets type2. *Horm Res.* 2002;58:297-302.
62. Holick M.F. Resurrection of vitamin D deficiency and rickets; *The journal of clinical investigation* vol.126, N8 August 2006, p-2062-2072.
63. Interventions for the prevention of nutritional rickets in term born children *The Cochrane Library*2009, Issue 1.
64. Jan De Beur S. M., Levine M. A. Molecular pathogenesis of hypophosphatemic rickets //*The Journal of Clinical Endocrinology & Metabolism.* – 2002. – T. 87. – №. 6. – C. 2467-2473.
65. Jehan F, Gaucher C, Nguyen TM, et al. Vitamin D receptor genotype in hypophosphatemic rickets as a predictor of growth and response to treatment. *J Clin Endocrinol Metab.* Dec/2008;93:4672-4682.
66. Kanakamani J., Tomar N., Kaushal E., Tandon N., Goswami R. Presence of a deletion mutation (c.716delA) in the ligand binding domain of the vitamin D receptor in an Indian patient with vitamin D-dependent rickets type II.*Calcif Tissue Int.* 2010 Jan;86(1):33-41.
67. Kawakami M., Takano-Yamamoto T. Orthodontic treatment of a patient with hypophosphatemic vitamin D-resistant rickets. *ASDC Journal of Dentistry for Children.* 1997;64:395–399.
68. Keiko A., Takashi O., Tong Sui M., Structural deformities of deciduous teeth in patients with hypophosphatemic vitamin D-resistant rickets *Oral Surgery, Oral Medicine, Oral Pathology* Volume 65, Issue 2, February 2002, P.191–198.
69. Kim J, Yang KH, Nam JS, Choi JR, Song J, Chang M, Lee KA.A novel PHEX mutation in a Korean patient withsporadic hypophosphatemic rickets. *Ann Clin Lab Sci.* 2009, Spring;39(2):182-7.
70. Kubota T. Updates on rickets and osteomalacia. dental diseases in rickets.*Clin Calcium.* 2013 Oct;23(10):1497-502.

71. Kühnisch J, et al. Elevated Serum 25 (OH)-Vitamin D Levels Are Negatively Correlated with Molar-Incisor Hypomineralization //Journal of dental research. – 2014.
72. Kumar R. Vitamin D metabolism and mechanisms of calcium transport. *J. Am. Soc Nephrol.* 1990 Jul;1(1):30-42.
73. Kumar V, Kumar M, Yadav M. Alopecia in vitamin D-dependent rickets type II responding to 1 α -hydroxycholecalciferol. *Ann Trop Paediatr.* 2010;30(4):329-33.
74. Larmas M, Hietala EL, Simila S, Pajari U. Oral manifestations of familial hypophosphatemic rickets after phosphate supplement therapy: ASDC *J. Dent Child.* 1991;58:328–334.
75. Laway BA, Wani AI, Masoodi SR, Bashir MI, Ganie MA, Zargar AH. Hypercalciuria and nephrolithiasis on long-term follow-up of pseudo-vitamin D deficiency rickets. *J. Pak. Med. Assoc.* 2010 Jul;60(7):591-3.
76. Lederer E., MD; Chief Editor: Vecihi Batuman, MD, Hypophosphatemia, medscape , 2012.
77. Linglart A, Biosse-Duplan M, Briot K, et al. Therapeutic management of hypophosphatemic rickets from infancy to adulthood. 2014;3(1):R13-R30.
78. Liu PT, Stenger S, Li H, Wenzel L, Tan BH, Krutzik SR, et al. Toll-like receptor triggering of a vitamin D-mediated human antimicrobial response. *Science* 2006;311:1770–1773.
79. Liu S, Guo R, Tu Q, Quarles LD, Overexpression of Phex in osteoblasts fails to rescue the Hyp mouse phenotype. *J Biol Chem.* 2002 Feb 1;277(5):3686-97. Epub 2001 Nov 16.
80. Lorenz-Depiereux B, Schnabel D, Tiosano D, Hausler G, Strom T. Loss-of Function ENPP1 Mutations Cause Both Generalized Arterial Calcification of Infancy and Autosomal-Recessive Hypophosphatemic Rickets. *Am. J. Hum Genet.* 2010, 12; 86(2): 267-272.
81. Lorenz-Depiereux, B., A. Benet-Pages, G. Eckstein,. Hereditary hypophosphatemic rickets with hypercalciuria is caused by mutations in the sodium-phosphate cotransporter gene SLC34A3. *Am J Hum Genet* 78 (2):193-201. 2006.

82. Ma NS, Malloy PJ, Pitukcheewanont P, et al. Hereditary vitamin D resistant rickets: Identification of a novel splice site mutation in the vitamin D receptor gene and successful treatment with oral calcium therapy. *Bone*. 2009, Oct;45(4):743-6.
83. Macedo LC, Soardi FC, Ananias N, et al. Mutations in the vitamin D receptor gene in four patients with hereditary 1,25-dihydroxyvitamin D-resistant rickets. *Arq Bras Endocrinol Metabol*. 2008;52:1244–51.
84. Malloy PJ, Feldman D. Genetic disorders and defects in vitamin D action. *Endocrinol Metab Clin North Am*. 2010;39:333–346.
85. Malloy PJ, Feldman D. The role of vitamin D receptor mutations in the development of alopecia. *Mol Cell Endocrinol*. 2011 Dec 5;347(1-2):90-6. doi: 10.1016/j.mce.2011.05.045. Epub 2011, Jun 13.
86. Malloy PJ, Tasic V, Taha D, Tütüncüler F, Ying GS, Yin LK, Wang J, Feldman D. Vitamin D receptor mutations in patients with hereditary 1,25-dihydroxyvitamin D-resistant rickets. *Mol Genet Metab*. 2014, Jan;111(1):33-40.
87. Murayama T., Iwatsubo R., Akiyama S., Amano A., Morisaki I. Familial hypophosphatemic vitamin D-resistant rickets: dental findings and histologic study of teeth. *Oral Surgery, Oral Medicine, Oral Pathology, Oral Radiology, and Endodontics*. 2000;90:310–316.
88. Nield LS, Mahajan P, Joshi A, Kamat D. Rickets: not a disease of the past. *Am. Fam Physician* 2006;74:619–626.
89. Nowik M, Picard N, Stange G, Capuano P, Tenenhouse HS, Biber J, et al. Renal phosphaturia during metabolic acidosis revisited: molecular mechanisms for decreased renal phosphate reabsorption. *Pflügers Arch*. 2008;457:539-549.
90. Onishi T., Okawa R., Ogawa T., Shintani S. and T. Ooshima Phex Mutation Causes the Reduction of Npt2b mRNA in Teeth *J DENT RES* 2007 86: 158.
91. Opsahl V.S . Gaucher C. Bardet C. and Chaussain C. Tooth dentin defects reflect genetic disorders affecting bone mineralization. *Bone*. 2012; 50(4): 989–997.
92. Patzer L. X-chromosomal vererbte hypophosphatämische Rachitis *Monatsschrift Kinderheilkunde* 05/2000; 148(6):564-571.

93. Pereira C.M. et al. Dental alterations associated with X-linked hypophosphatemic rickets. *J Endod* 2004; 30: 4: 241-245.
94. Periodontal disease: diagnosis and treatment. Guidelines and standards. Paris: Anaes; 2002.
95. Plagmann HC., Kocher T., Kuhrau N., Caliebe A. Periodontal manifestation of hypophosphatasia. A family case report. *J Clin Periodontol.* 1994;21:710–6.
96. Popovtzer, M., Knochel, J. P., and Kumar, R. Disorders of calcium, phosphorus, vitamin D and para-thyroid hormone activity. In *Renal Electrolyte Disorders*, edn 5 Philadelphia: Lippincott-Raven, 1997.
97. Prié D, Friedlander G. Genetic disorders of renal phosphate transport. *N Engl J Med.* Jun 24 2010;362(25):2399-409.
98. Qin C, Baba O, Butler WT. Post-translational modifications of sibling proteins and their roles in osteogenesis and dentinogenesis. *Crit Rev Oral Biol Med.* 2004 Jun 4;15(3):126-36.
99. Rabbani A, Parisa R., Vahid Ziaee and Sharareh Ghodoosi Dental Problems in Hypophosphatemic Rickets, a Cross Sectional Study *I ran J Pediatr* Dec 2012; Vol 22 (No 4), Pp: 531-53.
100. Reeves G., Bachrach S., Carpenter T., Mackenzie W. Vitamin D-Deficiency Rickets in Adopted Children From the Former Soviet Union: An Uncommon Problem With Unusual Clinical and Biochemical Features. *Pediatrics.* 2000; 106(6): 1484–1488.
101. Reibel A., Manière M, Clauss F., Droz D., Alembik Y., Orodonal phenotype and genotype findings in all subtypes of hypophosphatasia. *Orphanet J. Rare Dis.* 2009; 4: 6.
102. Resnick D. Implant placement and guided tissue regeneration in a patient with congenital vitamin D-resistant rickets. *Journal of Oral Implantology.* 1998;24:214–218.
103. Roth KS., Ward RJ., Chan J., Sarafoglou K. Disorders of calcium, phosphate and bone metabolism. In: Sarafoglou K, Hoffmann GF, Roth KS, eds. *Pediatric*

Endocrinology and Inborn Errors of Metabolism. New York, NY: McGraw Hill; 2009:619-64.

104. Ruchon AF., Tenenhouse HS., Marcinkiewicz M., Siegfried G., Aubin JE, DesGroseillers L, Crine P, Boileau G. Developmental expression and tissue distribution of Phex protein: effect of the Hyp mutation and relationship to bone markers. *Journal of Bone and Mineral Research*. 2000;15:1440-1450.
105. Ryan JW, Anderson PH, Turner AG, Morris HA. Vitamin D activities and metabolic bone disease. *Clin Chim Acta*. 2013 Oct 21;425:148-52. doi: 10.1016/j.cca.2013.07.024. Epub 2013 Jul 30.
106. Santos F., Fuente R, Mejia N., Mantecon L, Gil-Peña H, Ordoñez FA. Hypophosphatemia and growth. *Pediatr Nephrol*. Apr 2013;28(4):595-603.
107. Sattur A., Naikmasur VG., Shrivastava R. Babshet M. Familial hypophosphatemic rickets. *J Indian Soc Pedod Prev Dent*. 2010 Oct-Dec;28(4):302-6.
108. Schreiner CA, Nagode LA. Vitamin D-dependent rickets type 2 in a four-month-old cat. *J Am Vet Med Assoc*. 2003 Feb 1;222(3):337-9, 315-6.
109. Selby P. Normal calcium homeostasis. *Clinical Reviews in Bone and Mineral Metabolism*. 2002;1(1):3-9.
110. Seo J.Y, M.D., Curie Kim, M.D., Hee-Woo Lee, M.D. and Young-Min Ahn, Eight cases of incidentally diagnosed as subclinical rickets *Korean J Pediatr*. 2008 Aug;51(8):812-819.
111. Seow W. Effect of familial hypophosphatemic rickets on dental development: a controlled, longitudinal study. University of Queensland Dental School, Australia. *Pediatric dentistry*. 01/1995; 17(5):346-50.
112. Seow W.K. Diagnosis and management of unusual dental abscesses in children. *Aust Dental J* 2003; 48: 3: 156-168.
113. Seow WK., Brown JP., Tudehope DA., O'Callaghan M. Dental defects in the deciduous dentition of premature infants with low birth weight and neonatal rickets. *Pediatric Dentistry*. 1984;6:88-92.

114. Shaikh A, Berndt T, Kumar R. Regulation of phosphate homeostasis by the phosphatonins and other novel mediators. *Pediatr Nephrol.* Aug 2008;23(8):1203-10.
115. Sochett E, Doria AS, Henriques F, et al. Growth and metabolic control during puberty in girls with X-linked hypophosphataemic rickets. *Horm Res.* 2004;61(5):252-6.
116. Souza AP, Kobayashi TY, Lourenço Neto N, Silva SM, Machado MA, Dental manifestations of patient with vitamin D-resistant rickets. *Oral Sci.* 2013 Nov-Dec;21(6):601-6.
117. Souza M. A., Soares L. A. Junior, Santos M. A. Dental abnormalities and oral health in patients with Hypophosphatemic rickets, *Clinics* 2010;65(10):1023-1026.
118. Su JM., Li Y., Wu Z. Oral findings of hypophosphatemic vitamin D-resistant rickets: report of two cases. *Chin Med. J.* 2007;120:1468–1490.
119. Thacher TD., Clarke BL. Vitamin D insufficiency. *Mayo Clin. Proc.* 2011;86:50–56.
120. Thacher TD., Calcium-deficiency rickets. *Endocr .Dev.* 2003;6:105–25.
121. Thompson DL, Sabbagh Y, Tenenhouse HS, Roche PC, Drezner MK, Salisbury JL, Grande JP., Poeschla EM., Kumar R. Ontogeny of Phex/PHEX protein expression in mouse embryo and subcellular localization in osteoblasts. *Journal of Bone and Mineral Research.* 2002;17:311–320.
122. Tiosano D, Weisman Y, Hochberg Z. The role of the vitamin D receptor in regulating vitamin D metabolism: a study of vitamin D-dependent rickets, type II. *J. Clin. Endocrinol Metab.* 2001
123. Valenza G., Burgemeister S., Girschick H., Schoen C., Veihelmann S, Moter A., Haban V., Vogel U., Schlagenhaut U. Analysis of the periodontal microbiota in childhood-type hypophosphatasia. *Int. J. Med. Microbiol.* 2006;296:493–500.
124. Van Cromphaut SJ., Dewerchin M, Hoenderop JG, Stockmans I, Van Herck E, Duodenal calcium absorption in vitamin D receptor-knockout mice: functional and molecular aspects. *Proc. Natl. Acad. Sci. U S A.* 2001 Nov 6;98(23):13324-9. Epub 2001

125. Van Riet TC., Frank MH., Hoeben KA., de Lange J. Spontaneous dental abscesses in familial hypophosphatemic rickets. *Ned Tijdschr Tandheelkd.* 2012 Jul-Aug;119(7-8):368-72.
126. Van Waes H, Luder HU, Hypophosphatemic rickets. Hereditary disorder of metabolism and dentin dysplasia. *Schweiz Monatsschr Zahnmed.* 2013;123(5):410-414.
127. Van W.H., Hans H.U., Hypophosphatämische Rachitis Hereditäre Stoffwechselstörung und Dentin fehlbildung *Schweiz Monatsschr Zahnmed* Vol. 123 5/2013. 410-411.
128. Velásquez-Jones L., Medeiros-Domingo M., Hereditary hypophosphatemic rickets *Bol Med Hosp Infant Mex* 2013;70(6):421-430.
129. Virkki LV, Biber J, Murer H, Forster IC. Phosphate transporters: a tale of two solute carrier families. *Am. J. Physiol Renal Physiol.* 2007;293:F643-654.
130. Watanabe H, Umeda M, Seki T, Ishikawa I. Clinical and laboratory studies of severe periodontal disease in an adolescent associated with hypophosphatasia. A case report. *J. Periodontol.* 1993;64:174–80.
131. Weyant RJ, Tracy SL, Anselmo TT, Beltran-Aguilar ED, Donly KJ, Frese WA, Hujoel PP, Iafolla T, Kohn W, Kumar J, et al. Topical fluoride for caries prevention: executive summary of the updated clinical recommendations and supporting systematic review. *Journal of the American Dental Association.* 2013;144:1279–1291.
132. White KE, Jonsson KB, Carn G, Hampson G., The autosomal dominant hypophosphatemic rickets (ADHR) gene is a secreted polypeptide overexpressed by tumors that cause phosphate wasting. *J. Clin Endocrinol Metab.* 2001 Feb;86(2):497-500.
133. Ye L, Liu R, White N, Alon US, Cobb CM. Periodontal status of patients with hypophosphatemic rickets: a case series. *Journal of Periodontology.* 2011;82:1530–1535.

134. Ye L, Zhang S, Ke H, Bonewald LF, Feng JQ. Periodontal breakdown in the Dmp1 null mouse model of hypophosphatemic rickets. *Journal of Dental Research*. 2008;87:624–629.
135. Zambrano M, Nikitakis NG, Sanchez-Quevedo MC, Sauk JJ, Sedano H, Rivera H. Oral and dental manifestations of vitamin D-dependent rickets type I: report of a pediatric case. *Oral Surg Oral Med Oral Pathol. Oral Radiol. Endod*. 2003;95:705–709.
136. Авдеева Т.Г. Степина Т.Г. Рахит и рахитоподобные заболевания у детей 2008г
137. Агейкин В. А. Рахит // Мед. научный и учеб.-метод. журнал. 2001. №4. С. 23-38.
138. Архипова Н.Н. генетически детерминированные нарушения обмена фосфатов у детей и пути их коррекции *казанский медицинский журнал* 2004. № 5 . / том 85 /.
139. Вернакова С. С., Гладкая Я. И. Анализ качества профилактики рахита у детей по материалам детской поликлиники № 1 г. Тюмени // Актуальные проблемы теоретической, экспериментальной и клинической медицины : материалы Всерос. науч. конф. молодых ученых, посвящ. 300-летию образования Сибири. Тюмень, 2002. С. 132-133.
140. Видадиевна А. М. Катамнез детей и подростков с витамин D-резистентным гипофосфатемическим рахитом автореферат 2012.
141. Гайятт Г., Ренни Д. Путеводитель читателя медицинской литературы – Принципы клинической практики, основанной на доказанном. Издательство. Медия Сфера. – М. 2003.
142. Гончаренко А. С . Новиков П. В., Елизарова В. М.. Характеристика состояния зубочелюстной системы детей, страдающих наследственными рахитоподобными заболеваниями, Издательство «Медиа Сфера», 2005.
143. Гончаренко, А. С. Стоматологический статус у детей, страдающих наследственными рахитоподобными заболеваниями, и принципы его коррекции. Кандидат медицинских наук гончаренко, а. С. И. Автореферат дисс. Канд. Мед. Наук. Москва. 2006.

144. Елизарова В. М. Стуколова Т. И, Зуева Т. Е. Прорезывание молочных зубов у детей, перенесших рахит // Рус. стом. журн. – 2003. – № 5. – С. 30-32.
145. Ильина–Маркосян Л. В. зубное протезирование у детей. – 2007.
146. Кан В.В. Факторы риска развития и распространенность кариеса у детей раннего и дошкольного возраста полных семей. Современные исследования социальных проблем .- №7(15).- 2012.
147. Капранова Е. И. К вопросу о рахите // Рос. педиатрический журнал. 2003. № 6. С. 39-42.
148. Картамышева Н.Н. Вашурина Т.В. Зробок О.И. Вознесенская Т.С. Гипофосфатемический рахит Педиатрическая фармакология ,2013.
149. Корчагина В.В. Лечение кариеса зубов у детей раннего возраста, 2008 г.
150. Кузнецова С.Ю. Новиков П.В. Прошлякова Т.Ю. Гипофосфатемический рахит у детей Российский вестник перинатологии и педиатрии, 2013.
151. Лукьянова У.М. Антипкин Ю.Г. Классификация. Диагностика.профилактика и лечение рахита у детей. Здоровья Украины 2006.
152. Майданник В.Г. Рахит у детей, современные аспекты. Киев, 2006.
153. Мальцев С.В. К дискуссии о рахите« Педиатрия им. Г.Н. Сперанского, 2008.
154. Минченко Б.И., Беневоленский Д.С., Тишенина Р.С.Биохимические показатели метаболических нарушений в костной ткани. Часть II. Образование кости. Клиническая лабораторная диагностика 1999; 4: 11-17.
155. Насирова Х. Б. состояние пародонта детей с рахито подобными заболеваниями“ вестник стоматологии № 2 , 2010.
156. Неудахин Е.В. Агейкин А.В., Спорные теоретические и практические вопросы рахита у детей на современном этапе педиатрия 2003.-н 4.-с.95-98.
157. Новиков П.В. Витамин D-дефицитный рахит у детей: особенности современного течения, профилактики и лечения Вопросы дет.диетологии. 2003. - Т.1. - С.39-46.
158. Новиков П. В. Рахит и наследственные рахитоподобные заболевания у детей : диагностика, лечение, профилактика. М. : Триада X, 2006. 336 с.
159. Носова В.Ф. Особенности стоматологической помощи беременным и кормящим женщинам / В.Ф. Носова, С. А. Рабинович .- Клиническая стоматология. - 2001. - №3. - С. 46-49.
160. Петри А., Сэбин К. Наглядная статистика в медицине ,Гэотар-мед, Москва, 2003г. - 144 с.

161. Спиричев В. Б. Минеральные вещества и их роль в поддержании гомеостаза // Справочник по диетологии . М. : Медицина, 2002. С. 59-76.
162. Терехова Т.Н., Наумович Д.Н., Схемы диагностических и профилактических мероприятий, направленных на предупреждение развития кариеса зубов и болезней периодонта у детей в процессе ортодонтического лечения, Минск, 2008г.
163. Третьякова О.С. Рахит, или «болезнь растущего организма»: современный взгляд на проблему, здоровя украины 2010, №22012.
164. Флетчер Р., Флетчер С., Вагнер Э. Клиническая эпидемиология: основы доказательной медицины. Медиа Сфера, Москва, 1998;350 с.
165. Церковная Ю.Е., Студеникова С.В., Сухов В.А., Лалэко Н.И. «Витамин-Д-зависимый рахит у ребенка 3 лет 4 месяцев» Сборник «Актуальные проблемы современной медицины». В.Новгород, 2000 г.
166. Шевцов В. И., Ирьянов Ю. М., Дьячков А. Н. Некоторые особенности морфогенеза дистракционных регенератов костей черепа и длинных трубчатых костей // Гений ортопедии. 2001. № 1. С. 5-10.
167. Шевцов В.И. Рязанова Е.А. Дьячкова Г.И mpt, kt- семиотика витамин D-резистентного рахита Вестник травматологии и ортопедии им.Н.Н.Приорова 2009.-N 1.-С.43-47.
168. Шеплягина Л.А. Кальций и кость: профилактика и коррекция нарушений минерализации костной ткани / Л.А. Шеплягина, Т.Ю. Моисеева // Consilium medicum. - 2003. - № 5 (6). - С. 29-32.
169. Шерпутовский В. Г., Клиническое значение показателей минерального обмена и реактивности при различных формах рахита у детей. Автореферат казань -1997.
170. Ших Е.В.Сычев Д.А. Фармакогенетические аспекты профилактики рахитоподобных заболеваний у детей: Русский медицинский журнал 2007.-N 6.- С.474-476.
171. Якимова, Ю . Ю . Научное обоснование медико-социальной профилактики кариеса зубов у детей дошкольного возраста с учетом антенатальных факторов риска по специальностям: общественное здоровье и здравоохранение, 2006.